This is a digital copy of a book that was preserved for generations on library shelves before it was carefully scanned by Google as part of a project to make the world's books discoverable online.

It has survived long enough for the copyright to expire and the book to enter the public domain. A public domain book is one that was never subject to copyright or whose legal copyright term has expired. Whether a book is in the public domain may vary country to country. Public domain books are our gateways to the past, representing a wealth of history, culture and knowledge that's often difficult to discover.

Marks, notations and other marginalia present in the original volume will appear in this file - a reminder of this book's long journey from the publisher to a library and finally to you.

Usage guidelines

Google is proud to partner with libraries to digitize public domain materials and make them widely accessible. Public domain books belong to the public and we are merely their custodians. Nevertheless, this work is expensive, so in order to keep providing this resource, we have taken steps to prevent abuse by commercial parties, including placing technical restrictions on automated querying.

We also ask that you:

+ *Make non-commercial use of the files* We designed Google Book Search for use by individuals, and we request that you use these files for personal, non-commercial purposes.
+ *Refrain from automated querying* Do not send automated queries of any sort to Google's system: If you are conducting research on machine translation, optical character recognition or other areas where access to a large amount of text is helpful, please contact us. We encourage the use of public domain materials for these purposes and may be able to help.
+ *Maintain attribution* The Google "watermark" you see on each file is essential for informing people about this project and helping them find additional materials through Google Book Search. Please do not remove it.
+ *Keep it legal* Whatever your use, remember that you are responsible for ensuring that what you are doing is legal. Do not assume that just because we believe a book is in the public domain for users in the United States, that the work is also in the public domain for users in other countries. Whether a book is still in copyright varies from country to country, and we can't offer guidance on whether any specific use of any specific book is allowed. Please do not assume that a book's appearance in Google Book Search means it can be used in any manner anywhere in the world. Copyright infringement liability can be quite severe.

About Google Book Search

Google's mission is to organize the world's information and to make it universally accessible and useful. Google Book Search helps readers discover the world's books while helping authors and publishers reach new audiences. You can search through the full text of this book on the web at `http://books.google.com/`

A propos de ce livre

Ceci est une copie numérique d'un ouvrage conservé depuis des générations dans les rayonnages d'une bibliothèque avant d'être numérisé avec précaution par Google dans le cadre d'un projet visant à permettre aux internautes de découvrir l'ensemble du patrimoine littéraire mondial en ligne.

Ce livre étant relativement ancien, il n'est plus protégé par la loi sur les droits d'auteur et appartient à présent au domaine public. L'expression "appartenir au domaine public" signifie que le livre en question n'a jamais été soumis aux droits d'auteur ou que ses droits légaux sont arrivés à expiration. Les conditions requises pour qu'un livre tombe dans le domaine public peuvent varier d'un pays à l'autre. Les livres libres de droit sont autant de liens avec le passé. Ils sont les témoins de la richesse de notre histoire, de notre patrimoine culturel et de la connaissance humaine et sont trop souvent difficilement accessibles au public.

Les notes de bas de page et autres annotations en marge du texte présentes dans le volume original sont reprises dans ce fichier, comme un souvenir du long chemin parcouru par l'ouvrage depuis la maison d'édition en passant par la bibliothèque pour finalement se retrouver entre vos mains.

Consignes d'utilisation

Google est fier de travailler en partenariat avec des bibliothèques à la numérisation des ouvrages appartenant au domaine public et de les rendre ainsi accessibles à tous. Ces livres sont en effet la propriété de tous et de toutes et nous sommes tout simplement les gardiens de ce patrimoine. Il s'agit toutefois d'un projet coûteux. Par conséquent et en vue de poursuivre la diffusion de ces ressources inépuisables, nous avons pris les dispositions nécessaires afin de prévenir les éventuels abus auxquels pourraient se livrer des sites marchands tiers, notamment en instaurant des contraintes techniques relatives aux requêtes automatisées.

Nous vous demandons également de:

+ *Ne pas utiliser les fichiers à des fins commerciales* Nous avons conçu le programme Google Recherche de Livres à l'usage des particuliers. Nous vous demandons donc d'utiliser uniquement ces fichiers à des fins personnelles. Ils ne sauraient en effet être employés dans un quelconque but commercial.

+ *Ne pas procéder à des requêtes automatisées* N'envoyez aucune requête automatisée quelle qu'elle soit au système Google. Si vous effectuez des recherches concernant les logiciels de traduction, la reconnaissance optique de caractères ou tout autre domaine nécessitant de disposer d'importantes quantités de texte, n'hésitez pas à nous contacter. Nous encourageons pour la réalisation de ce type de travaux l'utilisation des ouvrages et documents appartenant au domaine public et serions heureux de vous être utile.

+ *Ne pas supprimer l'attribution* Le filigrane Google contenu dans chaque fichier est indispensable pour informer les internautes de notre projet et leur permettre d'accéder à davantage de documents par l'intermédiaire du Programme Google Recherche de Livres. Ne le supprimez en aucun cas.

+ *Rester dans la légalité* Quelle que soit l'utilisation que vous comptez faire des fichiers, n'oubliez pas qu'il est de votre responsabilité de veiller à respecter la loi. Si un ouvrage appartient au domaine public américain, n'en déduisez pas pour autant qu'il en va de même dans les autres pays. La durée légale des droits d'auteur d'un livre varie d'un pays à l'autre. Nous ne sommes donc pas en mesure de répertorier les ouvrages dont l'utilisation est autorisée et ceux dont elle ne l'est pas. Ne croyez pas que le simple fait d'afficher un livre sur Google Recherche de Livres signifie que celui-ci peut être utilisé de quelque façon que ce soit dans le monde entier. La condamnation à laquelle vous vous exposeriez en cas de violation des droits d'auteur peut être sévère.

À propos du service Google Recherche de Livres

En favorisant la recherche et l'accès à un nombre croissant de livres disponibles dans de nombreuses langues, dont le français, Google souhaite contribuer à promouvoir la diversité culturelle grâce à Google Recherche de Livres. En effet, le Programme Google Recherche de Livres permet aux internautes de découvrir le patrimoine littéraire mondial, tout en aidant les auteurs et les éditeurs à élargir leur public. Vous pouvez effectuer des recherches en ligne dans le texte intégral de cet ouvrage à l'adresse `http://books.google.com`

B 3 9015 00212 117 9
University of Michigan - BUHR

Digitized by Google



Digitized by Google

Form 1 cpl [illegible] 8 Tafeln [illegible]
u 2 Cpl

610.5
R46
C66

Digitized by Google

Digitized by Google

REVUE CLINIQUE

D'OCULISTIQUE

DU SUD-OUEST

Digitized by Google

BORDEAUX. — IMPRIMERIE NOUVELLE A. BELLIER ET Cie, 16, RUE CABIROL.

Digitized by Google

REVUE CLINIQUE
D'OCULISTIQUE
DU SUD-OUEST

Paraissant tous les mois

Fondée et publiée par

Le Dr H. ARMAIGNAC
Ex-Professeur libre d'Ophtalmologie
à l'École pratique de la Faculté de Médecine de Paris
Lauréat (médaille d'argent) de la Faculté et de l'Académie de médecine (Prix Buignet), de Paris,
Membre de la Société de médecine et de chirurgie de Bordeaux.
Médecin oculiste du Bureau de Bienfaisance

AVEC LE CONCOURS DE MM.

A. SICHEL
Professeur libre d'Ophtalmologie
à PARIS

Ed. MEYER
Professeur libre d'Ophtalmologie
à PARIS

TOME I. — 1880-81

BORDEAUX
DUTHU, éditeur-libraire de la Faculté de Médecine
17, RUE SAINTE-CATHERINE.

1881

Digitized by Google

Digitized by Google

Medical
Gottschalk
5-25-27
14195
4 v.

REVUE CLINIQUE

D'OCULISTIQUE

DU SUD-OUEST

SOMMAIRE. — *A nos lecteurs.* — **Travaux originaux** : Quelques mots sur l'acuité visuelle et les échelles optométriques, par le Dr H. Armaignac. — **Revue de la Presse** : Du traitement de la cataracte par les courants continus; l'Ophthalmolagie ministérielle; Recherches anatomiques et physiologiques sur la tête du dernier supplicié. — **Sociétés Savantes** : Congrès international d'ophthalmologie de Milan. — **Bibliographie** : Instruction raisonnée pour l'examen de la vision devant les Conseils de révision et de réforme dans l'armée; par le Dr A.-J.-C. Barthélemy. — **Varia** : Le photophone de Graham-Bell. **Thèses** : Thèses d'ophthalmologie, soutenues à la Faculté de Paris, pendant l'année 1879-80.

A nos Lecteurs

Depuis l'admirable invention de l'ophthalmoscope, l'ophthalmologie, demeurée longtemps stationnaire, a pris soudain un essor considérable. Grâce aux travaux remarquables de quelques esprits d'élite qui ont consacré toute leur existence à l'étude de cette spécialité, grâce aux efforts persévérants des médecins de tous les pays qui n'ont cessé, un seul instant, d'apporter à l'édifice commun le fruit de leur observation, la littérature médicale compte aujourd'hui plusieurs milliers de volumes ayant trait seulement à l'œil et à la vision, et ce merveilleux élan ne semble pas devoir se ralentir de longtemps.

Avant la découverte d'Helmoltz, on faisait surtout la médecine des symptômes, et, comme ces derniers étaient parfois très obscurs ou communs à plusieurs maladies, la thérapeutique était le plus souvent réduite à un empirisme aveugle ou à une expectation impuissante; heureux encore si une intervention irrationnelle ne venait pas aggraver la maladie au lieu de la guérir. Sans doute, je suis loin de nier le talent ou l'habileté des ophthalmologistes qui ont précédé l'*ère de l'ophthalmoscope*, qu'on me permette cette expression, mais

Digitized by Google

aujourd'hui, quand on lit leurs observations ou leurs théories, tout en admirant leur sagacité de cliniciens et leur immense esprit d'observation, on ne peut s'empêcher de sourire quelquefois en voyant les interprétations erronées ou fantaisistes, qu'ils donnaient à certains phénomènes qui ont actuellement une valeur presque absolue. Sous le nom générique d'*amaurose*, les anciens confondaient une foule d'affections dont quelques-unes, il est vrai, sont demeurées, jusqu'à ce jour, au-dessus des ressources de l'art, mais dont quelques autres résistent rarement à un traitement intelligent et employé à temps. Même les malades incurables ont retiré un grand bénéfice de cette sûreté de diagnostic à laquelle on est arrivé maintenant, car on a pu remplacer par des moyens anodins ces affreux sétons à la nuque et ces horribles cautères qu'on prescrivait si souvent, autrefois, sans le moindre succès.

L'emploi de l'ophthalmoscope, l'examen du champ visuel, l'étude des couleurs, la connaissance de l'optique physiologique, ont simplifié le diagnostic d'une manière étonnante et conduit naturellement à une médication rationnelle dont il est facile de suivre l'action ou de constater l'insuffisance.

Mais la science ophthalmologique ne s'est pas bornée là. Armé de son miroir, le médecin a pu découvrir une lésion grave du centre cérébro-spinal; de l'appareil circulatoire ou pulmonaire ou des reins, et, par suite, instituer un traitement approprié à ces diverses affections. Il serait oiseux, je crois, d'insister plus longuement sur ce sujet, que tous mes lecteurs connaissent parfaitement et dont ils savent apprécier l'importance.

L'ophthalmologie s'est émancipée de la pathologie générale, et, jusque dans nos plus humbles Facultés de province, cette science fait l'objet d'un enseignement spécial; elle a ses professeurs, ses laboratoires, ses cliniques, ses journaux.

Toutefois, cette indépendance est plus apparente que réelle, et aucune branche de la pathologie, peut-être, n'exige le concours d'un aussi grand nombre de sciences accessoires. En dehors des connaissances physiques et mathématiques qui lui sont indispensables, l'oculiste, vraiment digne de ce nom, doit être autant familiarisé que tout autre médecin avec les maladies des grands appareils, les diathèses, et si l'examen de l'œil jette quelquefois un certain jour sur un diagnostic difficile ou douteux, d'un autre côté, l'interprétation d'un trouble oculaire pourra être singulièrement facilitée par le diagnostic déjà fait d'une affection générale.

Digitized by Google

L'anatomie pathologique a été l'objet d'importantes études dans ces dernières années, et les travaux remarquables de Poncet (de Cluny), de Lebert, de Cohnheim, de Manz, de Müller, de Pagenstecher, et de cent autres anatomo-pathologistes, ont préparé la solution de divers problèmes entourés, jusqu'alors, d'une profonde obscurité.

Si nous considérons maintenant la chirurgie oculaire, proprement dite, nous voyons qu'elle ne diffère en rien de la chirurgie générale, si ce n'est en ce qu'elle exige, peut-être, un peu plus de précautions et d'habileté manuelle. En dehors de cela, ce sont les mêmes principes de physiologie et d'hygiène qui en font la base. La perte d'un organe aussi important et aussi utile que l'œil, a préoccupé de tout temps les chirurgiens, et si, dans ces dernières années, nous avons vu surgir un certain nombre d'opérations nouvelles ou de modifications opératoires destinées, dans la pensée de leurs auteurs, à remplacer les anciennes, et dont quelques-unes n'ont pu subir, avec avantage, le contrôle de l'expérience, il faut dire aussi, que d'autres sont restées définitivement dans la pratique et jouiront probablement pendant longtemps d'une juste faveur. Mais, pour qu'un fait soit incontestable, pour qu'une méthode devienne classique, il ne suffit pas que l'auteur soit de bonne foi, qu'il soit le chef d'une école ou qu'il jouisse d'une grande réputation parfaitement méritée, il faut encore que chacun puisse, à l'occasion, en constater l'exactitude ou l'excellence, car l'expérimentation est le souverain maître qui juge en dernier ressort.

On ne publie pas tous les jours de traités didactiques; tout le monde n'a pas le loisir de les lire ou la facilité d'en faire l'acquisition; mais, tous les jours on observe des faits intéressants qui restent le plus souvent ensevelis dans l'oubli et ne profitent, pour ainsi dire, à personne, faute d'être publiés. C'est cependant la médecine d'observation qui est la vraie médecine, et c'est l'ensemble des faits étudiés, dans diverses circonstances, qui fournit les éléments des méthodes et donne une valeur réelle aux statistiques.

A mesure que les sciences médicales font des progrès, elles tendent à se *spécialiser*, et les Recueils spéciaux deviennent alors d'une grande utilité aux praticiens, qui trouvent là souvent des renseignements fort importants et appuyés sur une observation complète et détaillée. Nous avons en France plusieurs journaux d'Ophthalmologie; la Belgique possède les *Annales d'Oculistique*, ce vaste Recueil dans

Digitized by Google

lequel on rencontre presque tout ce qui a été écrit de plus important sur l'ophthalmologie depuis plus de quarante ans; mais ces journaux sont loin de suffire aux exigences actuelles, et, tout en faisant de nombreuses réserves sur les avantages de la décentralisation, nous croyons cependant que les journaux de médecine de province peuvent être de quelque utilité, et c'est pour cela que nous avons fondé la *Revue Clinique d'Oculistique du Sud-Ouest*, dont les colonnes seront toujours à la disposition de tous les médecins qui voudront bien nous envoyer leurs travaux.

Ennemie de toute coterie et de tout parti pris, la Rédaction accueillera toutes les communications qui lui seront adressées et publiera, sous la responsabilité de leurs auteurs, toutes celles qui lui paraîtront de nature à intéresser et à instruire ses lecteurs.

Ne pouvant disposer que d'un espace malheureusement trop limité, et voulant éviter toute sorte de conflit, nous nous réservons le droit de supprimer tous les détails peu importants ainsi que tout ce qui pourrait sortir des limites d'une loyale critique. Les auteurs seront informés de ces modifications soit par lettre, soit par la *Petite poste* du journal.

Quoique la *Revue d'Oculistique* soit un journal spécial, on trouvera néanmoins, dans chaque numéro, un chapitre dans lequel on mentionnera toutes les grandes nouvelles scientifiques qui pourront intéresser les médecins.

Une revue aussi complète que possible de la presse médicale française et étrangère concernant l'ophthalmologie, et l'indication de tous les ouvrages d'oculistique récemment parus et des thèses soutenues devant les diverses Facultés, faciliteront à nos lecteurs les recherches bibliographiques, et les tiendront au courant du mouvement médical.

Comptant sur le bon vouloir de nos confrères, nous espérons que le public médical nous facilitera notre tâche, et ne nous refusera pas sa coopération.

Nous espérons aussi donner à ce Recueil une plus grande extension dans un prochain avenir et lui assurer une place honorable dans la littérature médicale française.

Dr Armaignac.

Digitized by Google

TRAVAUX ORIGINAUX

Quelques mots sur l'acuité visuelle et les échelles optométriques.

Par le Dr H. Armaignac.

Il est d'observation journalière que la puissance visuelle (on *l'acuité*, comme nous disons en ophthalmologie) varie, suivant les individus, dans des limites assez étendues, et cela, non-seulement à l'état pathologique, mais encore, quoique à un moindre degré, à l'état le plus physiologique et en dehors de toute anomalie de la réfraction ou de l'accommodation. Il n'entre pas dans mon sujet d'exposer aujourd'hui les conditions multiples qui peuvent faire varier l'acuité visuelle d'un sujet dont on a corrigé, au moyen de verres appropriés, les vices ou les anomalies de réfractions ; j'ai traité tout au long cette question dans un de mes ouvrages (1) auquel je renvoie le lecteur qui voudra avoir de plus amples détails sur cet intéressant sujet. Je ne chercherai pas à inventer une théorie nouvelle pour expliquer comment deux individus qui ont les yeux absolument sains en apparence, voient cependant mieux l'un que l'autre. J'ignore si toutes les rétines humaines sont pourvues d'un même nombre de cônes ou de bâtonnets ; mais, ce qu'il y a de certain, c'est que quelques yeux ont besoin d'une image rétinienne bien plus grande que d'autres pour percevoir les détails des objets ; autrement dit, l'angle visuel sous lequel apparaît l'objet, doit être plus grand, ou, ce qui revient au même, cet objet doit être plus gros ou plus rapproché de l'œil.

Quoique la physiologie ait découvert bien des choses dans le mécanisme de la vision, le phénomène intime est encore un mystère et, dans l'état actuel des connaissances, il est impossible d'affirmer si c'est un phénomène physique ou physico-chimique

(1) *Traité élémentaire d'ophthalmoscopie et de réfraction oculaire.* — Paris, 1878, articles *acuité visuelle*, *myopie*, *hypermétropie*, etc.

Digitized by Google

qui s'accomplit dans l'œil pendant l'acte de la vision. La découverte du *pourpre rétinien* faite dans ces derniers temps par un jeune physiologiste dont la science regrette aujourd'hui la perte, F. Boll, de Rome, parut ouvrir un nouvel horizon. Dans tous les laboratoires, on fit de l'*optographie*; on parvint à fixer sur la rétine et d'une façon durable, l'image des objets extérieurs obtenue par la seule action des rayons lumineux, et, quelques-uns, emportés par l'enthousiasme d'une si merveilleuse découverte, ne craignirent pas d'affirmer que la vision était une simple opération photographique, dans laquelle la rétine ou plutôt la couche de pourpre rétinien était la plaque impressionnable. Mais il fallut bientôt en rabattre de ces assertions prématurées, et d'autres expériences ne tardèrent pas à démontrer une chose à laquelle on ne s'attendait guère, c'est qu'au point de vue de la physiologie de la vision, nous n'étions pas plus avancés qu'avant la découverte du pourpre rétinien. A quoi bon, du reste, chercher à pénétrer les mystères de la nature et vouloir tout expliquer quand même? Découvrira-t-on jamais seulement la cause du mouvement sarcodique d'une cellule ou des oscillations si rapides d'un *cil vibratile*, qui sont pourtant des phénomènes bien simples? Bornons-nous à constater les faits d'observation ; appliquons à leur interprétation les saines notions de physiologie expérimentale et estimons-nous heureux lorsque, par hasard, nous découvrons, d'une façon certaine, l'influence incontestable de l'application des lois de la physique ou de la chimie. Mais revenons à notre sujet.

Depuis bien longtemps déjà, on a songé à mesurer l'acuité visuelle, et, comme dans toute mesure il faut une unité, on en a cherché une pour la vision. Cependant l'adoption de cette unité n'a pas été aussi facile que celle du mètre. On a essayé de mesurer la valeur de l'arc minimum sous-tendu sur la rétine par les plus petits objets visibles ; mais les observateurs sont arrivés à des écarts en apparence considérables, parce qu'ils ne s'étaient pas placés dans des conditions identiques, et que, par conséquent, ces résultats ne pouvaient être comparés entre eux. C'est ainsi que l'un, Tréviranus, prenant pour objet de fixation un point, obtenait pour valeur minima de l'arc ou du sinus rétinien 0,^{mm}0015. Un autre (Giraud Teulon), prenant une ligne, trouvait pour sinus minimum 0^{mm},0002 corespondant à un angle au centre de 4".

Digitized by Google

Dans ces recherches, il y a une condition qui peut faire varier à l'infini les résultats obtenus : c'est l'éclairage. En effet, si nous nous plaçons dans une chambre obscure, traversée par un faisceau de lumière solaire, nous voyons, à plusieurs mètres de distance, voltiger des grains de poussière microscopiques dans toute la partie éclairée. De même, un fil d'araignée, éclairé de la même façon, et ayant au plus un centième de millimètre d'épaisseur, apparaitra très distinctement. Si on calculait la grandeur de l'image rétinienne formée par ces objets, ce qui serait très facile, il est certain qu'on la trouverait encore bien inférieure aux chiffres ci-dessus. Les étoiles. qui nous apparaissent avec tant d'éclat et de clarté, n'ont pas, cependant, de diamètre apparent mesurable, et leur image sur la rétine serait un *point* si l'œil était parfaitement achromatique. Dans tous ces cas, l'intensité de l'éclairage supplée au volume de l'objet, et il n'est même pas nécessaire que cet objet soit lui-même le foyer lumineux ; il suffit que, par sa couleur ou le poli de sa surface, il puisse réfléchir facilement les rayons provenant d'un foyer lumineux éclatant qui l'éclaire. Ces expériences démontrent, de la façon la plus évidente, que le *minimum visibile* ne saurait exister comme unité fixe.

De tout temps, les ophthalmologistes ont cherché à mesurer l'acuité visuelle, et ont employé pour cela les lettres et les chiffres, mais d'une façon tout empirique, et il faut remonter jusqu'à l'année 1854, pour trouver des travaux assez précis sur ce sujet. A cette époque et presque en même temps, Stellwag von Carion, Smee, Ed. de Jäger, construisirent des tables optométriques, mais c'est à Snellen que revient la gloire d'avoir exprimé par des chiffres, la mesure de l'acuité de la vision.

S'appuyant sur les recherches de Hook et sur ses expériences personnelles, Snellen trouva que, pour être vue distinctement, une lettre capitale carrée, noire sur fond blanc, devait apparaître sous un angle de 5', et comme la plupart des lettres sont formées par trois traits séparés par deux espaces blancs verticaux ou horizontaux de même largeur, il s'ensuit que chaque trait blanc ou noir apparait sous un angle de 1' et forme sur la rétine une image de $0,^{mm}004$ de largeur, c'est-à-dire, un peu plus considérable que celle d'un élément rétinien qui a environ $0^{mm}003$ de diamètre. Connaissant les éléments optiques de l'œil,

Digitized by Google

il était facile de calculer mathématiquement les proportions des lettres pour toutes les distances, suivant une progression simple et usuelle, c'est ce qu'a fait M. Snellen. Les distances notées primitivement en pouces et en pieds, ont été transformées en centimètres et en mètres dans la cinquième édition. Je ne décrirai pas ces tables, que tout le monde connaît, et je me bornerai à dire que l'auteur a adopté dans leur construction deux genres de signes ; les lettres de l'alphabet pour les personnes qui savent lire, et un signe unique ressemblant à un E dont les jambages regardent tantôt en haut ш, tantôt en bas ш, tantôt à droite E et tantôt à gauche Ǝ, pour ceux qui sont illettrés. Ces derniers figurent avec leurs doigts la direction des jambages.

Presque en même temps que Snellen publiait ses *optotypes*, M. Giraud Teulon présentait au Congrès ophthalmologique, réuni à Paris, d'autres tables formées aussi de caractères typographiques gradués, dont le principe ou l'unité était le *minimum séparabile*. Bientôt chaque oculiste voulut avoir ses tables optométriques, comme il avait son ophthalmoscope, et c'est ainsi que, dans ces derniers temps, nous en avons vu apparaître un grand nombre, celles de Galezowski, de de Wecker, de Monoyer, de Maurel, de Maurice Perrin, etc.

Fondées sur des principes identiques, toutes les échelles ne diffèrent guère que dans la forme ; néanmoins, l'unité qui leur sert de point de départ, n'est pas la même pour toutes, et il s'ensuit que bien qu'elles puissent servir indifféremment pour mesurer l'acuité visuelle, les résultats qu'elles donnent ne sont pas comparables entre eux. On ne peut donc pas les employer alternativement l'un après l'autre, pour mesurer les variations de l'acuité visuelle chez le même sujet. Pour cette seule raison, il serait à désirer qu'un Congrès international fît pour les optotypes, ce qu'il a déjà fait pour le numérotage des verres, et adoptât un type uniforme.

Le minimum visible étant relatif à l'éclairage et ne pouvant servir d'unité, M. Ciraud Teulon a eu l'excellente idée d'adopter pour ses tables ce qu'il a appelé le *minimum separabile*. Déjà Hook, en 1765, avait fait connaître les éléments du principe physiologique de l'acuité visuelle et avait observé que, sur cent personnes, une seule à peine peut distinguer deux étoiles lorsque leur distance angulaire est moindre de 60". C'est cette

Digitized by Google

faculté isolatrice des sensations lumineuses parfaitement mesurable et indépendante de l'éclairage qui constitue une unité fixe, un étalon, si je puis m'exprimer ainsi, et que M. Giraud Teulon, et avant lui, M. Snellen, ont cherché à appliquer à la construction de leurs optotypes. Quoique partis d'un même principe, ces deux auteurs ont suivi une marche plus différente en apparence qu'en réalité, comme il ressortira, je l'espère, de la comparaison que je ferai de ces deux tables. Dans celles de M. Giraud, chaque lettre est séparée de la suivante par un intervalle blanc égal à la largeur même d'un jambage, et leur ensemble forme des mots plus ou moins longs. Dans les échelles de Snellen, chaque lettre ou signe est séparée de la suivante par un espace égal à sa largeur et doit être nommée isolément dans la lecture. De plus, dans tous ces signes ou lettres, les jambages ont *exactement la même largeur que les blancs qui les séparent*. Nous verrons tout à l'heure l'importance de cette dernière condition.

Mais l'acuité visuelle ne consiste pas à voir nettement un *seul* objet, disent les partisans du *minimum separabile*, il faut encore que l'œil puisse le distinguer des objets voisins, le séparer, l'isoler, que, par conséquent, chaque image rétinienne soit reçue par un élément distinct qui permette d'isoler la perception. Ici se présente une question de physiologie fort importante. Qu'est-ce qui forme une image? C'est le contraste de deux ou plusieurs couleurs ou teintes contiguës. Si, comme cela est probable, chaque élément rétinien possède la faculté d'isoler en l'extériorisant l'image qu'il reçoit, il faudra nécessairement qu'entre les deux images noires de deux jambages voisins (qu'ils appartiennent ou non à la même lettre), qui seront reçues par deux cônes ou bâtonnets distincts, il s'en trouve une blanche qui tombe sur un élément rétinien placé entre les deux autres et fasse le contraste qui dessine l'image. Chacun sait, en effet, qu'un objet est d'autant plus visible qu'il est placé sur un fond avec lequel sa couleur contraste le plus. De ce qui précède, il ressort que, pour voir deux jambages voisins séparés par un espace blanc de même largeur, il faut, au moins, trois éléments rétiniens contigus sensibles. Dans la lecture des lettres ou du signe **E** de Snellen, l'image rétinienne n'est donc pas une image unique, mais bien un groupe d'images aussi nombreuses qu'il y a de traits blancs et noirs et semblablement placées. On

Digitized by Google

pourrait donc, avec avantage peut-être, substituer aux lettres ordinaires le signe le plus simple, un **U**, par exemple, dont les branches seraient orientées de diverses manières. On éviterait de la sorte la différence de lisibilité qui existe entre les lettres dont les jambages se coupent perpendiculairement, et celles qui ont des traits obliques, comme le **Z**, le **V**, l'**X**, etc.; ces dernières, en effet, ont leur blanc aigu et, par conséquent, moins étendu que les autres lettres. Les signes des cartes à jouer, déjà employés dans quelques optotypes, méritent également d'être conservés, et présentent cette particularité d'offrir une image simple sur la rétine; mais, malgré cela, je ne crois pas qu'un seul élément rétinien suffise pour percevoir cette image, et je pense qu'il faut le concours des éléments voisins pour que les contours en soient nettement reconnaissables.

La différence de forme si notable pour les différentes lettres de l'alphabet faisant varier la lisibilité dans des limites assez étendues, on devrait, dans la construction des tables, éliminer certaines lettres, et n'employer que celles dont la lisibilité est à peu près égale. On obtiendrait de la sorte des résultats beaucoup plus exacts. Néanmoins dans la pratique courante, et en dehors des recherches expérimentales qui demandent une exactitude parfaite, les tables si justement appréciées de Snellen me paraissent excellentes. *(A suivre).*

SOCIÉTÉS SAVANTES

Congrès international d'ophthalmologie à Milan.

Séance du 1er septembre 1880. — Présidence de M. Quaglino (1)

A l'ouverture de la séance, M. le professeur Quaglino, président du Comité d'organisation, prononce quelques paroles pour remercier les membres du Congrès d'avoir répondu à l'appel qui leur était adressé; il montre les progrès réalisés par ces réunions scientifiques dues à l'initiative de Warlomont, et constate que la science, dont le but est la recherche de la vérité, conduira peut-être à la paix universelle par cet exemple de fraternité.

(1) Extrait du *Progrès médical*, no 11, sept. 1880.

Digitized by Google

Cette allocution, vivement applaudie, est suivie de la nomination du Bureau, qui est ainsi composé: *Président:* M. Quaglino; *Vice-Présidents*: MM. Gayet (France); Cervera (Espagne); Jacobson (Allemagne); Anagnostakis (Grèce); Brettauer (Autriche); Schressgemuseus (Suisse); Derby (Amérique); Costonigris (Turquie); Vlavesco (Roumanie); Talko (Varsovie); Liebrecht (Belgique).

M. Javal explique les modifications qu'il a apportées dans la construction et le maniement de l'*ophthalmomètre*. (1) L'instrument premier, construit par les meilleurs opticiens, exigeait 6 à 8 observations, de nombreux calculs, des lectures multiples, pour arriver à un résultat. Avec le modèle actuel, qui ne change en rien le principe même, une simple mise au point, une seule lecture sur un cadran sont suffisantes; en 2 ou 3 minutes, il est possible de mesurer les deux méridiens de l'œil. Les deux glaces étaient mobiles dans l'instrument d'Helmholtz. M. Javal n'en laisse qu'une sujette à déplacement, et il augmente ainsi la précision de la lecture. Le verrier a été supprimé; enfin l'appareil n'est placé qu'à un mètre de l'observateur et devient tout à fait maniable. Dans la pratique, il suffit de faire deux lectures : soit 40 D pour le méridien vertical : et 42 D pour l'horizontal, l'astigmatisme sera = 2 D.

Cet instrument sera surtout utile pour les opérés de cataracte, qui ne répondent pas toujours juste aux questions adressées sur la vision, avec les lunettes. L'examen direct avec l'ophthalmomètre nouveau permet de se passer des réponses, et de donner tout de suite le verre correcteur cylindrique. C'est cependant dans un autre but que M. Javal avait fait construire cet instrument. Il a désiré mesurer l'astigmatisme de la cornée, puis celui du cristallin et voir alors si l'astigmatisme de l'œil est bien la somme de ces 2 astigmatismes séparés; l'astigmatisme total se mesurant à l'optomètre et l'astigmatisme du cristallin en plaçant l'œil dans une œillère pleine d'eau.

M. Schlotz a continué ces recherches au laboratoire de la Sorbonne et il est arrivé tout d'abord à des chiffres assez singuliers. Ainsi, en mesurant une lentille fabriquée avec soin, il n'arrivait pas à trouver les mêmes courbures dans des méridiens perpendiculaires. Ces erreurs tiennent à l'œil de l'observateur lui-même, et il faut avoir grand soin dans ces études, de corriger exactement l'astigmatisme de l'observateur. Cette considération est d'une haute importance pour l'observation à l'héliomètre. Les erreurs particulières portant sur les décimales ne font qu'exprimer les variations spéciales de la vision de l'observant, et il faudra désormais en tenir compte.

Sur 13 yeux observés, où l'astigmatisme n'était pas négligeable, M. Schlotz a constaté que l'astigmatisme de la cornée et du cristallin s'ajoutaient. La déformation du globe oculaire est donc générale ; c'est une action qui s'étend sur tout l'organe (1).

M. Galezowski expose le résultat de ses observations dans les *opérations oculaires* sur les sujets *syphilitiques* ou *goutteux*.

Depuis M. Verneuil, l'attention a été ramenée sur l'influence des états dyscrasiques dans les traumatismes opératoires. M. Galezowski a constaté

(1) L'instrument, placé dans une salle des séances, était à la disposition des membres du Congrès.

Digitized by Google

que, dans certaines opérations sur les yeux, faites dans les meilleures conditions, alors que tout semblait annoncer une bonne et rapide cicatrisation, des symptômes profonds, la suppuration, se déclaraient tout à coup, sans cause connue. Dans trois faits, il est arrivé, en remontant à l'origine des choses, à trouver une syphilis ancienne. Abadie avait déjà signalé un fait de ce genre. Ce qui semble confirmer l'opinion de M. Galezowski, c'est la modification rapide amenée dans les accidents par le traitement à l'iodure mercuriel. Pour la goutte l'influence de la diathèse se signale par des hémorrhagies. L'iritis arrive 7 à 8 jours après l'opération, sans cause connue. Dans ces conditions, le salycilate de soude fournit d'excellents résultats.

M. Librecht fait remarquer que, tout en se rangeant à l'opinion de M. Galezowski, il a cependant obtenu des succès complets chez des syphilitiques présentant des accidents aigus oculaires. L'iridectomie ne paraîtrait pas influencée aussi puissamment que la cataracte par la diathèse.

MM. Landolt et Carrera partagent l'opinion de M. Liebrecht.

M. Martin (de Marseille) présente des *lunettes* destinées, suivant lui, à influencer la *vitalité de la rétine* par la nature de la couleur. Elles se composent d'une moitié supérieure, *verre blanc*, d'une moitié inférieure, *verre bleu;* les choses étant disposées en sens contraire pour l'autre œil. L'action de cette combinaison ne lui est pas bien connue, cependant il en a retiré de bons résulttats.

M. Gariel fait observer que ces lunettes sont absolument contraires aux principes élémentaires de physique, et que la lumière qui résulte de cet assemblage de 2 verres ne peut donner que de la lumière bleu pâle, les rayons blancs et bleus arrivant en convergence sur la rétine.

Séance du 2 septembre 1880. — Présidence de MM. Quaglino et Gayet.

M. Landolt expose le résumé de sa pratique dans le *traitement des maladies des voies lacrymales.* Ces maladies rebelles encombrent les cliniques, et les guérisons définitives sont rares. Après avoir étudié les différentes méthodes, voici celle à laquelle il s'arrête :

1° Larmoiement simple et mucocèle. — Il désoblitère les conduits avec la sonde conique et pratique des injections avec une solution de borate de soude à 1/200, sans faire la section des points. Les collyres astringeants activent la guérison. Si l'injection ne passe pas, il sectionne le point supérieur, passe la sonde 4 pour élargir et explorer le conduit des larmes. Cette sonde doit être *boutonnée* et ne jamais blesser la muqueuse; si la première séance ne permet pas de pénétrer, il faut se garder d'insister et remettre à une nouvelle exploration. Après la désobstruction, le sulfate de soude, à 1/150, injecté dans le canal avec une seringue à canule boutonnée complète le traitement. La sonde est laissée en place un quart d'heure.

Digitized by Google

2° Suppuration du sac. — M. Landolt n'incise pas le sac, mais fend les deux points et réunit les deux incisions. La cicatrice externe est ainsi évitée. La peau fût-elle sur le point de se rompre, cette méthode la conserve. La muqueuse doit être quelquefois touchée avec une perle de nitrate d'argent mitigé.

3° Les *fistules* guérissent par le traitement méthodique précédent, sans clou, ni canule. Dans les cas anciens, seuls, l'avivement et la suture des bases de la fistule sont permis.

4° La névrose et la carie, non spécifiques, n'ont pas besoin d'autre intervention que celle exposée plus haut.

M. Fieuzal emploie depuis longtemps sa sonde à mandrin, qui lui donne d'aussi bons succès que la sonde boutonnée; il insiste avec M. Landolt sur la douceur et la rareté des cathétérismes. Il a pour principe de débrider en bas pour le mucocèle, et en haut quand la suppuration est établie.

M. Anagnostakis présente un instrument destiné à *extraire le cristallin* dans l'opération de la *cataracte*. C'est un petit crochet à 2 courbures, qu'il introduit après la discision de la capsule. Par ce moyen, il évite la sortie du corps vitré, si facile à se produire sous la pression de la cornée.

M. Gayet fait remarquer que le point précis où l'opérateur doit appuyer sur la cornée pour amener la bascule de la lentille, change suivant le mode d'incision. Avec le procédé de Grœfe, il faut appuyer au milieu de la cornée et non à sa partie inférieure. Pour lui, la section périphérique de la capsule est alors préférable.

M. Galezowski, reconnaissant tout le danger que fait courir à la rétine l'issue du corps vitré, pense cependant que le crochet de M. Anagnostakis complique l'instrumentation. Pour lui, il revient au large lambeau périphérique, mais non sclérotical; c'est en un mot l'ancienne méthode de Daviel.

M. Liebrecht se sert surtout des doigts pour la bascule et le nettoyage : les crochets lui paraissant dangereux. Il accepte la large incision, surtout avec le pansement de Lister.

M. Meyer fait une communication sur la *névrotomie optico-ciliaire*. C'est assurément au Congrès qu'il appartient d'établir la valeur définitive de cette opération : pour lui, après avoir pratiqué la section des nerfs ciliaires seuls, il se range à l'énervation complète, en limitant toutefois les indications du nouveau procédé opératoire. C'est aux cas de *névrose* seulement qu'il voudrait voir réserver la section des ciliaires et du nerf optique, conservant l'énucléation pour les faits graves d'ophthalmie sympathique exsudative, plastique. Comme Dorr et Hirschberg, il craint la régénération après la section simple; ainsi, sans avoir confiance même en une suture qui maintiendrait le déplacement des troncs sectionnés, il lui paraît plus prudent d'exciser une partie soit des nerfs ciliaires, soit du nerf optique. Depuis deux ans, il n'a qu'a se louer de cette méthode et, sur ses malades (12), âgés de 6 à 46 ans, il n'a pas eu de récidive. Les accidents effrayants signalés par Warlomont lui paraissent attribuables au procédé opératoire. Voici comment il procède : sectionnant les deux muscles droit externe et droit interne pour bien atteindre tous les ciliaires, il va ensuite à la recherche des obliques, qu'il coupe aussi. Enfin, la capsule étant bien détachée,

Digitized by Google

la résection du nerf optique devient facile. Les sutures musculaires sont ensuite placées. Les accidents de paralysie musculaire ne tardent pas à disparaître.

M. de Viscentis (de Palerme) rapporte quatre observations :

1er fait : Irido-choroïdite avec décollement, amenant des accidents sympathiques. — Iridectomie. — Enervation. — Insensibilité immédiate absolue et persistante. — Succès.

2e fait. : Irido-choroïdite. Exsudats. Sympathie. — Enervation. — Douleurs persistantes. Insuccès.

3e fait : Staphylome. — Irido-choroïdite sympathique. — Enervation. — Exophtalmie. — Enucléation obligatoire, l'œil s'était nécrosé.

4e fait : Glaucome confirmé Iridectomie. Enervation. Cessation absolue des douleurs.

M. de Viscentis fait la suture séparative non pas avec le catgut, mais avec la soie, qui maintient plus longtemps la non-coaptation du nerf.

M. Pfluger pratique la résection du nerf optique parce qu'il a vu la sensibilité reparaître, mais en ayant soin de réséquer aussi loin que possible, il a toujours eu la guérison de la douleur, sans réapparition. Il compte 12 opérations, sur lesquelles deux cas de protusion du bulbe par hémorrhagie et énucléation consécutive. Le strabisme consécutif est peu important.

M. Laissati (Milan), cite un cas de sa pratique où, après avoir réséqué un demi-centimètre de nerf optique, la sensibilité est revenue. C'est un enfant de 14 ans qui, quinze jours après l'opération, a recommencé à souffrir et qu'on peut voir actuellement à sa clinique.

M. Liebrecht (Gand) a été obligé de revenir à l'énucléation. Au mois de janvier dernier, il a vu les douleurs revenir neuf à dix semaines après l'énervation. Elles étaient même plus fortes qu'avant l'opération. Dans deux cas où il a pratiqué l'excision, depuis quatre mois, le succès s'est maintenu. Mais il redoute beaucoup l'hémorrhagie, et la considère comme un accident contre lequel il faut s'armer. Il pratique donc cette opération avec des ciseaux compresseurs (modèle à peu près analogue à celui de Warlomont).

M Dor a retrouvé, un an et demi après l'opération, la pupille de l'œil énervé réagissant sous l'influence de la lumière arrivant sur l'œil opposé. L'insensibilité de la cornée cessa également. Comme Liebrecht et Pfluger, il redoute les hémorrhagies, et ce point, avec celui des indications de l'opération même, lui semble le plus important.

M. Poncet a eu l'occasion d'examiner des nerfs ciliaires et des nerfs optiques provenant d'énervations pratiquées sur des chiens, deux à trois mois auparavant, par M. Redard. Déjà, il avait signalé la régénération des nerfs coupés, en 1875, à M. Boucheron, dans une pièce examinée à cette époque. Ce fait est amplement confirmé par les expériences de Redard et les examens histologiques. Du côté des nerfs ciliaires, il est possible de suivre tous les intermédiaires, depuis la fibre nerveuse, à cylindre axe pur sans myéline; en passant par les fibres peu riches en myéline, faiblement colorées par l'acide osmique, à petit diamètre, pour arriver aux grosses fibres fortement et uniformément noircies, à large diamètre. Toutes présentent les étranglements de Ramser. La régénération de la myéline paraît se faire par régions; ainsi, en dissociant les faisceaux, il n'est pas rare de rencontrer sur le parcours des fibres bien régénérées, une lacune où l'évolution de la myéline a été plus lente, où les fibres sont tout à coup plus minces, plus pâles, mais le cylindre axe est net. Les noyaux de la gaine sont normaux; le courant nerveux peut passer.

Du côté du nerf optique, la régénération, bien que moins avancée, était cependant en voie d'accomplissement; les gouttelettes de myéline se résorbent, deviennent plus

Digitized by Google

petites, plus rares. En même temps, la fibre du nerf optique se reconstitue par le rétablisssement du petit cylindre axe, et par son enveloppement, sous un protoplasma nouveau qui se colore peu à peu, plus ou moins, suivant son état de perfection. Ainsi, pour le chien, il n'y a pas de doute, la régénération des nerfs, histologiquement, est parfaite; toutefois, cette régénération n'a été constatée que pour les parties extra-oculaires des ciliaires; il faudrait la rechercher dans le plexus ciliaire et dans le parcours sous-choroïdien.

Ces considérations doivent entrer en ligne de compte pour juger l'énervation et modifier les procédés opératoires.

Quant aux accidents profonds, ils se rattachent aux expériences récentes de Duval et Laborde sur la cinquième paire; c'est une choroïdite exsudative, une nécrose qui entraîne la sclérose de la rétine, et la migration du pigment dans les humeurs. Si la conservation de la cornée a été constatée, il faut convenir que cette membrane est singulièrement alors disposée à l'ulcération jusqu'au moment où la circulation nerveuse est rétablie.

M. Pfluger présente des dessins du fond de l'œil de lapins où la ligature a été appliquée sur les ciliaires et le nerf optique, ainsi que sur les vaisseaux. Les symptômes reconnus à l'ophthalmoscope sont ceux qu'a signalés M. Poncet; sclérose de la rétine, plaques choroïdiennes; en outre, il y a eu établissement d'une circulation anastomotique entre la rétine et la choroïde.

M. Reymond (Turin) a constaté, sur un de ses opérés, que la sensibilité était revenue sans que pour cela les douleurs aient reparu Il redoute aussi le phlegmon rétro-orbitaire.

M. Landolt accorderait volontiers de l'importance aux observations de Mac Gilavry, qui a vu le passage des leucocytes d'un œil à l'autre par le chiasma et la gaîne des nerfs optiques.

M. Boucheron, résumant les périodes qu'a traversées l'opération dont il s'est fait le promoteur en France, déclare se ranger à la *neurectomie*, puisque la clinique, l'expérimentation et l'histologie démontrent la régénération nerveuse.

(A suivre). F. PONCET (de Cluny).

REVUE DE LA PRESSE

Du traitement de la cataracte par les courants continus, par M. Neftel (de New-York). — L'auteur prétend qu'il est possible, non-seulement d'arrêter la marche envahissante d'une cataracte, mais encore de faire disparaître les lésions quand elles sont au début. Il n'est pas facile de délimiter le moment où finit le *début* d'une cataracte, l'expérience seule pourra nous fixer sur ce point. Mais, dès à présent, il est permis de recommander le traitement galvanique, attendu qu'il peut être utile et jamais nuisible.

Voici comment il faut procéder : un des électrodes (de 5 à 15 éléments) est appliqué sur la nuque et l'autre sur l'œil fermé. On fait passer le courant alternativement dans l'un et l'autre sens. Les séances devront être autant que posible quotidiennes et durer de 10 à 15 minutes.

Digitized by Google

Parmi les observations citées à l'appui de cette méthode, nous remarquons l'histoire d'une vieille femme atteinte de cataracte double reconnue par deux oculistes de la ville et qui, au bout d'un mois de traitement, fut complètement guérie, au point que l'un des spécialistes qui l'avaient examinée, ne trouva plus trace de lésion fonctionnelle ou autre. Dans une note publiée dans le même recueil, Hirschberg nie purement et simplement les faits avancés par Neftel, faits qui reposent, dit-il, sur des erreurs d'interprétation ou sont de simples tromperies. (*Gazette hebdom.* 24 septembre, *ex* Virchow's Arch. T, LXXIX.)

Le traitement de la cataracte et même d'autres affections de l'œil, telles que l'atrophie blanche progressive, par exemple, par les courants continus date déjà de longtemps et a été expérimenté par beaucoup de chirurgiens, qui ont cru d'abord à l'efficacité de la méthode, mais qui n'ont pas tardé à se convaincre que l'espoir de guérir des affections dont la marche est habituellement fatale, en dépit de tout traitement médical, n'est qu'un leurre ou une coïncidence avec un moment de répit ou de repos de la maladie.

Sans vouloir toutefois être aussi absolu que M. Hirschberg, ni douter de la bonne foi du confrère américain, nous croyons utile de répéter l'expérience sur une grande échelle, afin d'être absolument fixé sur la valeur de ce moyen thérapeutique avant de le juger en dernier ressort. Ce ne sont pas les cas favorables, c'est-à-dire les cataractes au début, qui manquent et le traitement en question a le grand avantage de plaire au malade sans pouvoir lui nuire, pas plus qu'à l'honorabilité et à la considération du médecin. Pour notre compte, nous n'hésiterons pas à l'employer à la première occasion, et nous tiendrons nos lecteurs au courant de la question.

L'Ophthalmologie ministérielle. — Dans son numéro du 22 septembre, la *France médicale* publie sous ce titre l'article suivant :

Nous trouvons ce matin dans un journal politique la note suivante, que nous reproduisons textuellement :

M. le ministre de l'intérieur a adressé aux préfets, en date du 6 septembre, une circulaire qui appelle leur attention sur les ravages de l'ophthalmie purulente, qui serait une des causes les plus fréquentes de la cécité. Sur 100 aveugles, on en compte en effet 32 qui le sont devenus par suite de cette affection.

Cette circulaire est suivie d'une note sur les moyens à employer pour prévenir ou guérir l'ophthalmie purulente, et qui consistent dans l'usage de lotions, de collyres, à l'atropine ou à l'ésérine, selon les cas et les complications, de la glace ou de l'eau chaude. C'est, comme on le voit, toute une petite thérapeutique officielle, je ne dirai pas imposée, mais conseillée aux médecins traitants par les préfets.

Nous ne discuterons pas ce singulier traitement de l'ophthalmie purulente, ajoute la *France médicale,* nous nous contenterons de trouver le procédé bien anormal et bien curieux. Un ministre de l'intérieur adressant aux préfets une circulaire pour leur enseigner le traitement (son traitement) de l'ophthalmie purulente, cela ferait très bien dans une pièce du Palais-Royal et Geoffroy pourrait y trouver d'excellents effets; il nous est plus difficile d'y voir là le fait d'un gouvernement sérieux.

Digitized by Google

Recherches anatomiques et physiologiques sur la tête du dernier supplicié.— M. le professeur Sappey et M. Dassy, préparateur des travaux physiologiques, ont fait sur le corps et la tête de Ménesclou, des expériences qui, quoique incomplètes, ont jeté une vive lumière sur certains points encore assez peu connus ou controversés d'anatomie et de physiologie. Il est à regretter que certaines formalités bureaucratiques aient différé de cinq grandes heures la remise du corps du supplicié après la décollation, et empêché la réalisation de certaines expériences du plus haut intérêt qu'on s'était proposé de faire et qui avaient été commencées avec la tête de Prévot. Néanmoins, en ce qui concerne l'ophthalmologie, nous pouvons dire qu'un résultat anatomique fort important a été obtenu par les expérimentateurs.

Voici un extrait de la note remise par MM. Sappey et Dassy et publiée par la *Tribune Médicale* du 12 septembre :

La tête du sujet étant disposée sur une table à côté de l'animal dont le sang va être transfusé, nous examinons préalablement, avant de procéder à toute expérience, les gros vaisseaux du cou. Nous constatons que la section faite par le couteau de la guillotine, a porté sur le tronc des deux carotides primitives, à deux centimètres environ au-dessous de leur bifurcation. Après avoir ramené au niveau de la plaie les bouts de ces vaisseaux, qui étaient fortement rétractés, nous lions le tronc de l'artère carotide primitive gauche et nous adaptons au tronc de la carotide primitive droite une canule sur laquelle on lie le vaisseau, puis, à cette canule nous faisons aboutir l'extrémité d'un tube en caoutchouc, lequel se trouvait adapté à l'avance à une canule à robinet fixée dans le bout central de l'artère carotide primitive gauche d'un chien, le tout étant établi suivant le dispositif expérimental déterminé par M. Laborde.

Pour prévenir l'effusion du sang par les différentes branches vasculaires comprises dans la section cervicale, branches qu'il nous était impossible d'apercevoir, nous recouvrons la presque totalité de la surface de la plaie avec des lambeaux d'amadou.

Ceci fait, nous ouvrons le robinet : le sang du chien se précipite à travers le tube conducteur dont la perméabilité parfaite avait été constatée, et pénètre alors à plein canal dans les carotides droites de la tête du supplicié. Une effusion se produit sur les différents points de la plaie, nous l'arrêtons en multipliant et en superposant les tampons d'amadou.

Grâce à ce procédé, le sang pénètre assez bien pour se répandre dans tout le réseau vasculaire de la tête, et nous voyons presque aussitôt la face rougir, surtout du côté droit. Les lèvres rougissent et se tuméfient notablement : toute la face prend un aspect bien différent de celui qu'elle offrait lorsqu'elle nous a été remise livide et décolorée.

Nous examinons pendant ce temps avec attention la tête du supplicié pour constater si quelque trace de contraction ou d'expression quelconque se manifeste, et, sous ce double point de vue, nous ne remarquons aucun fait qui mérite d'être mentionné, mais nous persistons à penser que si cette expérience, au lieu d'être faite quatre heures après la mort, avait pu

Digitized by Google

être faite une ou deux heures après la décapitation, nous aurions obtenu quelques résultats dignes de fixer l'attention des physiologistes.

Aprés avoir épuisé ainsi une grande partie de la masse sanguine du chien, en lui faisant traverser la tête du décapité, nous avons lié le tronc de la carotide primitive droite de cette tête.

Dirigeant alors une excitation électrique sur divers points de la face, afin de voir si le fluide électrique pourrait agir sur les muscles à travers la couche cutanée qui les recouvre, cet essai est resté infructueux et nous n'avons vu aucune contraction se produire.

M. Sappey, qui depuis longtemps avait pensé que le fluide électrique devait être porté non sur les téguments qni recouvrent les muscles, mais sur les muscles eux-mêmes, procéda à la dissection des muscles du front et de la face de façon à les mettre successivement à découvert.

Aprés avoir déterminé par l'action faradique et d'une façon très nette et très précise, la délimitation anatomique et l'action des muscles *frontal* et *pyramidal*, dont on n'avait pu jusqu'ici démontrer les limites respectives, les expérimentateurs ont porté leurs recherches sur l'*orbiculaire des paupières*.

Ce fut Duchenne (de Boulogne) qui eut le mérite d'établir le premier, d'une façon péremptoire, que ce muscle est composé de quatre parties indépendantes ainsi disposées : *deux* qui sont situées dans l'épaisseur des paupières et que nous appelons *intra-palpébrales*, l'une supérieure et l'autre inférieure, et *deux* qui sont situées au-delà des paupières sur la circonférence de la base de l'orbite et que nous appelons *périorbitaires* en les distinguant, d'après leur situation, en supérieure et en inférieure.

Nous portons d'abord les rhéophores sur la portion intra-palpébrale supérieure : elle se contracte manifestement et abaisse la paupière; la portion péri orbitaire correspondante reste passive. Nous dirigeons alors l'électricité sur cette portion péri orbitaire : elle se contracte aussitôt et abaisse énergiquement le sourcil. Nous agissons de même pour la paupière inférieure. En électrisant la portion intra palpébrale, on voit celle-ci se contracter seule et soulever légèrement la paupière; agissant enfin sur la portion inférieure, nous obtenons des contractions instantanées et très accusées. Ainsi donc, le muscle orbiculaire des paupières est manifestement composé, ainsi que l'avait dit Duchenne (de Boulogne), de quatre portions indépendantes par leur action.

A ces quatre portions, il faut en ajouter une *cinquième* représentée par le *muscle de Horner*. Nous portons l'électricité sur cette cinquième portion et nous constatons immédiatement que les deux points lacrymaux se rapprochent. De tout cela nous devons conclure que le muscle orbiculaire est composé en définitive de cinq portions qui sont toutes sous l'influence du nerf facial, mais qui, cependant, peuvent être paralysées indépendamment les unes des autres.

Sept heures s'étaient déjà écoulées depuis la décapitation ; tous les muscles de la face s'étaient déjà refroidis et ne se contractaient plus sous l'influence du courant électrique, mais alors que tous étaient frappés de mort, le muscle *orbiculaire des paupières* avait conservé encore son excitabilité presque tout entière.

Digitized by Google

BIBLIOGRAPHIE

Instruction raisonnée pour l'examen de la vision devant les conseils de révision et de réforme dans la marine et dans l'armée, par le docteur A.-J.-C. Barthélemy, (J.-B. Baillière et fils, éditeurs, 1880, prix 3 fr. 50.)

C'est avec un véritable plaisir que nous venons de parcourir ce consciencieux travail, qui avait déjà paru dans les *Archives de médecine navale* et que l'auteur a eu l'excellente idée de publier à part. Personne mieux que M. le docteur Barthélemy, médecin en chef de la marine et professeur de clinique chirurgicale à l'École de médecine navale de Toulon, n'était à même de sentir l'absence d'un ouvrage à la fois simple, élémentaire, et cependant suffisamment complet pour les nécessités si nombreuses et si variées du service, soit dans les corps de troupe, soit sur les flottes, et nous devons le féliciter tout d'abord d'avoir si bien réussi à combler cette lacune.

Jusqu'à ce jour, en effet, les diverses notions relatives à l'examen de la vision chez les soldats et chez les marins étaient disséminées dans une foule d'ouvrages classiques, de journaux et de circulaires ministérielles, Un grand nombre de questions applicables aux malades civils ne l'étaient plus aux militaires, et, au milieu de ce chaos et de ces incertitudes touchant la réglementation de l'examen de la vision, eu égard aux diverses situations qui peuvent se présenter aux conseils de révision ou de réforme, il fallait d'abord faire un choix : éliminer les méthodes incertaines, douteuses ou insuffisantes; faire connaître les nouvelles découvertes optométriques dont l'application permet de reconnaître avec certitude les diverses anomalies de la réfraction ou de l'accommodation, de mesurer l'acuité visuelle ou le sens chromatique, et enfin, de dévoiler la simulation et la supercherie. Comme on le voit, le programme était vaste et le sujet très complexe, et cependant l'auteur a su, en quatre leçons, exposer l'état actuel de la science et résumer, en 150 pages, toutes les notions que doit posséder un médecin de la marine ou de l'armée pour être apte à reconnaître de justes réclamations sans s'exposer à être victime d'une adroite supercherie.

L'expérience technique de nos armes modernes a entraîné des exigences incompatibles avec les règles du passé. Le nouveau fusil Gras ne se manie plus comme l'ancien fusil à pierre de nos pères; une frégate cuirassée ou un *aviso* à vapeur ne se conduisent pas à la mer comme un ancien vaisseau à trois ponts, et ces modifications dans le matériel de guerre ont eu pour conséquence de modifier aussi les qualités qu'on devait exiger du soldat ou du marin.

La première leçon est consacrée à l'étude des affections oculaires qui peuvent entraîner la réforme. L'auteur examine et discute, avec autant d'érudition que de simplicité, les conditions de la vision distincte, la

Digitized by Google

détermination de l'acuité visuelle, l'examen du champ visuel, la recherche des amblyopies vraies ou fausses. Enfin, il fait connaître les diverses méthodes employées de nos jours (ophthalmoscope, optotypes, optomètres) pour reconnaître l'amétropie, en mesurer le degré et en déterminer la nature.

La seconde leçon contient une étude très complète et très détaillée de la *myopie*, de l'*hypermétropie* et de l'*astigmatisme*. M. le docteur Barthélemy examine avec soin quel degré d'amétropie est incompatible avec le service des armes et conclut avec raison, suivant nous, que le marin a besoin d'une meilleure vue que le fantassin ou le cavalier. Tandis que les derniers peuvent faire un service passable avec une myopie de six dioptries, le premier est presque inutile, sinon dangereux, avec deux dioptries seulement. Quant au degré d'acuité visuelle compatible avec le recrutement, la dernière instruction ministérielle fixe comme limite minima 1/4 pour l'œil droit et 1/12 pour l'œil gauche. Ces chiffres devraient être au moins doublés pour l'inscription maritime.

Dans la troisième leçon, il est question de l'appareil de sensation. L'amblyopie et l'amaurose y sont traitées d'une façon magistrale. Dans cette étude, essentiellement pratique, l'auteur décrit et énumère, à peu près, tous les moyens qui ont été inventés pour découvrir les diverses formes de simulation et dont quelques-uns lui sont personnels ; d'autres, peu connus, sont de nouveau rappelés, de sorte qu'aujourd'hui un médecin serait inexcusable s'il se laissait mystifier par un imposteur.

Enfin, dans la quatrième et dernière leçon, M. Barthélemy entre dans des détails tout à fait spéciaux sur la destinatton à donner au soldat ou au marin, suivant l'état de sa vision. C'est un chapitre dont l'intérêt pratique n'échappera à personne, et les connaissances spéciales de l'auteur lui ont permis d'apporter à sa rédaction tout le soin et toute l'érudition qu'on était en droit d'attendre de lui.

L'ouvrage a pour nous le grand mérite d'une extrême simplicité jointe à une grande abondance de détails. Il est écrit avec un style sans prétention, à la portée de tout le monde, et nous ne craignons pas de dire, comme l'auteur, qu'en le lisant les uns apprendront et les autres aimeront à se rappeler ce qu'ils savaient déjà.

Indocti discant, ament meminisse periti!

Le livre de M. Barthélemy sera désormais le *vade mecum* de tous les médecins appelés par leurs fonctions à présider les conseils de révision ou de réforme, ou à se prononcer dans certaines enquêtes judiciaires de médecine légale. C'est lemeilleur éloge que nous puissions en faire.

H. A.

Digitized by Google

VARIA

Le photophone de Graham-Bell.

Le célèbre inventeur du téléphone, Alexandre Graham-Bell, a fait, il y a peu de temps, au dernier meeting de l'Association américaine, une communication excessivement intéressante au sujet d'une nouvelle découverte qu'il vient de faire et qui n'est rien moins que merveilleuse. M. Bell a réalisé un appareil appelé par lui *photophone* et destiné, comme son nom l'indique, à transmettre les sons ou la voix par l'intermédiaire de la lumière. Dans l'autre appareil du même inventeur, le *téléphone*, il faut un conducteur reliant l'une à l'autre les deux membranes vibrantes; dans celui-ci, il suffit d'un simple rayon lumineux qui puisse se rendre du poste de départ au poste d'arrivée sans rencontrer aucun obstacle opaque, et encore verrons-nous que cette condition n'est pas rigoureusement absolue, et que certains écrans n'empêchent pas toujours les communications verbales de s'établir.

Nous empruntons les quelques détails qui vont suivre à un excellent article publié par M. Antoine Bréguet dans la *Revue scientifique* (nº du 25 septembre 1880) et auquel nous renvoyons nos lecteurs qui voudront avoir des renseignements plus complets.

Le principe sur lequel est fondé le photophone fut indiqué pour la première fois par M. Willoughby-Smith à la Société des ingénieurs télégraphistes de Londres le 12 février 1873, et consiste dans cette propriété singulière que possède le *sélénium* d'offrir, au passage de l'électricité, une résistance d'autant plus faible qu'il est exposé à une lumière plus vive. Ce fut M. May, préparateur de M. Willoughby-Smith, qui découvrit que le sélénium est plus conducteur à la lumière que dans l'obscurité.

Plusieurs physiciens cherchèrent à mettre à profit cette propriété du sélénium pour la réalisation de différents appareils : M. Adriano Paiva, professeur à l'Académie de Porto ; M. Senlecq, d'Ardres, et autres eurent la pensée d'imaginer un appareil téléphonique basé sur ce phénomène ; quand je dis un appareil téléphonique, c'est télégraphique que je devrais dire ; en effet, le *télectroscope* de M. de Paiva, qui n'exista jamais qu'à l'état de projet, devait transmettre *électriquement* la forme et la couleur des objets d'après cette autre propriété du sélénium d'offrir une conductibilité différente pour les divers rayons du spectre. Dans le projet de M. Senlecq, les dessins projetés sur une plaque de verre dépoli devaient impressionner un crayon de sélénium parcourant tous les points de leur surface, et transmettre, par le fil télégraphique, les variations d'intensité de courant produisant à leur tour l'impression de l'image sur une feuille de papier.

M. Werner Siemens eut l'idée de profiter de la propriété du sélénium que j'ai mentionnée plus haut, pour réaliser un photomètre d'un nouveau genre et d'une très grande sensibilité. Ce physicien construisit encore un œil artificiel, dont les paupières s'abaissaient à la lumière et s'ouvraient dans l'obscurité (1).

Mais, tous les appareils dont je viens de parler exigeaient la présence de conducteurs métalliques, et ne pouvaient transmettre le son ou la voix, tandis que l'instrument que M. Graham Bell vient de construire et

(1) Voir la *Revue scientifique* du 2 septembre 1876, p. 228.

Digitized by Google

d'expérimenter, avec un plein succès, paraît-il, n'exige pour conducteur qu'un simple faisceau lumineux.

Au lieu du galvanomètre dont s'étaient servis tous les savants qui avaient étudié le sélénium, Bell pensa à lui substituer son téléphone, qui ne peut accuser, comme on sait, que des variations de courant et non pas l'existence de courants continus, si puissants qu'ils soient. A chaque variation de courant, la membrane vibrante s'élève ou s'abaisse alternativement et produit un son. Si donc on veut constater la présence d'un courant dans un circuit téléphonique, il faut interrompre ce courant un très grand nombre de fois, pendant un temps très court, de manière à produire une suite de courants intermittents. Au lieu d'interruption, de simples modifications dans l'intensité du courant, impressionnent aussi le récepteur, quoique à un moindre degré. Ajoutons que des courants, trop faibles pour être révélés par le téléphone, lorsque le circuit est coupé et rétabli une seule fois, deviennent perceptibles, lorsque les ouvertures du circuit se répètent fréquemment et à court intervalle.

Afin de rendre sensibles les propriétés du sélénium, à l'aide de son appareil, Bell disposa son expérience comme il suit : un crayon de sélénium fut traversé par le courant continu d'une pile et placé dans le circuit d'un téléphone articulant. On faisait tomber sur le sélénium un rayon de lumière éclipsé un grand nombre de fois dans l'espace d'une seconde, autrement dit une série d'émissions lumineuses successives et très rapprochées. Chacune de ces émissions causait une variation dans la résistance du sélénium, et par suite, dans l'intensité du courant dont le circuit était le siége. Le téléphone qui se trouvait placé dans ce circuit, subissait donc des alternatives d'aimantations correspondantes.

S'il se produit de la sorte 435 clairs, 435 variations de courant s'ensuivront et la plaque vibrante du téléphone récepteur exécutera 435 vibrations, c-est-à-dire la note *la* du diapason normal. Cette disposition pourra donc servir à transmettre les sons musicaux. Il reste à savoir si le timbre de ces sons peut aussi se transmettre ou, ce qui revient au même, si la voix humaine peut être ainsi perçue avec toutes ses finesses.

Pour y parvenir, Bell dispose deux petites lames verticales parallèles et voisines l'une de l'autre, percées de fentes étroites absolument en regard l'une de l'autre, de manière qu'un faisceau lumineux puisse les traverser librement. L'une de ces lames est solidaire d'un support fixe tandis que l'autre est soudée à une membrane téléphonique mince à laquelle elle est perpendiculaire. Lorsqu'on parle contre cette membrane, celle-ci vibre et entraîne la lame dans tous ses mouvements. Mais alors les deux fentes cessent d'être en regard et le faisceau lumineux qui les traverse se trouve éclipsé à certains instants, en entier ou en partie. En somme, ce faisceau subit constamment dans son intensité des variations qui correspondent rigoureusement aux diverses amplitudes des vibrations de la membrane. C'est ce que Bell appelle un rayon de lumière *ondulatoire*. Voila pour la station transmettrice.

A l'autre station, séparée de la première par une distance quelconque, on dispose l'appareil récepteur, qui se compose du sélénium, de la pile et du téléphone articulant. Le rayon ondulatoire dirigé sur le sélénium l'impressionne à chaque instant en raison de son intensité. Il s'ensuit des variations ondulatoires de la résistance du métalloïde et des vibrations correspondantes dans la membrane du téléphone. En un mot, on entend par ce téléphone les paroles prononcées vis-à-vis de la membrane de la première station.

M. Bell cite une expérience faite à la distance de 213 mètres et qui réussit à merveille.

L'impression lumineuse du sélénium est, sans nul doute, superficielle. Il faut donc tailler des lames de sélénium suivant des formes qui présentent une surface immense eu égard à leur masse.

Digitized by Google

Plus de cinquante appareils de genres différents ont été expérimentés par M. Bell, à seule fin de produire des variations d'intensité dans un faisceau lumineux. Il serait trop long et sans intérêt de les signaler.

La source lumineuse peut être directement influencée de manière à augmenter ou diminuer son intensité. C'est ce qu'on pourrait faire, par exemple, en agissant sur le robinet d'un conduit de gaz. On pourrait aussi agir sur un rayon lumineux d'intensité constante à l'aide d'un écran qui masquerait ou démasquerait la lumière en un point quelconque de son parcours. C'est ce dernier procédé qui a paru le plus commode et qui a donné lieu lui-même à de nombreux dispositifs différents les uns des autres.

La meilleure disposition parmi toutes celles qui ont été essayées, consiste à faire réfléchir le faisceau lumineux sur un miroir plan et flexible, tel qu'une feuille de mica argentée ou de verre mince. On parle alors contre ce miroir et ce sont ses propres vibrations qui modifient constamment la direction du rayon réfléchi.

Quant à la source de lumière, on s'est servi du soleil, dont les rayons concentrés sur le miroir à l'aide d'une lentille étaient rendus parallèles par une autre lentille aussitôt après leur réflexion. Mais les transmissions se produisent également lorsqu'on emploie un foyer électrique et même une lampe à gaz ou à pétrole.

A l'arrivée, les rayons sont reçus sur un miroir parabolique qui les oblige tous à concourir au même point, son foyer, où se trouve placé le fragment de sélénium à impressionner. Comme précédemment, ce dernier fait partie du circuit d'une pile ou d'un téléphone ordinaire.

J'ai dit, au commencement de cet article, que les éclipses successives de lumière pouvaient produire un son dans le téléphone récepteur. En plaçant la main sur le trajet du faisceau lumineux, aucun bruit n'est plus perçu. On a essayé d'interposer ainsi diverses substances : l'alun et le sulfure de carbone n'affaiblissent que dans une faible mesure l'intensité des sons, tandis que du sulfure de carbone contenant de l'iode en dissolution, les arrête d'une manière presque absolue. Les écrans opaques sembleraient arrêter toute espèce de transmission; cependant M. Bell assure qu'une feuille mince de caoutchouc placée sur le trajet des rayons lumineux, n'empêche pas complètement le phénomène sonore de se produire, bien que l'on paraisse agir avec un faisceau obscur.

Mais ce n'est pas tout. Si l'on fait tomber sur la feuille de caoutchouc le rayon de lumière rendu vibratoire, cette feuille de caoutchouc rend un son, comme on peut s'en assurer en approchant l'oreille. Le sélénium taillé en lame mince, l'or, l'argent, le platine, le fer, l'acier, le cuivre, le zinc, le plomb, l'antimoine, les alliages de Jenkin et de Babbit, l'ivoire, le celluloïde, la gutta percha, le papier, le parchemin, le bois, le mica et le verre argenté jouissent encore de la même propriété. Les seules substances absolument réfractaires sont, jusqu'à présent, le charbon et le verre mince.

M. Bell n'est pas éloigné de penser qu'il s'agit là d'une nouvelle propriété générale des corps qui sont capables de rendre un son sous l'action d'une lumière scintillante, et il affirme avoir entendu des sons suffisamment nets à travers des tubes de caoutchouc, de laiton et de bois qui, d'abord éclairés par la lumière du soleil, étaient tout-à-coup plongés dans l'obscurité.

Après cette découverte, n'y aurait-il pas quelque chose de vrai dans l'histoire de la statue de Memnon, qui rendait des sons harmonieux dès qu'elle était frappée par les premiers rayons du soleil?

Vraiment, si l'on n'avait pas affaire à Bell, à l'inventeur de ce téléphone auquel personne ne croyait avant son apparition, on serait en droit de refuser toute créance à la communication si intéressante qu'il vient de faire au congrès de Boston.

Digitized by Google

Thèses sur les Maladies des Yeux

Soutenues à la Faculté de Paris, depuis le mois de novembre 1879, jusqu'au mois d'octobre 1880.

VAGNET. — De la kératite suppurative.
VALUTE. — Des ulcères de la cornée avec hypopyon chez les enfants.
GOUPILLAT. — Contribution à l'étude de la cataracte.
GODOT. — De l'herpès fébrile de la cornée.
GAUMETOU. — Des troubles oculaires dans la paralysie faciale.
TARTIÈRE. — Considérations sur la diplopie binoculaire.
GROGNOT. — De la congestion oculaire ou peri-oculaire aiguë.
SIROKA. — Etude clinique sur le traitement des ulcères rongeants de la cornée.
CLÉMENT. — Contribution à l'étude de l'ectropion muqueux.
MARY. — Du nitrate d'aconitine dans le traitement des névralgies faciales.
PUEL. — De la dacryocystite et de son traitement.
BERTHELOT. — Traitement du pannus par l'inoculation blennorrhagique envisagée particulièrement en France.
GEORGEON. — De l'œil et des organes génitaux. — Rapports pathologiques.
LOPEZ BARALT. — Contribution à l'étude du scotome scintillant ou amaurose partielle temporaire.
DRON. — De l'iritis.
LECLÈRE. — Les opacités congénitales de la cornée.
BALKZEWSKI. — Contribution à l'étude du traitement de la tumeur lacrymale.
MALBOT. — Etude sur le tremblement de l'iris et sa pathogénie.
DABADIE. — De la kératite parenchymateuse et en particulier de la kératite parenchymateuse maligne.
FRUGIER. — De la xérophthalmie.
DELEGLUSE. — Des troubles oculaires dans l'ataxie locomotrice.
ROBIN. — (Th. d'agrégation). Des troubles oculaires en rapport avec les lésions de l'encéphale.
NITOT. — Contribution à l'histoire de la syphilis oculaire, des gommes syphilitiques, de l'iris et du corps ciliaire.
BRUN. — Essai sur l'iridochoroïdite rhumatismale et son traitement par le salycilate de soude.
BRRTHON. — Essai sur les abcès et les hydropisies des sinus frontaux.
GENDRE. — Du xantélasma.

Le Propriétaire-Gérant, Dr ARMAIGNAC.

Bordeaux. — Imprimerie Nouvelle A. BELLIER, 16, rue Cabirol.

Digitized by Google

REVUE CLINIQUE

D'OCULISTIQUE

DU SUD-OUEST

SOMMAIRE. — **Travaux originaux** : Quelques mots sur l'acuité visuelle et les échelles optométriques (*fin*), par le Dr H. Armaignac. — Une cause peu connue d'ophthalmie purulente. — Du traitement de la kérato-conjonctivite pustuleuse. — De la cure des ulcérations ou des suppurations graves de la cornée par l'ablation d'un lambeau conjonctival périphérique — **Sociétés Savantes** : Congrès d'ophthalmologie de Milan (*Suite*). — **Bibliographie** : Examen y mejora de la vista, etc., etc., por el Dr Carreras — **Varia** : Le flacon-filtre compte-gouttes de Léard.

TRAVAUX ORIGINAUX

Quelques mots sur l'acuité visuelle et les échelles optométriques.

(Fin)

Par le Dr H. Armaignac.

L'année dernière, une polémique assez vive s'est élevée, dans les *Annales d'Oculistiqne,* entre deux savants dont les noms doivent toujours être présents à la mémoire, lorsqu'on parle d'optique physiologique. Dans son très remarquable travail sur la *physiologie de la lecture*, M. Javal a exposé le résultat de très nombreuses recherches et formulé des conclusions basées sur le calcul et sur l'expérimentation relativement à la lisibilité. Il ne m'est pas possible, dans cet article, de donner une analyse même succincte de cette consciencieuse étude; je me contente d'y renvoyer le lecteur qui voudrait en prendre connaissance. Cependant, je ne puis m'empêcher de signaler quelques points qui ont une grande importance pratique et qui se rapportent directement au sujet que je traite en ce moment. Un premier point, c'est que la lisibilité des lettres *ne dépend pas de leur hauteur* mais surtout de la grosseur des traits qui les forment. Une

Digitized by Google

expérience facile à répéter, en dira plus que tous les raisonnements : qu'on se mette en face d'une grande affiche bien éclairée contenant plusieurs genres de lettres de différentes hauteurs et de grosseur variée, et qu'on s'éloigne peu à peu jusqu'à ce que les lettres commencent à disparaître et que la lecture en devienne impossible. En notant avec soin l'ordre dans lequel les caractères auront cessé d'être reconnus, il sera facile de constater que la progression est surtout en raison de la grosseur ou de l'épaisseur des traits qui forment ces lettres et non en raison de leur hauteur. J'ai supposé que dans l'expérience précédente on avait fait usage d'un éclairage moyen. Si maintenant on augmente par un moyen quelconque cet éclairage, plusieurs lettres qui étaient devenues *illisibles* redeviendrent lisibles, tandis que d'autres qui avaient disparu complètement *apparaîtront* de nouveau, mais avec une forme indécise qui ne permettra pas de les *lire*. Il y a donc une très grande différence entre la *lisibilité* et la *visibilité*. En effet, tandis que cette dernière augmente pour ainsi dire indéfiniment avec l'éclairage, la lisibilité, au contraire, n'augmente plus à partir d'une certaine distance et quelle que soit l'intensité lumineuse; les diverses parties qui composent les lettres ne peuvent plus être isolées les unes des autres et, par conséquent, la lecture en est impossible. L'image rétinienne est cependant relativement grande encore, si on la compare à celle qui se produit dans les cas que j'ai cités plus haut en parlant des grains de poussière et des fils d'araignée.

Sans admettre d'une manière absolue le principe du *minimum visibile*, M. Javal se fonde cependant sur l'étendue d'un objet pour calculer l'acuité visuelle : « La lisibilité des lettres résulte, » dit-il, de la combinaison d'impressions produites sur un certain » nombre d'éléments rétiniens, et il y aurait à faire une étude » géométrique fort intéressante, qui consisterait à rechercher le » nombre des éléments de la mosaïque, photesthésique dont » l'intervention est nécessaire pour reconnaître la forme de » diverses lettres de l'alphabet. »

« ..... La faculté de lire des lettres ne repose pas, comme » on le dit dans tous les livres classiques, sur la faculté de dis- » tinguer l'un de l'autre deux points lumineux. »

Et cependant quelques lignes plus loin, cet auteur, après avoir dit que la lisibilité dépend essentiellement de la grandeur des

Digitized by Google

caractères, ajoute qu'avec un éclairage intense ce n'est plus la grosseur des traits qui rend les lettres plus lisibles, mais bien leur écartement plus ou moins considérable.

La question d'éclairage préoccupe beaucoup M. Javal et l'empêche de se prononcer catégoriquement sur le choix d'une unité pour la mesure de l'acuité visuelle. Dans plusieurs passages même, il donne suffisamment à comprendre que le minimum séparabile joue le principal rôle dans la lisibilité, car, dit-il, l'*empâtement* qui survient dès qu'on augmente la grosseur des lettres sans écarter les traits, empêche de recourir longtemps à cet artifice.

M. Giraud Teulon, qui n'avait pas bien saisi toute la pensée de M. Javal, publia à son tour une savante réplique en vue de défendre le principe du minimum séparabile qu'il croyait attaqué par son adversaire, et, de ce tournoi scientifique, tout à la gloire des deux champions, la physiologie et l'optométrie ont acquis de précieuses indications pratiques et des connaissances pleines d'intérêt.

Je viens de recevoir la seconde édition des échelles optométriques de M. Giraud Teulon (1); sauf quelques améliorations de détail, ce n'est que la reproduction des premières, les distances y sont seulement exprimées en mètres et centimètres au lieu de pieds et de pouces. L'auteur a voulu réaliser dans ces échelles le principe du minimum separabile dans toute sa rigueur, et, dans plusieurs de ses écrits, il se plaint que les autres auteurs, et Snellen entre autres, s'en sont tellement éloignés, que leurs échelles se réduisent à une application simple du minimum visibile. Ce reproche est-il fondé ? Je ne le crois pas, et un examen impartial que je vais faire de leurs échelles, suffira, je l'espère, pour démontrer ce que j'avance.

M. Giraud définit son principe tout comme le définissait autrefois Hook, et, plus tard, Portefield : la faculté de distinguer l'un de l'autre *deux* objets de même étendue séparés par un intervalle de même dimension qu'eux mêmes, c'est-à-dire en tout, trois objets dont deux semblables et l'autre différent; on pourrait bien dire qu'il faut en réalité cinq objets, car les deux qui doivent être distingués, sont non-seulement séparés par un autre dont la couleur fait contraste, mais encore placés sur un fond semblable

(1) Roulot éditeur, 3, rue des Vieilles-Haudriettes, à Paris.

Digitized by Google

à l'intervalle et, qui fait également contraste d'un côté et de l'autre. Je ne voudrais pas être accusé de jouer sur les mots, mais les définitions doivent être précises et traduire sans ambiguïté la pensée de l'auteur, ce qui n'est pas toujours facile, car Platon, je crois, a dit :

« Celui-là doit être mis au rang des dieux, qui sait bien définir et bien diviser. »

Or, dans la pensée de M. Giraud, je ne crois pas qu'il s'agisse de deux objets seulement, mais bien de *plusieurs* objets, en nombre indéterminé, car ses tables ne sont que l'application de son principe avec cette seconde définition, tandis que celles de Snellen s'accordent parfaitement avec la première, comme je vais le démontrer tout à l'heure.

« Les optotypes de M. Snellen, dit M. Giraud (*Annales d'Oculistique*, tome LXXXI, page 242), au lieu de se composer comme les nôtres, de pleins égaux entre eux, séparés par des intervalles clairs de même étendue, suivant le principe du minimum séparabile, consistent en de grandes capitales à un seul trait dont la longueur ou la hauteur principale est le *quintuple* de l'épaisseur.

» De sorte qu'en définitive le caractère de ces optotypes repose sur un dessin; une forme définie et connue, tranchant en noir sur fond clair, ou inversement, mais comme objets isolés et indépendants. Largement espacés entre eux, leur distance les soustrait plus encore à la condition du minimum séparabile : à la limite, ils tomberont donc sous le coup de la loi de la visibilité simple, celle de la dépendance de l'éclairement. »

Avant de formuler une semblable critique, il me semble que l'auteur aurait dû examiner la chose de plus près. En effet, qu'est-ce qui distingue une lettre d'une autre? Ce sont les éléments qui la composent et qui, dans les optotypes de Snellen, sont représentés par des traits noirs plus ou moins allongés disposés de diverses façons, mais *séparés les uns des autres par un espace clair de même largeur qu'eux-mêmes;* ces traits sont horizontaux et verticaux; ils exigent donc, pour être distingués, le concours d'un certain nombre d'éléments rétiniens contigus et non pas d'un seul élément, comme dans la *visibilité* simple. Le dessin de ces lettres est donc fondé sur le principe même de

Digitized by Google

M. Giraud Teulon, et, ce qui le prouve, c'est qu'à partir d'une certaine distance, on a beau augmenter l'éclairage, la lettre reste confuse, et bien qu'on la *voie* encore, on ne la *lit* plus. Il est certain que l'écartement des lettres peut en rendre la lecture plus facile, mais la différence n'est pas aussi considérable qu'on a bien voulu le dire, et je me suis moi-même assuré de cela en me servant d'échelles à caractères mobiles que j'avais faites dans ce but, et qui me permettaient de varier à volonté l'écartement des lettres. En plaçant celles-ci à une distance égale au double de l'intervalle qui séparait les traits verticaux dont elles étaient formées, la *lisibilité* augmentait d'environ un dixième, quel que fût l'éclairage; en les espaçant davantage, la lisibilité n'augmentait plus.

Bien avant ces recherches, je m'étais assuré, comme M. Giraud Teulon, que l'unité adoptée par M. Snellen est trop faible et qu'il faudrait, pour rendre ses échelles exactes et en rapport avec une bonne vue ordinaire, augmenter tous les chiffres de moitié, à la condition, toutefois, de se servir d'un bon éclairage. Avec cette petite modification, elles donneraient des résultats très précis et plus que suffisants pour la pratique ordinaire.

Voyons, maintenant, comment sont construites les échelles de M. Giraud Teulon.

« Les types sont formés par les lettres minuscules de la typographie courante, groupées en mots indépendants, dépourvus de toute connexité de sens, afin d'écarter, dans la mesure du possible, l'influence adjuvante de la mémoire ou de l'intelligence. Nous avons choisi, continue l'auteur, des mots composés en plus grande partie de lettres courtes, offrant ainsi des pleins et des clairs successifs de même hauteur. Pour éviter la confusion qu'entraînerait une suite trop considérable de ces lettres courtes, une lettre longue vient couper la série par intervalle de trois à cinq lettres courtes. »

Et pourqnoi couper la série des lettres courtes par des lettres longues? Est-ce que dans la lecture chaque lettre ne doit pas être vue et lue isolément tant qu'elle n'atteint pas la limite du minimum séparabile? Alors les lettres longues, plus faciles à distinguer que les autres, ne servent qu'à faire deviner ces dernières, et, par suite, le mot tout entier. C'est, en effet, ce qui arrive avec les mots adoptés par M. Giraud. Dans plusieurs expé-

Digitized by Google

riences que j'ai faites, en me servant de différentes personnes, les mots **tumeur** et **moignon** ont toujours été lus ou devinés à un mètre plus loin que le mot **envenimer**, qui appartient à la même série cependant et devrait être lu à la même distance.

Dans la lecture ordinaire, l'influence des lettres longues est considérable, et, par l'habitude résultant d'une longue pratique, nous arrivons à lire ou à deviner les mots, sans analyser les syllabes, et rien qu'en voyant l'aspect du mot caractérisé surtout par les lettres longues. La majeure partie de ces lettres saillantes est placée à la partie supérieure de la ligne et, de plus, vingt-quatre lettres sur vingt-cinq peuvent être reconnues rien que par la conformation de leur partie supérieure, tandis que onze seulement jouissent de cette propriété quant à leur partie inférieure. Il résulte de cela qu'une ligne de typographie ordinaire peut être lue presque aussi facilement et aussi vite en couvrant les deux tiers inférieurs qu'en la laissant découverte tout entière, tandis qu'en couvrant les deux tiers supérieurs, un très petit nombre de mots seulement peuvent être devinés.

Rien donc ne justifie le choix des mots, plutôt que celui des lettres isolées, et les caractères de la typographie ordinaire se prêtent bien plus que les lettres capitales employées par Snellen à la *devination* (*sit venia verbo*).

M. Giraud Teulon a entouré les mots de ses échelles d'un cadran formé de groupes de lignes de même corps que les lettres correspondantes et disposées de la même manière que les heures d'un cadran horaire. Ces cadrans sont destinés à faire reconnaître l'astigmatisme tout comme le cadran unique de Snellen; il n'y a que cette différence seulement que dans les échelles françaises, les traits sont toujours de même grosseur que ceux des lettres qu'ils entourent, tandis que dans celles du professeur d'Utrecht, ils ont tous la même grosseur. Les cadrans de M. Giraud sont assez pratiques et peuvent servir à faire reconnaître immédiatement l'existence de l'astigmatisme pendant la lecture même des optotypes, non-seulement d'après la méthode de Donders, mais encore par l'application non moins facile de celle de Otto de Becker.

Le cadran, ou plutôt le demi cadran de Snellen est assez incommode à employer; les lignes étant séparées par un inter-

Digitized by Google

valle de 10°, le sujet en expérience ne peut les désigner facilement si on ne les lui montre pas, de sorte que l'orientation de l'axe du cylindre exige quelques tâtonnements. Un cadran dont chaque trait indique les heures ou les demi-heures est bien plus facile à employer, car le malade a ses points de repère et peut ainsi dénommer chaque trait en particulier. Depuis plusieurs années déjà que j'emploie ce cadran, la détermination et la mesure de l'astigmatisme, même chez les enfants, ne m'ont jamais présenté de difficultés sérieuses.

Le but de cet article n'était pas précisément de faire connaître la manière de se servir des échelles optométriques, et, par suite, de mesurer l'acuité visuelle; toutefois, comme c'est la chose réellement pratique de cette étude, je crois convenable d'y insister un peu en terminant.

J'ai déjà dit que dans toutes les échelles usitées aujourd'hui, chaque trait apparaît sous un angle constant, qui est généralement égal à 60", à la distance indiquée par son numéro d'ordre, de sorte que si un sujet, jouissant d'une vue normale, lit le n° 50 à cinquante mètres, il devra lire avec la même facilité le n° 20 à vingt mètres et le n° 10 à dix mètres, etc. Dans la plupart des cas, il serait assez incommode de se servir d'un grand espace pour la mesure de l'acuité visuelle, aussi y supplée-t-on en diminuant la hauteur et la grosseur des caractères et en les proportionnant aux diverses distances dont on peut disposer dans un cabinet de consultation ou une salle de clinique.

Il est reconnu que, depuis une distance de cinq ou six mètres jusqu'à l'infini, l'accommodation est presque au repos; on peut donc, sans inconvénient, se servir d'un caractère n° 6 à six mètres de distance. Si ce caractère est lu, tous les autres le seront à leur distance respective en dehors des limites de l'accommodation et l'acuité visuelle sera normale.

Mais si à la distance de six mètres, le sujet ne peut lire que le caractère n° 12, qui doit être lu à douze mètres, sa force visuelle, son acuité, ne sera que la moitié de la normale, puisque sa rétine aura besoin, pour distinguer un trait, que ce dernier lui apparaisse sous un angle deux fois plus grand, c'est-à-dire égal à 2'. Si même à la distance de six mètres il ne peut lire que le n° 18 ou le n° 24, c'est qu'il lui faudra des objets trois ou quatre fois plus gros qu'à un œil normal, et, par suite, sa vision ne sera plus qu'un tiers ou un quart. Sans être mathématicien

Digitized by Google

le moins du monde, il est facile de comprendre que l'acuité visuelle du sujet aura toujours pour valeur numérique une fraction dont le numérateur sera la distance *d*, à laquelle se trouve l'échelle, et le dénominateur le numéro du type D, le plus fin qui aura pu être lu à cette distance : un demi, un tiers, un quart, dans les trois exemples ci-dessus ; d'où la formule générale, V désignant l'acuité visuelle,

$$V = \frac{d}{D}$$

La recherche et la mesure exacte de l'acuité visuelle n'offrent pas seulement un intérêt de curiosité; dans beaucoup de circonstances les variations de la fonction visuelle indiquent seules la marche de la maladie ou l'action du traitement et permettent de formuler un pronostic qui n'est pas sans importance.

Mais quelles que soient les échelles dont on se serve, il faut avoir soin de ne comparer entre eux que les résultats obtenus avec un même éclairage, et, pour cela, la lumière du jour, si sujette à varier d'un moment à l'autre, peut avantageusement être remplacée par une lumière artificielle, d'une intensité toujours égale, et munie d'un bon réflecteur qui la cache aux yeux de l'observé tout en projetant la lumière vers les échelles.

J'ai déjà dit que toutes les échelles optométriques ne possédaient pas le même degré de lisibilité pour les numéros correspondants. N'ayant à ma disposition que les optotypes de Snellen et ceux de Giraud Teulon, je n'ai pu comparer que ces deux-là. A la suite d'une série d'expériences auxquelles je me suis livré en me servant d'un éclairage variable, soit avec la lumière du jour ou celle d'une bonne lampe, j'ai pu dresser le tableau suivant :

Le n° 30 de M. Giraud Teulon	correspond	au n°	18 de Snellen
15	»	»	9
10	»	»	6
7	»	»	4
5	»	»	4
3	»	»	2 25
2	»	»	1.50
1.50	»	»	1.25
1	»	»	0.80

Les caractères de M. Giraud Teulon étant lus facilement à la distance indiquée par leur numéro, il s'ensuit que l'unité adoptée par Snellen est trop faible d'un tiers au moins.

Digitized by Google

Une cause peu connue d'ophthalmie purulente.

On cherche quelquefois à expliquer de diverses manières l'étiologie de l'ophthalmie purulente, sans pouvoir arriver à bien déterminer cette cause. Pour mon compte, je me suis souvent trouvé dans l'embarras lorsque je ne voyais autour du malade, ni sur le malade lui-même, rien qui pût me démontrer la contagion. Je crois, en effet, que l'ophthalmie purulente n'est jamais spontanée et provient toujours d'un produit septique apporté sur la muqueuse oculaire. M. Desmarres a démontré l'origine de cette forme de conjonctivité qu'il a appelée *conjonctivite vaginale,* et qu'on observe si souvent, d'abord chez les petites filles et ensuite, par voie de contagion, chez les autres personnes de leur entourage. Mon confrère et ami le Dr Kloz (de Bordeaux) en a donné une excellente monographie dans sa thèse (*Des conjonctivites purulentes,* Paris 1868), écrite sous les auspices du célèbre ophthalmologiste parisien. Dans ce même travail et dans d'autres beaucoup plus anciens, il est dit que certaines personnes, dans un but hygiénique ou thérapeutique, ont l'habitude de se laver les yeux avec leur urine. Or, cette habitude est beaucoup plus répandue dans la basse classe qu'on ne le croit généralement, et, avant de recourir au médecin ou au pharmacien, un grand nombre de ces personnes lavent leurs yeux avec leur urine, lorsqu'elles sont atteintes de conjonctivite, souvent même concurremment avec l'emploi de médicaments pharmaceutiques. Dans leur ignorance, les malades poussent l'incurie jusqu'à employer ce moyen, lors même qu'ils sont atteints d'écoulement leucorrhéique ou blennorrhagique et il s'ensuit alors, dans la plupart des cas, l'ophthalmie purulente à forme plus ou moins grave, suivant la virulence de la matière septique.

Le mois dernier, j'ai observé dans la même semaine deux cas d'auto-inoculation par l'emploi du moyen indiqué plus haut et, quelque temps auparavant, j'en avais observé un troisième. Dans les trois cas, il n'y a eu pour ainsi dire, aucune période d'incubation car, vingt-quatre heures après la contamination, le gonflement des paupières et le chémosis étaient parvenus

Digitized by Google

à leur maximum d'intensité, et la sécrétion purulente était déjà très-abondante. Grâce à l'emploi de soins appropriés et d'une intervention hâtive, deux de ces malades ont guéri. J'ai perdu de vue le troisième. Chez tous les trois, l'ophthalmie purulente a éclaté en même temps sur les deux yeux et avec le même degré d'intensité.

Il n'entre pas dans mon sujet d'indiquer le traitement à employer en pareil cas, traitement qui peut varier suivant les circonstances; mais, pour mon compte, je me suis très bien trouvé de l'emploi de lotions fréquemment répétées d'eau chlorurée glacée, et d'un collyre à la teinture d'iode et l'eau de laurier cerise, suivant la formule de Luton (teint. d'iode 10 gouttes, eau dist. laurier cerise 10 gram.). Dans la préparation de ce collyre, qui a donné lieu l'année dernière à des discussions envenimées, il est très-important et tout à fait indispensable de *mesurer* la teinture d'iode avec un compte-gouttes, pour ne pas s'exposer à dépasser de beaucoup la dose voulue.

Toutes les fois qu'un médecin se trouvera en présence d'une ophthalmie purulente spontanée, dont la cause ne pourra être facilement découverte, il devra penser aux lotions d'urine et porter ses investigations de ce côté.

Du traitement de la kérato-conjonctivite pustuleuse.

Si on ouvre les livres classiques, on voit que les auteurs distinguent la conjonctivite pustuleuse ou *phlycténulaire*, et la kératite de même nom. L'anatomie pathologique de ces affections tout aussi bien que l'étiologie laisse encore beaucoup à désirer. En effet, la conjonctivite en question varie comme forme : elle peut être *vésiculeuse, miliaire* ou franchement *pustuleuse ;* elle varie comme siège : on l'observe sur la conjonctive oculaire ou sur le limbe cornéen ou même sur la cornée; parfois simultanément aux trois endroits à la fois. Elle varie comme durée et comme gravité; une forme peut guérir en quatre ou cinq jours, tandis que l'autre en exige trente ou quarante ou davantage; l'une est très-bénigne, l'autre peut se compliquer de perforations de la cornée avec toutes leurs conséquences.

Digitized by Google

D'un autre côté, au chapitre des kératites, on décrit la kératite *phlycténulaire* ou *vésiculeuse*, ou *herpès cornéen*, comme une maladie très rare, accompagnant souvent le zona de la face et ayant une physionomie et une symptomatologie tout à fait spéciales. Sans vouloir m'élever contre ces classifications, je crois néanmoins qu'on peut admettre la kérato conjonctivite pustuleuse comme une entité morbide résumant les deux précédentes. Le médecin est rarement appelé au début de la maladie, et comme la vésicule n'a qu'une très courte durée, elle peut passer souvent inaperçue. Je n'ai jamais vu se faire sa transformation en pustule, mais j'ai vu souvent sur la conjonctive et sur le limbe cornéen des *vésico—pustules*, c'est-à-dire de vraies pustules surmontées d'une petite vésicule remplie d'un liquide transparent. La vésicule durait un ou deux jours, puis la pustule suivait sa marche habituelle : tantôt se résorbant sans laisser de trace de son passage et tantôt, au contraire, se terminant par une ulcération profonde suivie ou non de perforation.

Ayant eu à soigner autrefois un de mes amis, sujet à de fréquentes éruptions d'*herpès préputialis*, j'eus l'idée, un jour, d'ouvrir les vésicules avec une aiguille et de cautériser ensuite avec la pointe d'un crayon de nitrate d'argent. Les vésicules, qui auparavant étaient invariablement suivies d'ulcérations plus ou moins larges et profondes et assez longues à guérir, se desséchèrent et guérirent en vingt-quatre ou quarante-huit heures. Depuis ce jour-là, ce jeune homme emploie le même moyen à chaque éruption nouvelle, et toutes les fois qu'il intervient à temps, l'herpès guérit en quarante-huit heures.

Ce même traitement appliqué aux vésicules d'herpès ou aux pustules de la cornée ou de la conjonctive m'a toujours donné d'excellents résultats et m'a paru dans tous les cas abréger singulièrement la durée de la maladie et s'opposer aux complications dont j'ai parlé plus haut.

C'est un moyen facile à employer chez les enfants, très peu douloureux et exempt de tout danger. J'ai eu l'occasion d'y recourir un grand nombre de fois, et, s'il ne m'a pas toujours complètement réussi, c'est que j'étais intervenu à une époque trop éloignée du début de la maladie. Je me crois donc autorisé à le recommander aux médecins.

Digitized by Google

De la cure des ulcérations ou des suppurations graves de la cornée, par l'ablation d'un lambeau conjonctival périphérique.

Au mois de juillet 1879, mon ami le docteur Prouff, médecin oculiste à Limoges, communiqua à la Société de médecine de la Haute-Vienne plusieurs cas de guérison d'ulcères graves de la cornée, au moyen d'une petite opération qui consiste à enlever, en face de l'ulcération, un petit lambeau conjonctival proportionné comme dimension à l'étendue de la perte de substance. Ce moyen assez singulier a quelque analogie avec ce qu'on a appelé la *syndectomie* ou tonsure conjonctivale, opération que Furnari mit en honneur autrefois, pour faire disparaître ou atténuer certaines formes d'opacités cornéennes, et qui, devenue classique, est pratiquée journellement avec succès. Mais la physiologie n'est pas encore parvenue à expliquer d'une façon certaine, l'action tout empirique de la syndectomie, car, tandis que certains auteurs pensent que le développement de vaisseaux sous l'épithélium cornéen, est indispensable pour apporter à la cornée les matériaux de réparation ou de régénération, ou pour faciliter la résorption des produits opaques épanchés entre les lamelles ou les fibres de cette délicate membrane, d'autres, au contraire, soutiennent l'opinion opposée et considèrent toute exagération de la circulation du sang ou du développement des vaisseaux, comme nuisible à la réparation des pertes de substance, ou favorable à la production des produits épanchés.

En présence des faits cliniques, il est cependant difficile d'être exclusif, car, si nous voyons chaque jour des pertes de substance superficielles ou profondes se réparer sans vascularisation de la cornée, ou des leucomes persister indéfiniment, ou même augmenter malgré la présence de nombreux vaisseaux sanguins dans l'épaisseur de la cornée, nous voyons aussi des ulcérations demeurées jusqu'alors atoniques, se combler rapidement dès que survient la période de vascularisation, et des opacités, d'abord continues, être bientôt sillonnées par des réseaux transparents contigus aux petits vaisseaux sanguins de nouvelle formation.

Digitized by Google

La nutrition de la cornée, comme celle de beaucoup d'autres organes dépourvus de vaisseaux sanguins (mais non, peut-être, de vaisseaux lymphatiques), doit se faire à l'état normal par une sorte d'imbibition de proche en proche, ou d'endosmose. Pour que cet acte s'accomplisse régulièrement, il faut une tension normale dans les vaisseaux et dans les humeurs de l'œil, mais dès que ces conditions sont changées, que surviennent des troubles vaso-moteurs ou inflammatoires, presque aussitôt nous voyons survenir des lésions rapides dans la cornée. La physiologie expérimentale et la pathologie nous en donnent des preuves irrécusables, et chacun connaît l'influence pernicieuse sur la cornée de la section du grand sympathique, ou du trijumeau, ou d'un chémosis inflammatoire péricornéen.

On a discuté longuement, et l'on discute encore, sur la provenance des amas de leucocytes qui forment les abcès de la cornée et déterminent des ulcères souvent suivis de perforation. Ces globules blancs se développent-ils sur place, ou bien proviennent-ils par *diapédèse* des vaisseaux sanguins du voisinage ou des vaisseaux lympathiques ? Jusqu'à présent, il y a eu dans la science divergence d'opinion, et les hypothèses les plus ingénieuses, basées ou non sur la pathologie ou la physiologie expérimentale, n'ont pu donner l'explication satisfaisante d'un grand nombre de faits journellement observés. Peut-être pourra-t-on tirer de la petite opération conseillée par M. Prouff, et que depuis j'ai pratiquée moi-même avec succès, des arguments nouveaux en faveur de la diapédèse, mais un résultat, et c'est le plus important, nous est maintenant acquis, c'est l'action prompte et presque merveilleuse de l'ablation du lambeau conjonctival, non-seulement pour arrêter la formation du pus et la marche de l'ulcération, mais encore pour faire cesser instantanément les douleurs, et amener rapidement la cicatrisation. Nous savons, d'après les expériences déjà anciennes de Snellen, que la section des filets nerveux sympathiques qui se rendent à un organe auquel on a fait subir une perte de substance, favorise la cicatrisation. N'en serait-il pas de même dans le cas dont je m'occupe en ce moment? Je ne veux pas conclure prématurément, et je me bornerai à rapporter les quelques observations suivantes :

Obs. 1. (Dr Prouff). — Mme veuve Th., cinquante ans (Saint-Sulpice-Laurière), vient me consulter, le 8 juin 1879, pour son œil gauche. Ses

Digitized by Google

douleurs péri-orbitraires sont si vives depuis une semaine que tout sommeil est impossible. Après une évolution de dix-huit jours, la maladie présente les caractères objectifs ci-décrits :

Les paupières sont légèrement gonflées sur leur bord marginal et fermées spasmodiquement par la photophobie ; les conjonctives palpébrales présentent une forte rougeur sans tuméfaction ; sur le globe oculaire, un chémosis dur, résistant, parenchymateux, encadre la cornée d'un bourrelet qui a, vers la partie inférieure, une épaisseur d'un millimètre environ, s'atténue peu à peu du côté supéro-externe, et, au coin supéro-interne, devient à peu près insensible.

Là où le chémosis offre sa plus grande épaisseur, à l'angle inférieur et externe, il existe une ulcération profonde de la cornée. Cette ulcération est longue de 7 à 8 milimètres, limitée, du côté de la conjonctive, par une courbe qui est exactement concentrique à la ligne de jonction scléro cornéenne, mais en est distance d'environ un demi-milimètre. Cet ulcère est large de deux à trois milimètres et assez profond pour avoir détruit les deux tiers des lames cornéennes ; il revêt dans son ensemble la forme d'un croissant.

Le fond en est inégal, grisâtre, sanieux ; ses bords, gonflés, jaunâtres, se rattachent, vers le centre de la cornée, à une traînée de pus interlamellaire qui révèle les tendances progressives de la maladie. A la partie supéro-externe, une petite ulcération, arrondie en cupule, se trouve à un milimètre du bord cornéen.

En plus viennent se surajouter tous les signes d'une iritis assez violente avec synéchies nombreuses, mais sans hypopyon.

Le moindre attouchement de la région ciliaire, surtout au niveau de la nécrose, est très douloureux.

La vision est presque abolie. Voici la petite opération que je fis subir à la malade :

Les paupières étant écartées par un blépharostat, je saisis, le plus près possible de la cornée, la conjonctive avec une pince, en face, de l'ulcération ; j'en soulève ainsi un petit lambeau que je sectionne et détache d'un seul coup de ciseaux, rasant de la sorte le tissu épiscléral, en face même de l'ulcère, sur une longueur égale à la longueur même de l'ulcération, et sur une largeur de deux à trois millimètres .

« Presque instantanément, la névralgie péri-orbitaire disparut. Au bout de dix minutes, je pouvais presser un point quelconque de la région ciliaire sans déterminer la moindre douleur ; et la malade, toute joyeuse, m'avertit que maintenant elle voit de cet œil : preuve que la stase de la lymphe et des leucocytes dans la cornée a subitement diminué, comme le montre d'ailleurs l'inspection directe. »

Je gardai la malade chez moi pendant trois heures : après quoi elle partit, « ne sentant pas plus son œil gauche que son œil droit ». La photophobie même avait presque totalement disparu.

J'ordonnai un collyre à l'atropine. et des lavages à l'eau de guimauve ; le 16 elle revint me voir.

Les douleurs n'avaient pas reparu, la chambre antérieure était assez

Digitized by Google

limpide, mais il y avait encore des adhérences de l'iris. L'ulcération était manifestement en voie de réparation dans toutes ses parties.

Depuis, je n'ai plus eu de nouvelles de cette malade.

Obs. 2. (Dr Prouff). — Un jeune homme de trente-cinq ans, offrait un ulcère profond marginal avec infiltration purulente vers le centre de la cornée.

Après l'ablation d'un petit lambeau conjonctival dans le voisinage de l'ulcère, les douleurs disparurent immédiatement et la guérison fut rapide.

Obs. 3. (Dr Prouff).— Chez une petite fille de huit ans, à la suite d'une pustule placée en travers sur le bord scléro-cornéen, il s'était établi une ulcération dont les bords s'étendaient de plus en plus, en dépit de tout traitement. Bientôt une infiltration purulente envahit toute la moitié inférieure de la cornée.

La section d'un petit lambeau conjonctival en face et le long de l'ulcère produisit encore le résultat le plus brillant. Au bout de vingt-quatre heures, l'infiltration purulente avait diminué des trois quarts et l'ulcération se combla promptement.

Obs. 4. (Personnelle). — Mme M., soixante-deux ans, vient me consulter le 9 mars dernier, pour une maladie de l'œil gauche datant d'une quinzaine de jours. La malade avait souffert horriblement et on voyait à la cornée gauche une large perforation dans laquelle était enclavée une portion de l'iris déjà solidement adhérente aux bords de l'ulcère. Ce qui restait de pupille était voilé par un exsudat blanchâtre, toute vision avait disparu. J'instillai quelques gouttes de solution d'atropine sans produire aucune dilatation de l'iris qui me parut adhérent à la cristalloïde antérieure dans toute sa partie supérieure. Cette dame se refusant à toute intervention chirurgicale et habitant assez loin de Bordeaux, voulut s'en retourner chez elle le jour même, malgré les observations que je lui fis. Je me contentai de lui prescrire un collyre d'atropine comme calmant et lui fis promettre de revenir dans quelques jours.

Trois mois s'écoulèrent sans que j'eusse de ses nouvelles; enfin, le 15 juin, elle revint me voir, mais ce n'était pas pour son œil précédemment malade, c'était pour son œil droit sur lequel avait éclaté spontanément la même affection qui avait motivé sa première visite. L'œil gauche avait guéri, mais il restait un large leucome adhérent, une oblitération de la pupille, et une perte complète de la vision.

A droite, je constatai la présence d'un abcès de la cornée, de la largeur d'une lentille, qui venait de s'ouvrir spontanément en dehors, et l'existence d'un petit hypopyon dans la chambre antérieure. L'apparition de la petite tache blanche, comme disait la malade, avait été précédée de violentes douleurs oculaires et périorbitaires, de larmoiement et de photophobie, absolument comme lors de la première maladie de l'œil gauche. Ces symptômes graves persistaient encore dans toute leur intensité, la conjonctive était fortement injectée, la chambre antérieure remplie d'une humeur aqueuse louche, et, tout autour de l'abcès existait dans l'épaisseur de la cornée un halo grisâtre. La maladie remontait à une dizaine de jours.

Je prescrivis des lotions fréquentes avec une solution d'acide borique au

Digitized by Google

cinquantième, un collyre à l'ésérine et un autre au chlorydrate de quinine employés alternativement toutes les trois heures.

Trois jours après, le 18, la malade revint. L'hypopyon avait un peu augmenté, mais ne dépassait pas deux millimètres de hauteur ; l'ulcération était en voie de réparation et la pupille fortement contractée. Les douleurs persistaient et la sensibilité de l'œil était extrême au point de ne pouvoir supporter aucune pièce de pansement. La conjonctive bulbaire était toujours très rouge et formait un léger bourrelet chémotique séreux autour de la cornée.

Je fis suspendre l'ésérine et je prescrivis l'atropine. Quelques heures plus tard, je pu noter que toute la moitié inférieure de l'iris était adhérente à la cristalloïde antérieure et que, seule, la partie supérieure se dilatait sous l'influence du mydriatique. Je prescrivis le calomel à dose fractionnée, un purgatif, des compresses émollientes chaudes, et j'appliquai un bandeau compressif.

Pendant quatre jours, la malade suivit le même traitement. Les douleurs diminuèrent un peu, mais le chémosis augmenta et finit par recouvrir les trois quarts de la cornée.

Le 24, la situation s'était aggravée; le chémosis était énorme, l'hypopyon remplissait le tiers de la chambre antérieure et l'ulcération cornéenne avait doublé d'étendue, et était entourée d'un cercle grisâtre opaque de deux ou trois millimètres de largeur. Les douleurs avaient reparu et, au fond de l'ulcère, on voyait déjà bomber la membrane de Descemet annonçant une perforation très prochaine.

Quoique le cas fût urgent, et qu'une ouverture artificielle de la cornée fût indiquée, je résolus d'employer la méthode de M. Prouff, et, saisissant avec des pinces à crochets, un lambeau conjonctival en face de l'ulcération, j'en fis l'excision avec les ciseaux courbes. Je reséquai soigneusement la petite bandelette de muqueuse qui était restée adhérente au limbe cornéen et fis appliquer quelques compresses tièdes pour favoriser l'écoulement sanguin qui fut, du reste, peu abondant.

Le lendemain matin, la malade me dit qu'elle avait passé une très bonne nuit et qu'elle ne souffrait plus du tout. Le chémosis avait un peu diminué et l'infiltration de la cornée restait stationnaire. La perforation ne s'était pas faite. Je fis continuer le collyre d'ésérine.

A partir du jour suivant, l'ulcère commença à se réparer, l'infiltration de la cornée et l'hypopyon diminuèrent, peu à peu le chémosis s'affaissa, et la conjonctive prit une teinte rose de plus en plus claire.

Le 2 juillet, l'hypopyon était entièrement résorbé et l'ulcère cicatrisé. Sous l'influence de l'atropine, la moitié supérieure de la pupille se dilatait et permettait à la malade de voir passablement.

J'ai revu cette malade six semaines après. La guérison était complète. Il ne restait qu'une petite taie large comme une tête d'épingle, à la place de l'ulcération.

Les synéchies postérieures persistaient, mais la pupille était néanmoins assez grande et la vision suffisante pour permettre à cette dame de vaquer à ses occupations et même de se livrer à des travaux de couture.

Digitized by Google

Dans les cas analogues à ceux que je viens de rapporter, l'intervention chirurgicale est de rigueur, et la maladie abandonnée à elle-même ou traitée seulement par les moyens médicaux, se termine généralement, surtout chez les personnes âgées, par un large leucome adhérent ou la fonte purulente et la phthisie du globe oculaire. L'observation que je viens de rapporter, et dans laquelle un œil n'a été soumis à aucun traitement actif, tandis que l'autre, pris de la même maladie, a été traité par la méthode que je préconise en ce moment, démontre surabondamment l'avantage de l'intervention chirurgicale.

Je ne voudrais pas cependant qu'on m'accusât de blâmer ou de rejeter les autres moyens chirurgicaux dont j'ai retiré souvent de très bons effets, tels que la ponction ou la section de la cornée soit au niveau de l'ulcère, soit dans la partie saine, au niveau de l'hypopyon, par exemple; la sclérotomie ou l'iridectomie, cette dernière surtout, qui a le double avantage de produire une déplétion et une détente dans l'organe malade et de ménager une ouverture pupillaire pour le cas où l'ouverture naturelle serait oblitérée par des fausses membranes ou placée derrière une opacité persistante de la cornée. Un troisième avantage de l'iridectomie, avantage souvent considérable, c'est de permettre une libre communication entre les deux chambres de l'œil, dans les cas de synéchie postérieure totale, et d'éviter pour l'avenir les accidents glaucomateux qui ne manquent pas souvent de se produire en pareil cas, ainsi que je l'ai observé bien souvent.

En thérapeutique comme en médecine opératoire, il n'y a pas de règles précises invariables, et tels cas devront être traités d'une façon, tels autres d'une autre. Aussi, mon but, en écrivant cet article, est de faire connaître et de vulgariser une petite opération à laquelle, comme M. Prouff, je reconnais les avantages suivants :

1° Elle a, contre les douleurs, une efficacité immédiate; or, la ponction n'apporte de soulagement qu'au bout d'un quart d'heure ou davantage, et, sur le moment, elle aggrave même terriblement la névralgie, surtout si l'évacuation de l'humeur aqueuse se fait trop vite;

2° Elle peut être faite par tout médecin, sans aide et sans instruments spéciaux, et est nécessairement inoffensive. Elle

Digitized by Google

n'empêche pas de faire les autres opérations si elle vient à échouer ou si l'effet se fait trop longtemps attendre;

3° Elle a un effet curatif souvent plus rapide et plus puissant que les autres moyens chirurgicaux, qui ne peuvent être employés que par quelques chirurgiens.

SOCIÉTÉS SAVANTES

Congrès international d'ophthalmologie à Milan.

Séance du 2 septembre 1880 (Suite). — PRÉSIDENCE DE MM. LIEBRECHT ET GAYET

M. SEGONDI (Gênes) communique le résultat de sa pratique dans le traitement des *décollements de la rétine*. Il associe la ponction et la sclérotomie à la médication générale et interne par la pilocarpine, les frictions mercurielles et le repos horizontal. Sur 17 cas, il distingue des résultats *immédiats* et des résultats *définitifs*. Les premiers comprennent 5 résultats négatifs, 8 succès complets et réapplication de la rétine, 4 incomplets et douteux. Les seconds donnent la statistique suivante : 2 cas sont restés guéris pendant 15 jours; 3 cas pendant 3 mois; 2 cas pendant 10 mois, 1 cas pendant 12 mois; 1 cas pendant deux ans; 1 cas reste guéri depuis 5 ans; l'observation des autres faits continue. En résumé, malgré des rechutes inévitables, l'auteur estime que l'ophthalmologie possède, aujourd'hui, une méthode rationnelle de traitement contre une affection incurable.

M. GALEZOWSKI fait remarquer le rôle important que doivent jouer les conditions étiologiques dans le diagnostic et le traitement des décollements rétiniens. Il existe des décollements séreux, sans apparence visible, dans des faits de choroïdite atrophique, et c'est principalement dans ces faits où l'ophthalmoscope ne donne pas le flot, ni le coude des vaisseaux, que la médication interne réussit; pour lui, il a pu assister à la guérison, puis à la récidive de ces décollements légers, et enfin à la guérison définitive, grâce à une médication antiphlogistique conduite avec patience.

M. PONCET constate l'accord de la clinique et de l'anatomie pathologique dans cette distinction des décollements rétiniens. Souvent, sur des yeux atteints d'irido-choroïdite, il a rencontré, et figuré dans son atlas, des détachements rétiniens avec exsudat mesurant à peine de 2 à 5 dixièmes de millimètre; et cependant, il existe déjà de la macération de l'épithélium choroïdien et du pigment de la rétine. Mais quand le corps vitré s'est ramolli par sa combinaison à l'exsudat, quand les cellules de ce corps vitré se sont imprégnées de pigment, la guérison est alors bien plus difficile à obtenir, et souvent l'atrophie de l'œil est le terme fatal du processus. Pour lui, en dehors de la choroïdite chronique, il existe pour la choroïde des troubles vaso-moteurs suivis d'exsudats rapides, absolument comme dans les plèvres à la suite des lésions des ganglions sympathiques.

M. MEYER ne pense pas que les cas dont parle M. Poncet appartiennent aux cas dits décollements.

M. GALEZOWSKI répond que cette division de l'anatomie pathologique est amplement justifiée par la clinique et qu'on ne doit pas réserver le nom de décollement seulement aux faits typiques, mais bien aussi à ces cas où le champ visuel se montrant rétréci, on trouve à peine de l'œdème, et quelques vaisseaux coudés.

M. STILLING (Strasbourg) présente une série de préparations anatomiques ayant trait à la *structure du chiasma* et au *trajet des fibres du nerf*

Digitized by Google

optique. Pour le chiasma, l'auteur juge, d'après les résultats présentés, qu'il faut revenir à l'idée des anciens anatomistes et il admet : 1° une commissure antérieure; 2° une commissure postérieure; 3° des fibres latérales indépendantes; 4° une portion centrale d'entrecroisement. Suivant lui, tout ce qui a été écrit sur l'hémianopsie devrait donc être repris d'après ces nouvelles données anatomiques. Pour le nerf optique, les racines, près des pédoncules, seraient beaucoup plus nombreuses qu'on ne le pense : il a pu suivre des fibres se prolongeant jusqu'au pont de Varole.

Ces préparations ont été faites par simple dissociation avec des aiguilles, après durcissement dans le liquide de Muller, ou traitement des portions par l'acide pyrolignique.

La finesse des résultats obtenus fait honneur à l'habileté pratique de l'anatomiste : mais ces belles préparations laissent cependant un doute à cause de l'habileté même de l'auteur : elles ne nous paraissent pas comparables à la pratique des coupes successives, telles que nous l'avons vu employer par M. Duval pour les autres nerfs.

M. Boucheron (Paris) présente une note sur le *traitement du strabisme par les mydriatiques.* L'auteur rappelle combien il est important de sectionner les adhérences antéro-supérieures du muscle à la capsule, et ce, suivant le degré de redressement à obtenir.

Cette méthode s'adresse au strabisme permanent; pour la portion intermittente, l'atropine est une précieuse ressource et peut, à elle seule, conduire à la guérison.

M. Javal a proposé l'atropine depuis quinze ans, dans le traitement du strabisme convergent, où l'on peut en effet distinguer deux parties : l'une fixe, l'autre variable. Il repousse la ténotomie pour le strabisme convergent intermittent; mais pour la partie fixe, les mydriatiques augmentent même la déviation qui est inconsciente, et amènent les images doubles. Du reste, il ne faut pas espérer guérir par ces méthodes mydriatiques, prismes, exercices, le strabisme dont la déviation dépasse 10 à 15°.

M. Boucheron constate que, pour l'action des mydriatiques, la clinique donne tort à la théorie; jamais il n'a rencontré l'augmentation de la déviation annoncée par M. Javal. Les instillations sont pratiquées pendant quinze jours et si, après ce temps, le strabisme ne cesse pas, il opère. Dans ces cas mêmes traités par l'atropine, si on a le malheur de chercher à corriger l'amétropie par les verres convexes, immédiatement le strabisme reparaît.

Dans les strabismes consécutifs aux taies de la cornée, il a obtenu des résultats remarquables après quinze jours d'instillations. Les instillations doivent se faire jusqu'à ce que les deux yeux fixent sans strabisme à la distance de 30 centimètres; alors il permet les lunettes correctrices.

M. Pierd'houi (Milan) a reconnu les avantages donnés par les mydriatiques immédiatement employés après la ténotomie. Il les continue pendant deux ou trois semaines et croit qu'il faut généraliser cette méthode de traitement.

M. Bouchut présente une observation rare établissant le *rapport des maladies de l'oreille* avec le *cerveau* et l'*appareil de la vision.* Une fillette âgée de 13 ans, entre dans son service avec une otorrhée et des vertiges; l'acuité visuelle était alors normale, l'enfant cousait. Cependant, elle portait au fond de l'œil des hémorrhagies, et présentait une papille étranglée. Puis, avec les vertiges, survinrent un affaiblissement musculaire et des symptômes épileptiformes, avec déviation de la tête. L'intelligence restait nette. L'acuité diminua et fit place à l'amaurose. Après 3 mois, la névrite optique et la névro-rétinite exsudative se joignaient aux attaques plus fréquentes d'épilepsie, et à la paralysie.

L'autopsie démontra une carie du rocher, l'absence de toute méningite, et, au plancher du 4e ventricule, une tumeur qui avait détruit l'origine du nerf optique. Le microscope a démontré que cette tumeur était un gliosarcome.

Digitized by Google

M. Poncet pense que l'interprétation de ce fait clinique n'est pas celle que présente M. Bouchut, c'est-à-dire otite, inflammation du nerf auditif, passage de l'inflammation aux racines optiques, puis névro-rétinite consécutive. Ce serait nier le rôle principal de la tumeur du quatrième ventricule dont l'action primitive s'est irradiée sur le nerf optique, le nerf acoustique et la moelle.

Séance du vendredi 3 septembre. — Présidence de MM. Gayet, Libbrecht, Cervera.

M. Costomyris (Constantinople), pratique un nouveau procédé de *tarsoraphie* consistant en une incision longitudinale à 3 millimètres du bord libre de la paupière, incision allant jusqu'au cartilage tarse : le lambeau supérieur se rétracte, et il passe alors des fils pour suturer en arrière la lèvre supérieure de la plaie palpébrale.

Cette opération, qui ne donne lieu à aucune suppuration, redresse parfaitement les cils.

M. Poncet communique une note résumant ses recherches sur l'*anatomie pathologique du ptérygion.* En dehors de l'ulcération primitive au limbe, décrite par Artl et Horner, il faut rechercher une autre cause du processus lent et continuel du ptérygion. L'auteur a constaté sur des préparations comprenant la muqueuse et la cornée, l'existence d'un ulcère vibrionien, occupant toute la portion absente de la membrane de Bowmann. Ces microbes, à petites spores, s'infiltrent dans le réseau lymphatique sous-muqueux et pénètrent peu à peu dans les canaux du suc de la cornée, en triangle, comme l'indique leur disposition anatomique.

La transformation colloïde de l'épithélium conjonctival, les inclusions kystiques à revêtement épithélial cubique, la sclérose du tissu conjonctif; telles sont les circonstances principales à signaler.

M. Morano (Naples) présente de belles préparations de la *conjonctive.* Deux faits surtout ont appelé son attention : 1° l'absence de la portion dénommée autrefois corps papillaire dans la conjonctive palpébrale ou bulbaire; 2° la présence de tissu adénoïde formant le chorion muqueux.

C'est à ce tissu interstitiel, séparant les glandes de Henle, qu'on avait donné le nom de papilles. A l'état normal, le revêtement épithélial est uniforme et sans exhaussement. Dès qu'on observe des reliefs, il est certain qu'il y a processus inflammatoire conjonctival. Dans les granulations, les différents éléments : verni épithélial, glandes de Henle, tissu lymphoïde interstitiel, tout cela disparaît. Dans les conjonctives catarrhales intenses, l'épithélium stratifié, les cellules cylindriques muqueuses se détruisent, le conduit excréteur de chaque glande s'oblitère, et le produit forme de véritables petits kystes épithéliaux repoussés par la prolifération du tissu adénoïde. Dans la conjonctivite purulente grave, tout est détruit, et le tissu adénoïde transformé forme la cicatrice générale.

M. Deluca (Naples) rapporte le fait d'un cas de cataracte capsulaire postérieure secondaire, chez un opéré de 60 ans. La discision avec l'aiguille donna un résultat immédiat parfait. — Ce fait est l'occasion d'une discussion intéressante sur l'origine des cataractes capsulaires.

M. Manfredi (Modène) rappelant les beaux travaux de H. Müller sur l'origine et le développement des cataractes capsulaires, signale les résultats auxquels il est arrivé par une série d'expériences. La simple contusion (cependant il n'affirmerait pas l'absence de continuité dans la capsule) suffit pour amener en dessous de la capsule la formation d'un exsudat qui s'organise en lamelles, absolument comme la cornée. Dans les luxations anciennes du cristallin sans lésion de la capsule, il n'a jamais trouvé de cataracte capsulaire; aussi serait-il porté à admettre le traumatisme de la membrane comme une condition de ces cataractes. Dans les iritis anciennes avec synéchies, la face antérieure de la capsule est recouverte de ce tissu conjonctif exsudatif; mais les, tubes cristalliniens ne prennent point part au processus.

Digitized by Google

M. Poncet rappelle les résultats auxquels il est arrivé, dans l'examen de la cataracte pyramydale antérieure, en 1875 et dans un cas nouveau qu'il a pu examiner tout dernièrement. Le petit cône qui forme la pyramide de la cataracte est formé par la capsule absolument saine; mais elle est cependant dépourvue de son épithélium, qui reste à la base et va former une ligne non interrompue d'un point à l'autre de la pyramide. C'est entre cette base épithéliale et la capsule, que se forme l'exsudat stratifié, signalé dans les cataractes simples par M. Manfredi. Mais, dans cet exsudat stratifié, M. Poncet a constaté sur toutes ses préparations des cavités *à noyaux* révélés par l'hématoxiline. Or, il devient difficile, avec l'intégrité de l'épithélium à la base, de ne pas admettre que ces éléments figurés viennent de la chambre antérieure par diapédèse. Une élève distinguée de Horner, Mme Julie Sainclair, est arrivée à produire la prolifération, la purulence de l'épithélium capsulaire, par des injections irritantes dans la chambre antérieure.

M. Gayet (Lyon) a examiné les lambeaux de capsules extraits immédiatement pendant l'opération; il a trouvé ces opacités constituées par des plicatures de la capsule et par une altération des éléments épithéliaux, qui rappelle de loin celle que Leloir vient de décrire dans l'épithélium cutané. Il faut y ajouter quelques extrémités des massues des fibres dissociant cet épithélium.

M. Liebrecht (Gand) montre l'instrument dont il se sert pour les *cataractes secondaires*. C'est un petit couteau linéaire qui, sous la pression d'un ressort, se transforme en une pince permettant de saisiret d'extraire les lambeaux capsulaires. L'opération ne comprend alors qu'un seul temps.

M. Guaita (Bergame), dans le *traitement de l'ophthalmie blennorrhagique*, signale comme principale cause des dangers de la perforation, la pression exercée par les paupières. Adoptant l'idée qui fit fendre par Critchett la paupière verticalement et au milieu, il accepte et préconise le procédé de Krampton, c'est-à-dire la double incision à chaque angle. Il se sert ensuite des solutions à l'acide borique à 4/100, ou au salicylate de soude à 2/100. Dans le chémosis, il préfère les petites incisions radiées à la péritomie. Dans le chémosis, il a recours à l'ésérine et au thermo-cautère.

M. Martin (de Cognac) n'a pas eu à se louer de l'opération de Critchett, dans un cas grave, où un œil avait déjà été perdu. Le débridement n'a pas arrêté d'une minute la marche de la maladie, qui fut même compliquée de diphthérite.

M. Vladesco (Bucharest) observe dans son service un nombre considérable d'ophthalmies purulentes, et toujours il a eu à se louer de la méthode antiphlogistique, combinée avec la simple incision externe, qui donne une excellente saignée. Suivant lui, Critchett n'aurait employé son procédé que dans un cas exceptionnel, et ne voudrait pas en faire une méthode générale.

M. Landolt, tout en étant peu partisan de la section des paupières, doit avouer que Critchett, qu'il a eu l'occasion de voir dernièrement, généralise au contraire sa méthode, et l'emploie aujourd'hui d'une manière courante.

M. Guaita fait remarquer, qu'en somme, les deux incisions verticales se cicatrisent rapidement, et qu'au bout de vingt-cinq jours, la cicatrisation est faite; il veut qu'on opère de suite, et c'est à cette méthode qu'il attribue sept succès sur huit dans des cas très-graves.

M. Delmonte (Naples) est contraire aux incisions : la méthode antiphlogistique, l'incision de l'angle externe, les émollients au début, lui paraissent des moyens assez puissants.

M. Pfluger (Berne) signale le danger de la dyphthérite sur les incisions et se contente des antiphlogistiques unis aux antiseptiques (acide phénique anglais à 1/100).

M. Fieuzal, à propos de l'observation rapportée par M. Bouchut, cite un cas observé par lui et démontrant toute la difficulté du *diagnostic* dans les *tumeurs cérébrales*. Un enfant lui fut présenté, atteint d'une névro-rétinite hémorrhagique, fournissant le type de la rétinite albuminurique. Quatre mois après, l'aspect avait éhangé, pour faire place à une papillite par étranglement, avec symptômes de paralysie. Le résultat de l'autopsie confirma le dernier diagnostic porté, celui d'une tumeur comprimant un des pédoncules.

Digitized by Google

M. Abbate (Caire) dépose sur le bureau un certain nombre de *pièces anatomiques* recueillies sur des nègres de l'Abyssinie.

M. Talko (Varsovie) fait une communication sur les *kystes des paupières*, dont il a pu observer 7 cas. Ces kystes sont intra-utérins et empêchent le développement de l'œil. Localisés entre l'œil et la paroi, ils refoulent l'organe vers le fond de la cavité et viennent faire saillie sous la peau de la paupière. Leur contenu est séreux, et peut donner lieu quelquefois a des hémorrhagies. Quant à leur origine, M. Talko cite les deux hypothèses de l'inclusion kystique lacrymale et de l'atrophie primitive du globe.

M. Gayet, relativement à l'origine de ces kystes, cite la thèse d'un de ses élèves qui, après une étude histologique de ses formations, les rattache au développement branchial.

M. Talko présente des *poils* enlevés de la *conjonctive*. Ces poils, très éloignés des cils normaux, avaient amené une kératite intense, et reposaient sur des granulations.

(A suivre.) F. Poncet (de Cluny).

BIBLIOGRAPHIE

Examen y mejora de la vision, seguido de una serie de cuadros sinopticos y de unas tablas y escalas visuales cromaticas, por el Dr Luis Carreras Arago (de Barcelona).

Notre savant confrère de Barcelone, le Dr Carreras, vient de publier, avec un grand luxe de typographie et de gravure, un ouvrage qui résume en quelques pages, écrites avec une grande clarté d'exposition, les diverses connaissances qui se rapportent à l'examen de la vision, tant au point de vue de l'optométrie que de la chromatoscopie et de la campimétrie.

Après une très belle introduction, dans laquelle l'auteur nous donne un historique très complet de l'ophthalmologie depuis les temps les plus reculés jusqu'à nos jours, le Dr Carreras traite de l'introduction du système métrique en oculistique. Vient ensuite l'étude de l'acuité visuelle, avec tous les détails que comporte un sujet si important.

Le paragraphe suivant est consacré à la Réfraction. En quelques mots, la myopie, l'hypermétropie et l'astigmatisme sont décrits et expliqués. L'auteur passe en revue les moyens de reconnaître et de mesurer l'amétropie, soit avec l'optomètre, soit avec l'ophthalmoscope à réfraction.

Quelques considérations pratiques sur l'accommodation, le champ visuel, la sensibilité générale ou chromatique de la rétine se succèdent rapidement pour faire place à d'autres chapitres pleins d'actualité, tels que l'examen de la vision chez les écoliers, les employés des chemins de fer et les militaires.

Nous trouvons ensuite une série de tableaux synoptiques présentant, sous une forme aussi simple qu'ingénieuse, les diverses altérations de la réfraction et de l'accommodation de l'œil, ainsi que les moyens d'y remédier par l'emploi des verres appropriés et l'observation de quelques préceptes hygiéniques.

La dernière partie de l'ouvrage comprend les échelles typographiques et chromatiques.

Digitized by Google

Des premières je ne dirai rien, si ce n'est qu'elles sont composées de caractères typographiques ordinaires, comme celles de Snellen, de Giraud Teulon ou autres, et que leur dimension est calculée pour la vision normale, depuis 0m25 jusqu'à 5 mètres de distance.

Les échelles chromatiques, au nombre de trois, contiennent : 1° un certain nombre de carrés coloriés diversement ou nuancés de la même couleur, de façon à offrir des teintes de plus en plus foncées; 2° des cercles coloriés de grandeur très variable, et disposés sur fond noir; 3° de grandes lettres majuscules rouges, vertes, jaunes, bleues, roses ou marron, dessinées snr un fond présentant ou non la couleur complémentaire. Ces tables chromatiques peuvent rendre de grands services dans la recherche du daltonisme, et servir également pour mesurer l'acuité visuelle chromatique de la rétine dans les affections profondes de l'œil.

Le livre du Dr Carreras, écrit dans un style sans prétention et à la portée de tout le monde, est tout à fait à la hauteur des découvertes les plus récentes, et contribuera à vulgariser en Espagne certaines connaissances ophthalmologiques encore peu répandues dans ce pays.

VARIA

Le flacon-filtre compte-gouttes de Léard.

Nous croyons utile d'appeler l'attention de nos confrères sur un petit appareil aussi simple qu'ingénieux, imaginé par M. Léard, et qui sert à la fois, comme son nom l'indique, à contenir, à filtrer et à doser rigoureusement un liquide ou une solution quelconques. Comme le représente la figure 1, cet appareil se compose d'un petit flacon A, dont le goulot est surmonté d'une ampoule B en caoutchouc terminée elle-même par un petit tube en verre D, muni d'un renflement C dans lequel se trouve une simple boulette de coton. L'ampoule de caoutchouc peut s'enlever à volonté et permet de boucher le flacon avec un bouchon ordinaire quand on veut le transporter ou empêcher le liquide de s'évaporer. La boulette de coton non-seulement sert de filtre pour le liquide contenu dans le flacon, mais encore empêche l'accès des poussières et, jusqu'à un certain point, des germes contenus dans l'atmosphère. On sait avec quelle facilité certaines solutions se troublent ou se recouvrent d'algues ou de champignons, sans perdre notablement de leurs propriétés médicinales; le flacon-filtre permet d'en faire usage jusqu'à la dernière goutte, tout en obtenant un liquide parfaitement clair et limpide à l'extrémité du tube de verre.

Fig. 1.

Le flacon-filtre compte-gouttes est journellement employé pour l'Administration des collyres. Il permet de se passer du compte-gouttes ordinaire et, chez les gens peu soigneux, a le grand avantage de ne pas exiger de précautions particulières pour la propreté du médicament.

Digitized by Google

Fig. 2.

Dans son dernier modèle, M. Léard a ajouté une petite cupule en verre, contenant environ 2 grammes, et dans laquelle on peut verser goutte à goutte les solutions destinées à être introduites dans une seringue à injection hypodermique.

Pour se servir du flacon-filtre, il suffit, après l'avoir renversé, de presser légèrement entre le pouce et l'index (*fig.* 2) l'ampoule de caoutchouc. Si la pression est modérée, les gouttes sortiront une à une et pèseront exactement 5 centigrammes si le liquide est de l'eau distillée ou une solution très peu concentrée et de même densité. On comprend l'avantage qu'il y a à se servir de ce petit appareil pour le dosage des médicaments qui se prennent par gouttes, mode de préparation bien préférable, du reste, à l'emploi des pilules ou des granules dans lesquels la substanceactive n'est jamais répartie d'une façon aussi uniforme.

Le compte-gouttes de M. Léard peut encore servir de flacon-laveur et rendre de grands services pour le nettoyage des yeux dans les cas d'ophthalmie purulente. On sait, en effet, que dans cette maladie, la plupart des pertes d'yeux sont dues à un nettoyage insuffisant. En adaptant le manchon de caoutchouc à un flacon suffisamment grand contenant, par exemple, 40 ou 50 grammes d'eau ou d'un liquide antiseptique approprié, il est facile de faire un lavage complet des culs-de-sac conjonctivaux sans être obligé d'exercer aucune pression sur le globe oculaire. C'est surtout lorsqu'il y a une menace de perforation de la cornée et que le médecin ne peut pas faire lui-même tous les pansements que ce petit appareil devient presque indispensable. En augmentant ou en diminuant la pression des doigts sur l'ampoule de caoutchouc, on obtient à volonté un jet plus ou moins fort.

Enfin, dernier détail qui a bien son importance, l'appareil ne coûte guère plus qu'un compte-gouttes ordinaire.

ENSEIGNEMENT MÉDICAL LIBRE.

Maladies des Yeux.

M. le Docteur Armaignac, professeur libre d'ophthalmologie, a commencé ses leçons dans le nouveau local de sa clinique, 32, rue du Pont-de-la-Mousque, le mardi 9 novembre et les continuera les mardi, jeudi et samedi de chaque semaine à midi et demi.

MM. les élèves seront exercés au maniement de l'ophthalmoscope et les conférences seront faites sur les divers cas qui se présenteront à la Clinique.

Le Propriétaire-Gérant, Dr Armaignac.

Bordeaux. — Imprimerie Nouvelle A. Bellier, 16, rue Cabirol.

Digitized by Google

REVUE CLINIQUE

D'OCULISTIQUE

DU SUD-OUEST

SOMMAIRE. — **Travaux originaux** : Aniridie congénitale presque complète. Deux attaques de choroïdite séreuse avec tension glaucomateuse du globe et cécité presque complète. Luxation totale du cristallin dans le corps vitré. Guérison. — Kyste sébacé du grand angle de l'œil chez un enfant de trois ans. — Des instillations d'atropine dans l'iritis avec synéchie, etc., par le professeur GIUSEPPE ALBINI, de Naples. — **Sociétés Savantes** : Congrès international d'ophthalmologie à Milan (*fin*). — *British Medical Association*, section d'ophthalmologie. — **Optométrie** : Lunette d'essai du Dr H. ARMAIGNAC. — **Revue de la Presse** : Transmission par hérédité de certaines altérations des yeux. — De la septicémie oculaire.

TRAVAUX ORIGINAUX

Aniridie congénitale presque complète. Deux attaques de choroïdite séreuse avec tension glaucomateuse du globe et cécité presque complète. Luxation totale du cristallin dans le corps vitré. Guérison.

Par le Dr H. ARMAIGNAC.

Les exemples d'absence congénitale, complète ou presque complète de l'iris, sont assez rares; cependant les auteurs ont rapporté un certain nombre de faits de ce genre qui ne laissent pas le moindre doute, et, dernièrement encore, au Congrès de Milan, M. le docteur Cervera, de Madrid, a communiqué l'observation d'un cas d'absence complète des iris avec cataracte double molle. Que l'iris manque en totalité ou en partie, qu'il existe seulement un coloboma, les lésions concommitantes des autres parties de l'œil se rencontrent presque toujours et rendent la vue le plus souvent défectueuse. Cette absence totale ou partielle de l'iris, ne tient pas, comme on pourrait le croire, à un défaut de soudure des deux moitiés, ainsi que cela se voit dans le bec de lièvre ou l'hypospadias. En effet, l'iris se développe tout d'une pièce et ce n'est, par conséquent, que dans un arrêt de développement partiel ou général, qu'on doit chercher l'explication du phénomène.

Digitized by Google

Jusqu'ici, les auteurs n'avaient cité, comme se rattachant à l'aniridie que des lésions primitives, en quelque sorte, c'est-à-dire, en général, des troubles trophiques ou des imperfections de l'organe de la vue, qui n'avaient en pathologie oculaire qu'une importance secondaire. Pour moi, j'ai été plus heureux, et l'observation que je vais rapporter bientôt, me paraît intéressante à plus d'un titre et jettera, je l'espère, un nouveau jour (ou peut-être une nouvelle obscurité) sur la pathogénie d'une affection qui est restée, jusqu'à ce jour, un champ ouvert à toutes les théories, mais qui n'en est pas moins un des problèmes les plus obscurs et les plus importants de la pathologie oculaire, je veux parler du glaucome. Les partisans des diverses théories, tireront de ce cas, unique peut-être dans les annales de la science, les conclusions que bon leur semblera ; quant à moi, je me bornerai à citer le fait, sans chercher à l'expliquer, ni à lui donner une valeur absolue, attendu qu'un cas isolé ne saurait faire loi en pareille matière. Toutefois, je ne crains pas d'avancer, que cette observation portera une sérieuse atteinte à certaines théories trop absolues sur l'étiologie du glaucome et engagera peut-être les anatomo-pathologistes à porter leurs iuvestigations d'un autre côté.

Le 18 septembre dernier, M. M..., âgé de trente-quatre ans, demeurant à Preignac, près de Bordeaux, me fut adressé par le médecin de sa localité, et vint chez moi, accompagné de sa femme, car il lui était impossible de se conduire seul. Voici ce que l'on pouvait constater :

La cornée droite était le siége d'un leucome total assez opaque et blanchâtre; cependant, tout autour de la cornée, existait un petit cercle d'un millimètre de largeur, suffisamment transparent pour permettre de voir le cristallin opaque et diminué de volume, flotter dans l'œil et se déplacer pendant les mouvements de cet organe, et principalement pendant les mouvements de bas en haut et de haut en bas. Toute vision avait disparu dans cet œil, depuis un grand nombre d'années, sans que le malade pût indiquer de quelle façon les choses s'étaient passées. Il se rappelait seulement, que onze ans auparavant, il avait reçu un coup d'échalas contre l'œil, mais il n'en était résulté aucune plaie et il se rappelait fort bien qu'avant l'accident cet œil lui aurait à peine servi pour se conduire.

Digitized by Google

Au moment où je l'examinai, l'œil gauche avait seulement la perception lumineuse. Il était animé d'un mouvement oscillatoire (nystagmus) horizontal, de même que son congénère, et le mouvement d'adduction était excessivement restreint.

Mais cet état de choses durait depuis fort longtemps et ce n'est pas pour cela que ce malade venait me consulter, c'était pour son œil droit.

M. M... me raconte alors que la vision de cet œil a toujours été très bonne et qu'il a pu aller à l'école et apprendre à lire et à écrire, mais il y a trois mois, sans cause connue, l'œil est devenu rouge et la vue s'est brouillée suffisamment pour empêcher le malade de lire et même de vaquer à ses occupations. Cependant, sans faire aucun traitement, le brouillard n'a pas tardé à disparaître et huit jours après, la vue était redevenue comme auparavant. Il y a quinze jours, c'est-à-dire, le 3 septembre dernier, ce malade a éprouvé pendant la nuit une douleur assez violente dans tout le côté droit de la mâchoire supérieure, et le matin en déjeûnant, il a senti tout à coup sa vue se brouiller au point de ne pouvoir reconnaître bientôt les gros objets d'alentour. L'œil droit est devenu rouge et un peu sensible. Ayant consulté alors son médecin, ce dernier a prescrit un collyre d'atropine dont il a fait instiller tous les jours plusieurs gouttes dans l'œil. Cependant, la vue a continué de baisser, et aujourd'hui elle n'égale plus que 1/36 à peine. Toutes les couleurs sont reconnues et le champ visuel paraît avoir son étendue normale.

Les verres concaves ou convexes ne procurent aucune amélioration, ni de loin, ni de près. La cornée est trouble, comme dépolie, et la pupille tellement dilatée, qu'il ne reste plus qu'un petit croissant d'iris d'un millimètre de largeur à la partie interne. Du côté opposé, la pupille s'étend jusqu'à la périphérie de la cornée. La tension de l'œil est très notablement augmentée, à peu près, $T +^{2}$; le mouvement d'adduction est presque nul et l'œil est animé d'un mouvement oscillatoire dans le sens horizontal. L'éclairage oblique montre ce que j'ai déjà indiqué et l'examen ophthalmoscopique n'apprend rien, l'opacité de la cornée et le trouble des milieux réfringents empêchant la lumière d'arriver au fond de l'œil.

Tout d'abord. j'avais été frappé de la grandeur et de la forme anormale de la pupille et j'avais pensé à une paralysie localisée

Digitized by Google

de l'iris, ou bien à un doublement du bord du sphincter, ainsi qu'on en a signalé quelques exemples, mais en examinant avec plus de soin, je ne tarde pas à me convaincre que j'ai bien affaire à un cas d'aniridie presque totale. Je demande alors à la femme du malade, si elle s'était aperçue autrefois que son mari n'avait pas l'œil comme tout le monde. Elle me répond affirmativement et le malade ajoute qu'étant enfant, ses camarades l'appelaient albinos. Il me dit aussi, qu'avant d'être malade, sa vue était très bonne; qu'il distinguait les objets à de très grandes distances, aussi bien que de très près, mais à la condition d'user d'un subterfuge qu'il met en pratique devant moi. Je le vois alors couvrir toute la partie externe de sa pupille en abaissant avec le doigt la partie externe de la paupière supérieure. Cette révélation toute spontanée de sa part, confirme le diagnostic que j'avais porté. Mais, dans le cas actuel, la conduite à tenir est très délicate. En effet, il ne faut pas songer à l'iridectomie, puisque l'iris manque presque en totalité, et n'a pu avoir aucune influence sur l'explosion des accidents glaucomateux, soit directement, soit indirectement. La ponction de la cornée et la sclérotomie pourraient être employées, mais le malade ayant déjà guéri une première fois, il y a trois mois, sans opération, espère encore le même résultat et ne veut pas croire que sa vue soit si sérieusement compromise. D'un autre côté, si malgré l'opération, survient la cécité, il est très probable que j'encourrai le reproche de l'avoir provoquée par mon intervention. Si l'autre œil n'était pas déjà irrémédiablement perdu, peut-être insisterais-je davantage, mais j'avoue que dans le cas actuel, je ne me sens pas le courage d'assumer une telle responsabilité; aussi je me décide à temporiser et à employer d'autres moyens thérapeutiques, me réservant de surveiller le malade et d'agir plus tard si sa situation s'aggrave. Je prescris un collyre de sulfate d'ésérine, des sudations quotidiennes et un verre d'eau d'Uniady Janos, tous les matins. Le malade reviendra me voir dans deux jours, ou avant s'il survient quelque chose de nouveau.

21 septembre. — Pendant deux jours, le malade a éprouvé dans son œil de violentes douleurs; depuis hier cependant, il ne souffre plus. L'œil offre le même aspect que samedi; la pupille est toujours aussi dilatée et conserve la même forme malgré

Digitized by Google

l'emploi du collyre d'ésérine. Les milieux sont toujours troubles, mais la cornée semble s'éclaircir un peu. Je fais continuer les sudations et l'eau d'Uniady Janos pendant quelques jours encore.

29 septembre. — Les douleurs ont disparu complètement et la vue semble revenir un peu. La cornée devenue tout à fait transparente en haut, permet de mieux voir l'intérieur de l'œil. En faisant regarder le malade fortement en bas, j'aperçois au fond de l'humeur vitrée un corps demi-transparent, lisse, mobile pendant les mouvements de l'œil, et qui paraît être le cristallin luxé en bas ou un décollement de la rétine. Penchant vers la première hypothèse, j'essaie de produire avec une bougie le phénomène des images de Purkinje et je constate immédiatement que l'image cornéenne existe seule. Je prends alors dans ma boite un verre convexe de douze dioptries et je l'applique devant l'œil du malade en l'engageant à regarder au loin.

La vision se trouve considérablement améliorée, et, pour la vision de près, un verre de quinze dioptries produit un effet analogue, preuve évidente que le cristallin a cessé d'agir comme puissance dioptrique convergente. Le malade essaye de regarder sans verre, en usant du petit subterfuge qui lui réussissait si bien autrefois, mais il n'en retire qu'un très médiocre avantage.

La tension de l'œil a beaucoup diminué et paraît à peu près normale. Je fais cesser tout traitement.

7 octobre. — La cornée et le corps vitré sont devenus beaucoup plus transparents et l'on peut voir la pupille et les vaisseaux rétiniens qui ne présentent rien de particulier. Le cristallin est toujours à la même place et semble osciller dans le sens vertical autour de la partie inférieure de la zonule formant charnière. L'acuité visuelle égale 1/9.

Je fais appliquer une mouche de Milan sur la tempe droite.

15 octobre. — L'amélioration continue et le fond de l'œil se montre assez distinctement. Je prescris quelques sudations dont le malade paraît se trouver fort bien.

21 octobre. — Le fond de l'œil se voit de mieux en mieux et l'acuité visuelle égale maintenant 1/6.

3 novembre. — L'humeur vitrée est complètement transparente et la cornée ne présente plus qu'un peu de trouble à la partie inférieure. Le malade me raconte que depuis quelques jours il s'est aperçu qu'en penchant la tête une espèce de rideau

Digitized by Google

couvrait la vue et disparaissait dès que la tête reprenait la position verticale. Je lui fais répéter l'expérience devant moi et, en regardant attentivement ce qui se passe lorsqu'il penche la tête, je m'aperçois que le cristallin tout entier vient s'engager dans la pupille, qu'il remplit complètement. En faisant incliner successivement la tête à droite et à gauche, il m'est possible d'engager le bord de la lentille entre la cornée et le croissant d'iris qui existe à la partie interne, mais dès que le malade relève la tête, la lentille s'incline en arrière et tombe au fond du corps vitré, ce qui prouve qu'elle est plus dense que cette humeur. Ce cristallin est presque complètement transparent et le malade voit à travers assez distinctement lorsque cet organe est placé dans un plan parallèle au plan vertical de l'œil, mais malheureusement il se place presque toujours plus ou moins obliquement et alors la vision est très confuse. Lorsque le cristallin est luxé dans le corps vitré, le malade améliore bien un peu sa vision en fermant en partie sa pupille au moyen de sa paupière, mais malgré cet artifice il lui faut un verre + 12 pour loin et + 15 ou 16 pour près pour y voir aussi bien qu'autrefois sans verre. Cela me parait démontrer d'une façon évidente que la luxation du cristallin n'existait pas autrefois et qu'elle s'est produite pendant la dernière maladie. L'acuité visuelle égale 1/4 et avec un verre + 20 le malade lit couramment les petits caractères d'un journal ou le n° 1 des échelles de Snellen à 15 centimètres de distance. Il a repris ses occupations habituelles.

Malgré un résultat aussi heureux et que j'étais loin de prévoir, M. M... ne se trouve pas entièrement satisfait, car il lui est impossible de pencher la tête sans que son cristallin vienne se placer dans la pupille et entraver la vision. De plus, une question très grave vient se poser ici : convient-il de laisser les choses dans l'état où elles se trouvent, ou bien y a-t-il à craindre que les mouvements continuels de la lentille dans l'intérieur du globe n'amènent des accidents inflammatoires et peut-être l'explosion d'une nouvelle attaque glaucomateuse dont la terminaison pourrait cette fois peut-être se montrer moins heureuse que les deux autres fois ? Le malade n'ayant plus que cet œil, et y voyant bien, il serait téméraire, à mon avis de tenter l'extraction du cristallin. L'opération serait fort difficile à cause du ramollissement complet du corps vitré, de la mobilité de la lentille et de la

Digitized by Google

destruction de la zonule et de la membrane hyaloïde antérieure. On pourrait peut-être fixer le cristallin à la partie antérieure en le traversant avec une fine aiguille qui servirait ensuite à le pousser au dehors une fois l'incision cornéenne faite, mais, on le comprend, c'est une opération extrêmement délicate et difficile et ce ne serait pas sans crainte que je me déterminerais à la pratiquer s'il fallait absolument en arriver là.

Kyste sébacé du grand angle de l'œil, chez un enfant de trois ans.

Au mois de juillet de l'année dernière, je fus consulté pour un petit garçon de trois ans, chez qui les parents avaient observé depuis quelques mois un léger relief de la peau dans le grand angle de l'œil gauche, immédiatement au-dessus du sac lacrymal. En appuyant le doigt à ce niveau, on constatait sous la peau l'existence d'une tumeur de la grosseur d'une petite olive, de forme ovalaire, à grand axe, dirigé d'avant en arrière, adhérente par sa partie postérieure à la partie supéro interne de la paroi orbitaire, et libre en avant où on pouvait facilement la faire rouler sous la peau. L'enfant n'avait jamais accusé aucune douleur, mais la tumeur avait grossi visiblement depuis quelques semaines et les parents commençaient à s'en inquiéter. Ayant revu l'enfant en consultation quelques jours après avec un chirurgien distingué des hôpitaux, nous conclûmes à l'existence probable d'un kyste dermoïde ou sébacé et nous proposâmes l'extirpation.

Quelques jours après, le 3 août, je procédai à l'opération avec l'aide de M. le docteur Issartier fils.

Après avoir anesthésié le malade au moyen du chloroforme, je fis une incision de 15 millimètres de longueur au-dessous de la tête du sourcil et parallèle au rebord orbitaire. Je tombai alors sur la tumeur, que je pus toucher avec le doigt introduit dans la plaie et énucléer assez facilement après l'avoir bien saisie avec une pince de Museux. L'écoulement sanguin était très abondant et gênait beaucoup, car nous manquions d'aides pour éponger; la tumeur était très adhérente à la paroi orbitaire et nous n'avions pas les instruments appropriés pour détacher son insertion profonde. En effet, la sonde canelée recourbée était tout à fait

Digitized by Google

insuffisante, et les bistouris ne pouvaient longer la paroi osseuse et adapter leur tranchant rectiligne à une surface concave, tandis qu'une lame courbe sur le plat, mais que nous ne possédions pas, aurait été extrêmement commode et aurait abrégé beaucoup la durée de l'opération. Ceci me fournit l'occasion de recommander aux chirurgiens de se munir de semblables bistouris toutes les fois qu'ils auront à opérer dans une cavité à parois non rectilignes. Les bistouris coudés qui servent dans l'opération de la fistule vaginale, ou d'autres analogues peuvent rendre de très grands services dans ce cas.

Pendant les manœuvres de traction, les mors de la pince de Museux déchirèrent la poche du kyste, et il en sortit une matière caseuse, molle, absolument analogue à celle qui est contenue dans les kystes sébacés du cuir chevelu.

Lorsque l'hémorrhagie eut cessé, je réunis les lèvres de la plaie par trois points de suture et j'appliquai par dessus un morceau de baudruche gommée et quelques plumasseaux de charpie maintenus par un bandage monocle légèrement compressif.

La plaie se réunit par première intention; le surlendemain on enleva les sutures et il n'y eut aucune trace de suppuration profonde.

J'ai revu l'enfant dernièrement, et j'ai pu constater que le kyste ne s'est pas reproduit. H. A.

Des instillations d'atropine dans l'iritis avec synéchies postérieures,

Par le professeur Giuseppe Albini, de Naples (1).

Ce serait folie de vouloir contester l'utilité des mydriatiques dans l'iritis exsudative qui menace de produire ou qui a déjà produit des adhérences avec la cristalloïde. Il est indubitable que la pupille, en se dilatant énergiquement et rapidement, fait rompre les synéchies que nous appellerons centrales ou polaires et empêche l'atrésie pupillaire de se produire. Mais, il y a un danger non moins redoutable que celui qu'on cherche à éviter en faisant des instillations d'atropine quotidiennes, ou même

(1) Ce travail a paru en Italie, dans le *Morgagni*, livraison de septembre 1880.

Digitized by Google

répétées plusieurs fois par jour, si la pupille reste constamment dilatée, parce que, dans ce cas, si le processus exsudatif persiste, la marge de l'iris peut adhérer solidement à la périphérie de la cristalloïde et peut-être ne s'en détachera plus, de telle sorte qu'il restera, pour ainsi dire, une ankylose mydriatique, qui, pour la fonction visuelle, sera peut-être plus dangereuse que l'état opposé, soit l'ankylose myotique.

Ayant pu moi-même observer à diverses reprises des pupilles irrégulières avec synéchies périphériques chez des individus qui avaient eu une mydriase permanente par l'emploi de l'atropine et ayant reconnu les tristes conséquences, pour la vision, qui résultaient de ce traitement, j'ai adopté, depuis près de deux ans, une méthode qui consiste à alterner les mydriatiques avec les myotiques dans tous les cas d'iritis exsudatives avec synéchies existant déjà ou menaçant de se produire. Au début, je fais instiller une forte solution d'atropine, de façon à produire rapidement la dilatation de la pupille. De plus, je fais les instillations à de longs intervalles, de manière à tenir l'iris sans cesse en mouvement et à avoir la pupille à divers degrés de dilatation. Je me propose, en agissant ainsi, de ne pas donner au processus exsudatif le temps de faire adhérer la partie la plus mobile de l'iris, c'est-à-dire le cercle pupillaire, ni au centre ni à la périphérie de la cristalloïde.

Je me borne à cela pour la cure locale de l'iritis syphilitique, parce qu'une expérience de plusieurs années m'a convaincu que c'est sur le traitement général et sur le temps qu'on doit compter le plus, et que les iritis syphilitiques qui s'annoncent avec les symptômes objectifs et subjectifs les plus graves et les plus menaçants, suivent leur cours et guérissent sans laisser de dérangement fonctionnel de quelque importance, pourvu qu'on soigne convenablement la maladie spécifique et qu'on emploie pour l'œil des moyens plutôt hygiéniques. C'est ainsi qu'en voulant trop faire localement dans ces cas, et particulièrement en ayant recours pendant le processus exsudatif à une intervention chirurgicale, à l'iridectomie, par exemple, on commet non-seulement une imprudence, mais encore un acte répréhensible dont les conséquences peuvent être très graves.

Après avoir exposé dans ces quelques lignes mes idées et mes convictions sur le traitement rationnel de l'iritis plastique, je

Digitized by Google

crois utile de rapporter brièvement l'observation d'un malade que j'ai soigné l'été dernier et qui a présenté un phénomène assez intéressant :

Le 29 juin de cette année M. G... F..., âgé de vingt-neuf ans, négociant, se présentait à ma consultation pour se faire soigner d'un iritis syphilitique siégeant à l'œil gauche.

Etat actuel :

Symptômes objectifs. — Injection périkératique caractéristique, cornée transparente, pupille irrégulière, chambre antérieure plus profonde que du côté opposé, synéchies postérieures dont une assez étendue en longueur et en largeur située du côté nasal. Dans le champ pupillaire on voit un exsudat blanchâtre en forme de trabécule dirigé de haut en bas et de dehors en dedans.

Symptômes subjectifs. — Sensation de poids dans le globe oculaire, légère photophobie et obscurcissement de la vue au point qu'en couvrant l'œil sain, celui-ci distingue à peine les contours des objets et des personnes. Impossibilité de lire les caractères ordinaires.

Le malade, qui était soigné par notre collègue de Amicis faisait usage, depuis plusieurs jours, d'un collyre d'atropine assez fort (5 centigr. pour 10 grammes d'eau) dans le but de faire rompre les synéchies et de diminuer la pression intra-oculaire.

La conduite que je tins à l'égard de M. G... F... fut en tout conforme aux principes que j'ai exposés plus haut. Je lui conseillai de continuer les injections hypodermiques de sublimé et l'usage interne du protoiodure de mercure et de l'iodure de potassium.

Je lui recommandai de tenir le ventre libre, de prendre un bain tiède au moins chaque semaine. Pour les yeux, j'ordonnai d'abord un bandeau léger et plus tard des lunettes conserves bleu-cobalt. Je lui dis de ne pas abuser des instillations d'atropine et de ne pas tenir constamment la pupille en état de dilatation, persuadé qu'il y avait moins de danger à voir la marge de l'iris adhérente au centre de la cristalloïde qu'à sa périphérie.

Le 4 juillet, c'est-à-dire cinq jours après cette prescription, le malade présentait déjà une notable diminution dans l'étendue du cercle périkératique; la pupille était considérablement rétrécie et circulaire; il ne restait que la synéchie inférieure.

Le 10 juillet, M. G. ayant, d'après mes conseils, suspendu les

Digitized by Google

instillations d'atropine, sa pupille avait repris ses dimensions ordinaires, mais l'injection périkératique avait un peu augmenté. J'instillai la forte solution d'atropine (20 centigr. sur 10 grammes d'eau) et je la fis continuer le jour suivant.

Le 14 et le 16, amélioration sensible, soit dans la fonction visuelle, soit dans l'injection péricornéenne, qui disparut peu à peu. Pupille dilatée.

Le 21, il n'y avait plus trace d'injection; la photophobie avait cessé, le malade pouvait lire des caractères ordinaires en s'aidant de verres convexes appropriés, mais comme la pupille était encore assez dilatée et qu'elle était dans cet état depuis plusieurs jours, j'eus l'idée d'introduire dans le sac conjonctival une rondelle gélatineuse à l'ésérine. Peu d'heures après, la pupille était rétrécie, et, en même temps, on voyai tréapparaître l'injection périkératique. L'instillation d'une goutte de solution d'atropine forte suffit pour dilater la première et faire disparaître la seconde.

Je conseillai de nouveau au malade de suspendre l'usage de l'atropine pour obtenir le rétrécissement de la pupille. Tout alla bien pendant quelques jours, mais dès que la pupille fut revenue à sa grandeur normale, c'est-à-dire au bout de quatre jours, le malade revint me voir, parce que l'injection périkératique s'était montrée de nouveau. J'attendis encore un jour et je pus me convaincre que l'injection augmentait en raison du rétrécissement de la pupille.

L'hypérémie considérable et brusque du réseau vasculaire périkératique se manifestait par l'action de l'ésérine. L'hypérémie lente, mais toujours progressive à mesure que la pupille se rétrécissait naturellement par la suspension des instillations d'atropine me firent penser que pour qu'il en fût ainsi, il devait se produire une perturbation pure et simple dans la circulation locale, causée par la synéchie qui existait encore et qui devait exereer une traction ou une compression sur les veines qui se déversent dans les *vasa vorticosa* et dans les ciliaires longues postérieures, de façon à obliger le sang à prendre la voie du canal de Schlemm pour arriver dans les veines ciliaires antérieures.

Ce fut alors que je me décidai à prescrire un collyre d'atropine dans la proportion de 5 centigr. sur 10 grammes d'eau

Digitized by Google

et à en faire instiller une goutte deux ou trois fois par jour. J'ordonnai de diluer progressivement le collyre en y ajoutant un gramme d'eau distillée, d'abord tous les deux ou trois jours, ensuite tous les jours. Au commencement de septembre, le malade avait ajouté au collyre primitif 50 grammes d'eau distillée. De cette façon, l'iris avait été soumis à une action mydriatique continuelle, mais régulièrement décroissante et le bord pupillaire s'était avancé par un mouvement très lent, presque imperceptible vers le pôle antérieur du cristallin.

Maintenant, les désordres dans la circulation et la distribution du sang ne se produisent plus, la pupille est revenue à son diamètre normal et obéit suffisamment à la lumière. Le malade se sert de son œil gauche sans aucune souffrance pour lire et écrire malgré la synéchie interne qui, jusqu'à présent, ne paraît nécessiter aucune opération ou autre tentative pour la faire disparaître.

SOCIÉTÉS SAVANTES

Congrès international d'ophthalmologie à Milan.

Séance du 3 septembre 1880 (Fin). — Présidence de MM. Gayet, Libbreght et Cervera.

M. Martin (de Cognac) expose le résultat de ses observations sur la *cautérisation ignée* de la cornée. Pendant un an, il a traité presque tous les ulcères par cette méthode, pratiquant une ou plusieurs cautérisations, et les résultats ont toujours été excellents.

Sans attribuer au fer rouge des propriétés antiseptiques en dehors des points touchés, sans le regarder non plus comme un excitant vasculaire à longue action, il pense que la puissance du fer rouge doit être interprétée autrement dans l'effet si favorable obtenu. Un jour, ayant cautérisé un ulcère très profond, il pénétra dans la chambre antérieure; la malade, qui souffrait d'intenses douleurs, fut immédiatement soulagée, et la douleur de tension disparut. C'est là, pour lui, le fait principal; il pense que le fer rouge diminue la tension, même sans qu'il soit arrivé à traverser la cornée. Est-ce parce que, la douleur diminuant, l'hypersécrétion interne diminue avec elle? En tout cas, c'est plutôt à cette dernière action qu'à l'effet topique que M. Martin rattache l'utilité du fer rouge. Si l'ulcère est petit, une seule cautérisation suffit; s'il est de dimension moyenne, il faut appliquer deux fois plusieurs pointes de feu périphériques, et ne pas hésiter à perforer, si l'ulcère a de la tendance à la nécrose.

M. Del Monte (Naples) n'est pas partisan de la transfixion de l'ulcère avec le fer rouge; la section au couteau lui paraît un moyen tout aussi puissant contre la tension et l'atonicité de l'ulcère.

M. Scellingo (Rome) a publié, en 1874, des observations relatives au traitement des

Digitized by Google

ulcères cornéens, et, pour lui, l'ésérine combinée avec la section de l'ulcère lui paraît être le meilleur mode de traitement.

M. Gradenigo (Padoue) reconnaît la haute puissance de la cautérisation ignée. Depuis trois ans, il l'a très souvent employée, et il peut affirmer que, là où les autres moyens auraient échoué, le fer rouge lui a toujours réussi.

M. Cadéi (Brescia) confirme les résultats de Gradenigo. Ayant usé d'abord du cautère pour les cas graves, et avec succès, il n'a pas tardé à étendre cette pratique à tous les ulcères, et il s'en félicite. La cautérisation ne porte que sur les bords de l'ulcère. Cette méthode lui a même donné des succès remarquables pour les kératocones.

M. Gayet (Lyon) tient à préciser les principes de la méthode. Le fer rouge a surtout une action résorbante des matières septiques, indiscutable. Dans les abcès interlamellaires, il suffit de toucher le centre de la tache blanche pour voir souvent disparaître tous les abcès. Mais cette cautérisation donne surtout des résultats précieux dans les ulcères pultacés. Dire que le caustique actuel n'est pas antiseptique, n'active pas la circulation, serait nier toute la théorie de la cautérisation. Pour la cornée, la douleur est nulle, malgré son immense richesse nerveuse. Mais il ne faudrait pas croire que cette opération soit appliquée par lui à tous les cas d'ulcères. Il n'exclut de sa pratique ni l'atropine, ni l'ésérine, ni les sections de Sæmisch; il reste même quelquefois dans son service un mois sans manier le fer rouge. Pour lui, l'application de ce procédé doit être bornée aux ulcères atoniques, parasitaires, pultacés, dont la marche se modifie aussitôt sous le fer rouge.

M. Dor (Lyon) communique les *résultats psychiques d'une double opération de cataracte congénitale.* Un enfant, âgé de sept ans, élevé chez les Aveugles, très intelligent, a été opéré de chaque œil, à quelque temps d'intervalle, ce qui lui a permis de constater l'influence de l'éducation cérébrale sur le sens visuel de chaque œil. Cet enfant, fils d'un père atteint de cataracte à vingt-cinq ans, était le septième d'une famille où tous les autres avaient les yeux normaux; il vint au monde avec la cataracte double.

Le sixième jour après l'opératiou du premier œil, la vision fut essayée. Le petit malade alors rapportait tout à trois objets qu'il avait toujours avec lui : un petit morceau de bois, un seau, un petit cheval en bois. Il reconnut la fraise par l'odeur. Voyant une clef, il répondit : c'est blanc; un chat, c'est un gros cheval de bois. Un véritable cheval l'effraya. Il n'avait pas la notion de la distance. M. Dor fit la seconde opération : cinq jours après, il examina séparément la vision de cet œil, opéré récemment, et constata que cet œil voyait, distinguait, jugeait aussi bien que le premier œil, qui avait été opéré un an avant. Ce fait démontre donc, d'une façon très nette, l'influence de l'éducation cérébrale sur le sens de la vision.

M. Martin (Marseille) a pratiqué une double opération de cataracte sur un conscrit que ses parents avaient conservé aveugle pour lui épargner le service militaire. Il a fallu plus de quarante-cinq jours pour arriver à lui faire distinguer les couleurs; mais deux ans après, la transformation de ce jeune homme était complète. Ce fait a déjà été publié.

M. Loring (New-York) présente un instrument destiné à mesurer les *courbures de la cornée*, directement, par comparaison de deux images. Cet instrument est un disque sur lequel se trouvent placées de petites surfaces demi-sphériques en verre, taillées d'après les rayons de courbure : 6, 7, 7 1/2, 7 3/4, 8. En partant de ce principe que les images sont proportionnelles au rayon de courbure, il suffit de placer le disque à côté de l'œil à examiner, et devant un éclairage convenable; on cherche sur le disque la petite sphère qui fournit l'image de même dimension que celle fournie par la cornée, et le rayon de courbure de la cornée est alors connu. Le degré d'approximation peut être jugé par ce fait que M. Loring a obtenu, assez facilement, des sphères taillées, avec une différence de rayon de 1/10 de millimètre.

M. Javal confirme les précieuses qualités de cet instrument, qui s'appliquerait diffi-

Digitized by Google

cilement, néanmoins, à l'astigmatisme, pour la détermination duquel M. Loring ne l'a pas, du reste, fait construire.

M. Landolt, pour déterminer les courbures de la cornée, examine les images fournies par un carré de papier placé en face de l'œil.

M. Loring présente un spécimen d'*ophtalmoscope*, dont le système de lentilles combinées donne les demi-dioptries. Le miroir proprement dit est mobile, susceptible d'inclinaison. M. Loring obtient un éclairage très suffisant en abattant les côtés du miroir. Ce modèle, très léger, petit, est un type de construction parfait.

M. Landolt, au nom de MM. Donders et Joy Jeffries, résumant les opinions défendues par les Congrès d'Amsterdam et de Cambridge sur le *daltonisme*, présente les propositions suivantes : 1° Il est désirable qu'une Commission internationale soit nommée pour réglementer l'examen des daltoniques; 2° dans tous les pays, les personnes attachées au service des chemins de fer et de la marine doivent subir des examens spéciaux de la vue, à leur entrée au service et à des époques régulières ; 3° Un système uniforme de signaux doit être adopté, soit pour les bâtiments, soit pour les chemins de fer.

Ces propositions sont votées à l'unanimité par le Congrès de Milan, dont l'autorité se trouvera ainsi réunie aux décisions antérieures d'Amsterdam et de Cambridge.

M. Pfluger (Berne) présente un instrument destiné à mesurer la *sensibilité quantitative de l'œil à la lumière homogène*. Cet instrument est un polariscope, avec lequel le degré de sensibilité de l'œil examiné est indiqué par l'angle même de la rotation des prismes. Dans cette expérience, il faut distinguer : 1° l'impression lumineuse; 2° la séparation des couleurs. Or, c'est à ce deuxième fait que l'angle de rotation varie de 1 a 2 chez les daltoniques : cet instrument peut être d'une précieuse ressource pour l'étude des affections du nerf optique.

M. Dor (Lyon) expose sa théorie du *daltonisme*. Il n'a jamais rencontré que deux espèces de daltoniques; les uns sont aveugles pour le rouge et le vert; les autres pour le bleu et le jaune, et ces derniers sont très rares. Jamais il n'a vu un daltonique au rouge qui ne le fût pas en même temps au vert et réciproquement. Le spectre chez eux est absolument variable : les daltoniques au bleu et au jaune fournissent aussi, soit un spectre normal, soit un spectre raccourci. Ces dernières conditions ne concordent pas avec la théorie de Young-Helmholtz. Quant aux méthodes de recherches, M. Dor juge que les laines sont insuffisantes, et qu'après une ou deux expériences, les malades arrivent assez bien à classer, sans erreur, des laines dont ils ne voient pas réellement la couleur. Ils ont recours aux variations d'intensité lumineuse.

Dès 1859, Dor s'est servi de verres colorés pour corriger le daltonisme, de verres rouges pour le daltonisme au rouge. Cette méthode, à laquelle, en 1878, MM. Delbœuf et Spring avaient accordé une grande confiance, change, en effet, le ton lumineux du rouge examiné, mais le verre rouge ne guérit pas le daltonique, qui ne voit pas *rouge*, en un mot.

Quant à la cause même du daltonisme, Dor rejette : 1° la théorie oculaire (altération des milieux de l'œil) qui n'a jamais été anatomiquement prouvée; 2° la théorie rétinienne. La rétine ayant toujours été rencontrée saine chez les daltoniques, il se rattache à la théorie de Gall, qui localise l'impression de la couleur dans le cerveau, et, pour lui, le daltonisme est une affection centrale.

M. Quaglino (Milan) se range à cette dernière opinion et cite des observations où le daltonisme a été consécutif à des lésions cérébrales.

M. Galezowski rappelle que, dès 1862, avec Benedict, il attirait l'attention sur la dyschromatopsie dans les affections oculaires. Dans ces derniers temps, pour arriver à un degré plus précis dans ses recherches, il s'est occupé de donner aux couleurs à

Digitized by Google

présenter un éclat plus vif que les couleurs spectrales, souvent mal distinguées par les personnes saines. L'instrument (présenté à la Société de Biologie, juillet 1880) lui paraît fournir des résultats plus précis que le polariscope de M. Pflüger, où le système de déplacement des Nicols produit des couleurs faibles.

Mais il se sépare de M. Dor, en laissant à la rétine la véritable sensation de la couleur. A ce sujet, M. Galezowski reproduit sa théorie de la décomposition de la lumière par les éléments : cônes et bâtonnets. Quand ces éléments sont lésés, la dyschromatopsie se produit.

De 1865 à 1868, il a relevé, sur 2,365 malades, 203 troubles congénitaux visuels aux couleurs et 305 troubles acquis, pathologiques. — En 1869 : 91 cas congénitaux, 269 acquis. Dans les années suivantes : sur 4,002 malades, 119 congénitaux, 351 accidentels, puis sur 9,563, 413 congénitaux et 905 accidentels.

Cette statistique démontre que les troubles visuels aux couleurs, congénitaux, sont moitié moins nombreux que ceux qui succèdent aux maladies oculaires ou générales.

M. Landolt partage l'opinion de Dor pour la localisation du sens des couleurs : les recherches qu'il a entreprises avec Charcot, sur l'hystérie, confirment cette manière de voir.

M. Albini (Naples) fait remarquer que la théorie de la vision des couleurs sera, un jour ou l'autre, modifiée par la découverte de Boll, bien que le rouge rétinien n'ait pas encore été jugé uniformément par les physiologistes.

M. Stilling (Strasbourg), présentant l'atlas qu'il a fait imprimer pour le *diagnostic du daltonisme*, juge d'abord les résultats que donnent les autres méthodes d'exploration du sens chromatique. Il démontre ainsi que la méthode des ombres de contraste expose souvent à des erreurs parce que les malades n'ayant pas, par exemple, les sens du rouge ou du vert, donneront ce nom à des ombres de contraste d'un ton différent. C'est ainsi que certains malades ne distinguant pas l'ombre complémentaire du rouge, ni du vert, appelleront rouge l'ombre du jaune et vert l'ombre du bleu ; réponses fausses, les ombres de contraste étant bleu pour le jaune et jaune pour le bleu.

Les tables qu'il a construites représentent les séries de couleurs comme les voient les daltoniques. Ce sont des couleurs véritablement de confusion, et, par ces gammes, régulièrement construites en éliminant la couleur perdue, il est aisé d'arriver à des réponses démontrant exactement la partie du spectre non perçue par l'examiné.

M. Stilling, passant à la théorie propre de la vision, ne pense pas que les cônes ni les bâtonnets soient les organes ultimes destinés à la perception lumineuse; il rattacherait plutôt cette qualité à la couche des grains.

Dans les examens des daltoniques, il faut multiplier les épreuves : c'est ainsi que la méthode des laines, si on la borne à deux ou trois échantillons, peut être insuffisante, tandis que l'expérience faite avec un grand nombre d'échantillons amène fatalement la constatation des vices recherchés.

Pour l'application à l'examen du personnel des chemins de fer, il pense que le rôle du médecin doit se borner à la constatation du fait morbide, sans intervenir dans les mesures administratives, qui sont du ressort des Compagnies.

M. Reymond (Turin), qui a eu l'occasion d'examiner un grand nombre de daltoniques alcooliques, signale une difficulté assez sérieuse qui se présente dans ces examens. Les alcooliques ne sont daltoniques que pour le scotome; et si on leur présente des caractères gros, ils ne commettent pas d'erreur; si l'objet est fin, ils usent de la vision périphérique, et l'examen est encore déjoué.

MM. Stilling, Pfluger, tout en reconnaissant l'exactitude de cette observation, pensent que l'examen au périmètre peut remédier à cette lacune des méthodes.

M. Mazza Andrea (Gênes) décrit toute une instrumentation de *petites canules* pour les *voies lacrymales*. Elles présentent une cuvette supérieure pour le cul-de-sac conjonctival, et sont introduites et retirées au moyen d'un mandrin. Ces pièces, en argent, ont été fabriquées avec beau-

Digitized by Google

coup de soin et sont très aisément supportées. L'auteur en a obtenu de bons résultats dans les fistules chroniques.

M. Landolt montre son *écarteur*, à barre transversale extérieure. C'est en effet cette barre palpébrale qui presse sur le globe au moment où l'instrument est retiré : en ne plaçant que les crochets sur la conjonctive, ce danger est évité, et l'écartement se fait tout aussi bien.

M. Musumeci (Messine) lit une observation d'*exophtalmie*, dûe à une inflammation brusque de la capsule de Tenon. — Guérison en huit jours par la méthode antiphlogistique rigoureuse.

M. Businelli (Rome) montre les photographies prises sur un malade opéré de *blépharoplastie* par un procédé nouveau. C'est la méthode en pont, que Baiseau appliqua au palais et à l'urèthre. Businelli prend son lambeau sur le front et abaisse la bandelette sur la perte de substance avivée. Le lambeau adhérent à ces deux extrémités prend rapidement racine sur la plaie : alors on le détache de son implantation primitive et l'opération est terminée.

MM. Vitali (Bari) et Martin (Cognac), à propos de ce procédé de blépharoplastie, expriment l'opinion que les greffes dermiques doivent remplacer les méthodes anciennes. Il ne s'agit plus de greffes épidermiques, mais bien de véritables morceaux de peau entière, pouvant atteindre 2 à 3 centimètres, et prenant vie sur les plaies à combler. La chaleur paraît être un des moyens les plus puissants pour assurer le succès de cette transplantation.

M. Vladesco (Bucharest) lit un mémoire *sur les causes de l'amblyopie en Bulgarie*. Le nicotinisme, qui joue un si grand rôle en Allemagne, bien qu'existant dans cette province, cède cependant le pas à l'action du miasme palustre. Les lésions qu'il a rencontrées sont celles qui ont été décrites par M. Poncet, en Algérie : hémorrhagies, pigmentation de leucocytes, œdème, etc. Dix années d'observation lui ont permis de classer ainsi ces amblyopies : de cause palustre, 85; par anémie, 58; par le tabac et l'alcool, 21; par vices de réfraction, 15.

M. Pettorelli (Piacenza) fait connaître l'action de deux alcaloïdes nouveaux : la *nitro-daturine* et la *nitro-atropine*, dont l'action dilatatrice sur la pupille serait exempte de toute action toxique. Le mot *nitro* joint à cette nomenclature n'indique en rien un composé nitreux.

M. Pfluger (Berne) communique le résultat de longues recherches entreprises pour élucider la question de la tension oculaire sous l'*action* de l'*ésérine*, de l'*atropine* et des *courants*.

Après s'être placé dans les meilleures conditions possibles d'expérimentation, après avoir bien régularisé la pression indiquée par le manomètre, suivant les indications données par Leber dans ses expériences, ayant trouvé la pression normale du lapin = 18 mm. de mercure, il a constaté :

1° Pour l'atropine, que cet alcoloïde produit, après 15 minutes, une dépression de 5 mm., et jamais d'augmentation.

2° Pour l'ésérine, l'augmentation est, au contraire, de 4 à 9 mm., après 45 minutes; la tension oscille, mais reste toujours au-dessus de la normale.

Ces résultats, inscrits soigneusement sur de nombreuses courbes, en plusieurs tableaux, contredisent l'opinion de Laqueur et Schnabel, et confirment l'ancienne idée primitive sur la détente par l'atropine et la congestion par l'ésérine.

3° Pour les courants constants. Dans ces derniers temps, Knapp en aurait retiré des guérisons de décollement, et même de cataracte résorbée. L'action des courants continus varie suivant leur sens. Avec un courant constant de 5 éléments, le catode peut élever la pression intra-oculaire de 10 à 25 millimètres. Mais, si l'on change le sens du courant, il n'y a pas de diminution. Toutefois, cette augmentation par le catode se fait avec

Digitized by Google

des oscillations qui paraissent jouer un grand rôle dans l'action de l'électricité.

M. Angelucci (Rome) expose le résultat d'examens histologiques pratiqués sur des *transplantations cornéennes*. Les résultats auxquels l'auteur est arrivé lui font penser que cette méthode n'a aucun avenir, parce que toujours il a vu la cornée s'opacifier par la cicatrisation qui partait du bord de la plaie. L'humeur aqueuse joue un rôle considérable dans l'oblitération de la brèche ouverte; elle s'épaissit et s'organise.

M. Manché (Malte) a repris les expériences de Berlin *sur les amblyopies consécutives* aux *contusions du globe oculaire*. Les lésions qui produisent cette amblyopie sont de causes multiples et peuvent être rattachées, soit à la torpeur de la rétine même, soit aux ruptures choroïdiennes, à un astigmatisme passager, ou enfin aux luxations du cristallin.

M. Carreras Arago (Barcelone) présente : 1° un ouvrage imprimé avec un grand luxe et contenant tout ce qui a rapport à l'*examen de la vision*. acuité et couleurs. C'est un livre qui, réalisant les dernières données de la science, paraît appelé à un caractère officiel en Espagne; 2° un cas rare de *persistance de l'artère hyaloïde;* 3° une pièce pathologique, trouvée dans un cimetière : une *exostose éburnée* du volume du poing, occupant la partie supérieure de l'orbite droite et le crâne.

M. Gariel (Paris) donne la description des modèles qu'il a fait construire pour la démonstration, dans l'enseignement, de la marche des *rayons lumineux dans l'œil*. La réfraction et l'accommodation sont étudiées sur des lignes mobiles marchant automatiquement. Des modèles figurent depuis quelque temps déjà à la Faculté de médecine et à la clinique du professeur Panas.

M. Ferradas (Madrid) lit un mémoire *sur les accidents oculaires dans la pellagre*. Ces lésions peuvent aller depuis le simple érythème palpébral et conjonctival jusqu'à l'atrophie rétino-choroïdienne.

M. Kutschler (Berlin) présente le résultat de *recherches sur l'état du nerf optique atrophié*, après perte de l'œil.

M. Falchi (Turin) a étudié et reproduit expérimentalement les *lésions de la rétino-choroïdite purulente*.

M. Ponti (Parme) lit la relation des accidents oculaires qu'ils a rencontrés sur des soldats dans une *explosion de dynamite*.

M. Cervera (Madrid) donne : 1° les dessins d'un cas de *muguet* de la conjonctive palpébrale et oculaire sur une jeune fille de seize ans. Le microscope a fait reconnaître de l'oïdium albicans. Des cas analogues ont été observés par M. Reymond, à Turin; 2° l'observation d'un cas d'*absence complète des iris*, avec cataracte double molle. Le cristallin mobile laisse à la partie inférieure, une legère zone transparente par laquelle se fait la vision.

M. Rampoldi-Roberto (Pavie) montre : 1° des dessins de préparations anatomiques faites sur un *gliosarcome* du nerf optique. La tumeur, localisée en arrière du globe oculaire et le respectant, avait le volume de l'œil. Des dissociations très habilement pratiquées ont permis à l'auteur d'arriver à isoler les longues cellules du sarcome avec leurs prolongements; 2° des *cellules isolées* de la couche intergranulaire. Ces cellules à longs et nombreux prolongements, à gros noyau, et observées déjà par Manfredi et Golgi (1872) pourraient être prises pour des cellules nerveuses; il n'en est rien, ces éléments ramifiés sont bien de nature connective. C'est en dissociant des rétines dans une très légére solution de bichromate que M. Rampoldi est arrivé à ces délicates et très cremarquables préparations.

M. Poncet signale une maladie où les dissociations de la rétine se font pathologiquement : c'est la rétinite albuminurique. Dans les plaques graisseuses de la rétine qu'on rencontre dans cette rétinite, il est aisé, par dissociation, de se convaincre que la fibre

Digitized by Google

nerveuse optique descendant aux bâtonnets se trouve enveloppée dans une gaine connective. Celle-ci reste incolore; le cylindre axe est rosé par le picro-carmin; mais le fait important, c'est que, sur cette gaine, existent des noyaux d'entothélium, qui constituent les deux couches de grains. Cette démonstration d'anatomie pathologique, la belle réaction de la purpurine par Ranvier, l'état des plaques d'atrophie rétinienne, l'état des grains dans la sclérose de la membrane nerveuse; tout démontre que les grains ne sont pas des éléments nerveux, mais bien des noyaux de cellules connectives. Ainsi se trouve jugée la théorie soutenue au Congrès par M. Stilling, qui voudrait placer la perception lumineuse dans cette couche et non pas dans les bâtonnets ou cônes.

Le Congrès décide que la prochaine session du congrès périodique international d'ophtalmologie aura lieu à Madrid. M. le professeur Cervera est nommé président du Comité d'organisation.

La majorité décide, en outre — et en cela se rallie aux propositions de MM. Donders et Warlomont — qu'il y a lieu de confier au Congrès de Madrid le soin d'étudier les moyens de réunir le Congrès international d'ophtalmologie au Congrès international des sciences médicales, dont il formerait une section.

Après une chaleureuse allocution, M. le président Quaglino, qui a su, dans ces assises, se concilier les sympathies et la vénération de tous, déclare le Congrés terminé.

British Medical Association

48e Congrès : Session de Cambridge (10, 11, 12, 13 août 1880).

Section d'ophthalmologie. — Présidence de M. Bowmann.

La discussion est ouverte sur le sujet suivant : *Du Glaucome.*

M. Priestley Smith pense que la cause essentielle du glaucome primitif réside dans une malformation de l'intérieur de l'œil, consistant dans l'insuffisance de l'espace entre les procès ciliaires et le cristallin, de sorte que le pourtour de la chambre antérieure se trouvant comprimé, les liquides oculaires ne peuvent y refluer comme dans l'état normal, et si la pression dans le corps vitré s'élève au-dessus de l'état normal, cette espèce de réservoir de sûreté n'existant plus, l'état glaucomateux survient. En examinant des yeux glaucomateux, on a trouvé que cet espace, autour de la lentille, était considérablement rétréci.

M. Brailey (Londres) n'a jamais trouvé le diamètre de la lentille augmenté dans les yeux glaucomateux ; il a toujours vu les procès ciliaires atrophiés, ils étaient aplatis et leur tension était diminuée, ils ne pouvaient donc amener la projection de l'iris en avant. Il pense que leur atrophie n'est pas due à la compression, mais il croit qu'à la suite de l'atrophie des procès ciliaires et surtout du ligament pectiné, la périphérie de l'iris se trouve forcément rapprochée de la cornée. Il a toujours vu l'atrophie du corps ciliaire chez les vieillards, accompagnée du développement d'un épais tissu coujonctif, évidemment dû à une inflammation qui, d'ailleurs, reste généralement très légère.

M. Cowell (Londres) pense que la plupart des théories émises sur le glaucome ont une valeur indiscutable, mais qu'aucune d'elles ne peut expliquer tous les faits. Il est très partisan de l'iridectomie dans cette affection.

Digitized by Google

M. Donders (Utrecht). Dans les caractères inflammatoires, on voit très bien que le cristallin est poussé contre le bord pupillaire de l'iris ; rien qu'une semblable juxtaposition, purement physique, sans adhérences d'aucune sorte, suffit à empêcher toute communication entre la partie périphérique de la chambre antérieure et la chambre postérieure ; la pression se trouve ainsi augmentée dans la chambre postérieure, ce qui explique l'aplatissement des procès ciliaires et la propulsion en avant du ligament pectiné. — La dilatation des artères périphériques de l'iris semble être en relation avec la dilatation notable des artères ciliaires antérieures.

M. Vose Salomon (Birmingham) rappelle tous les inconvénients de l'iridectomie. Dans certains cas, elle n'a procuré aucun soulagement et les accidents n'ont disparu que lorsqu'il a eu sectionné la base du coloboma formé par la première opération ; de cette façon, en effet, il a divisé tous les tissus, au tiraillement desquels M. Brailey attribue la production du glaucome. C'est cette opération de « myotomie intra-oculaire », introduite par lui, depuis quelques années déjà, dans la pratique, qu'il vient recommander à ses collègues.

M. Argyll Robertson (Edimbourg) ne partage pas les idées de M. Priestley Smith. Il ne pense pas non plus comme M. Brailey, que la propulsion de l'iris contre la cornée, trouve une raison suffisante dans la rétraction des fibres du ligament pectiné, celle-ci pouvant tout au plus attirer vers la périphérie le bord pupillaire de l'iris, mais non faire porter cette membrane dans un plan plus antérieur. Il pense qu'une des choses à souhaiter après l'iridectomie, c'est d'obtenir une cicatrice dépressible pouvant faire l'office d'une soupape de sûreté. Dans un cas de glaucome double, il a fait l'iridectomie seule sur le meilleur des deux yeux, tandis qu'il a trépané la sclérotique de l'œil le plus malade, grâce à cette perte de substance, il a obtenu une cicatrice dépressible, et le malade a pu conserver cet œil, tandis qu'il a perdu celui sur lequel il n'avait fait qu'une simple iridectomie.

M. Bowmann rappelle tous les efforts qui, dans ces dernières années, ont été faits pour arriver à une connaissance plus parfaite du mécanisme du glaucome. Quoique la question soit loin d'être épuisée, ils ont cependant porté leurs fruits ; cette question a, d'ailleurs, au point de vue du traitement, le plus grand intérêt pratique.

Dans cette séance, différents instruments ont été présentés par leurs auteurs aux membres de la *British Medical Association*. Ces instruments offrent des perfectionnements dans la description desquels nous ne pouvons entrer ici. Signalons ceux de M. Landolt, et de M. Fitz Gerald (de Dublin), à résumer l'intéressante communication, ces derniers destinés au tatouage de la cornée.

(Progrès Médical).

Digitized by Google

OPTOMÉTRIE

1° Lunette d'essai du docteur Armaignac

Il y a quelques années, j'avais fait construire pour mon usage personnel la lunette d'essai qui est représentée et décrite dans mon *Traité d'ophthalmoscopie et d'optométrie*, et dans laquelle le limbe gradué est placé à la partie inférieure des anneaux porte-verres, mais je n'ai pas tardé à m'apercevoir que cette disposition était un peu gênante, lorsqu'on voulait obtenir un très grand rapprochement des anneaux, parce que le cercle gradué, qui avait une certaine largeur, venait toucher aux parties latérales du nez. Alors, j'ai apporté à mon instrument la petite modification qu'on peut voir dans la figure ci-jointe, et, avec ce léger changement, il est devenu extrêmement commode, pour tous les usages auxquels il est destiné.

Aucun exemplaire n'ayant encore été mis dans le commerce, mon instrument n'est connu que d'un très petit nombre de personnes auxquelles je l'ai montré, mais comme son emploi me paraît très utile et capable de rendre quelques services, je vais en donner une description aussi complète que possible.

Deux anneaux G, G' portent une bague sertie dans leur intérieur et pouvant tourner facilement de manière à présenter tous les points de sa circonférence aux divisions de 5 en 5 degrés, tracées sur un demi-cercle gradué I, I', et soudé à l'anneau. Ce dernier et la bague tournante peuvent recevoir chacun un verre quelconque de la boîte d'essai, lequel est maintenu par un simple taquet L, L', et un petit ressort *f*, *f*'. La rotation de la bague intérieure se fait très facilement au moyen de deux petits boutons placés sur le taquet et la partie fixe du ressort.

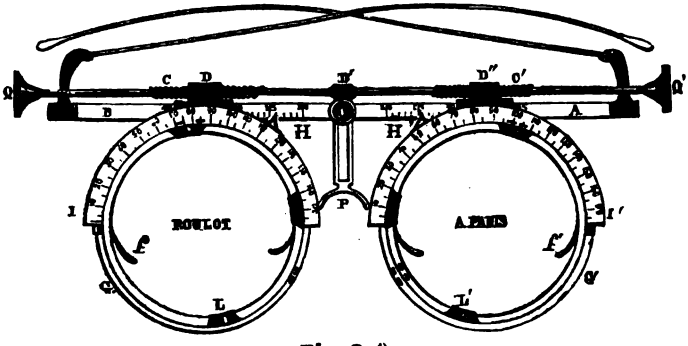

Fig. 8 (1).

Les anneaux porte-verre sont soudés aux douilles D, D'', qui glissent à frottement doux sur une tige A B, divisée en centimètres et millimètres, et portent un petit prolongement que traverse la tige Q, Q', dont le pas de vis C et C' est dirigé en sens inverse des deux côtés. Cette tige traverse aussi un bouton fixe D' et présente, de chaque côté, un petit bourrelet qui l'empêche de se déplacer dans un sens ou dans l'autre. La disposition particulière du pas de vis fait que lorsqu'on tourne les boutons terminaux Q, Q', les deux douilles se rapprochent ou s'éloignent en même temps et d'une quantité égale. La graduation de la tige A B et la pré-

(1) Se trouve chez Roulot, opticien, 3, rue des Vieilles-Haudriettes, à Paris.

Digitized by Google

sence d'un petit index H, H', permettent à chaque instant de voir la distance qui sépare les centres des verres.

Les branches de la lunette sont fixées d'une manière invariable aux deux extrémités d'une goupille qui traverse à frottement la tige A B. Cette disposition permet de donner au plan des verres l'inclinaison que l'on veut et telle qu'elle est nécessaire pour la lecture, l'écriture et les divers travaux manuels.

Enfin, une petite fourche P, qui peut s'allonger ou se raccourcir à volonté et être fixée dans une position quelconque par une vis de pression O, permet de déterminer la hauteur de l'axe horizontal des verres par rapport au point d'appui sur le nez.

Ainsi qu'on a pu s'en douter en lisant cette courte description, la lunette porte-verre a plusieurs usages : 1° elle sert à déterminer rigoureusement la forme de la monture et l'écartement des verres dans la prescription des lunettes. Il ne faut pas oublier, en effet, que dans beaucoup de cas la distance des centres des verres doit être supérieure ou inférieure à l'écart des yeux ; 2° elle sert à la détermination de la réfraction oculaire par la méthode de Donders, qu'il s'agisse de presbytie, de myopie, d'hypermétropie ou d'astigmatisme, et à la mensuration de l'insuffisance musculaire ou de la paralysie des muscles droits.

Il serait trop long et inutile pour la plupart de nos lecteurs de donner de plus amples détails sur l'emploi de cet instrument, dont le mécanisme est extrêmement simple. Qu'il me suffise de dire que les bagues et les anneaux peuvent contenir n'importe quel verre de la boîte d'essai comme aussi les divers diaphragmes avec trous ou fentes sténopéiques.

Dans la recherche et la mesure de l'astigmatisme, le malade fait tourner lui-même le verre cylindrique ou la fente avec la plus grande facilité et dans n'importe quel sens de façon à déterminer lui-même la direction des méridiens principaux d'une façon absolument exacte.

Enfin, cet instrument présente un avantage sur tous les autres modèles, je crois, construits jusqu'à ce jour, c'est de permettre l'emploi de verres cylindriques sertis de la même façon que les verres concaves ou convexes, c'est-à-dire munis d'un anneau qui sert à les prendre dans la boîte. On sait, en effet, qu'avec les anciennes lunettes d'essai les verres cylindriques ne pouvaient présenter à leur circonférence aucune partie saillante qui les aurait empêchés de tourner dans les rainures. Montés de la sorte, ces verres étaient difficiles à manier et l'on a même inventé une pince pour les retirer de leurs compartiments.



Fig. 4.

En introduisant dans les anneaux deux verres plans divisés en millimètres comme ceux que représente la figure 4, on a un strabomètre.

Digitized by Google

Il suffit pour mesurer la déviation de placer la ligne verticale en face du centre de la pupille de l'œil non dévié qui regarde directement en avant. On arrive facilement à ce résultat en faisant tourner la tige Q Q', d'une quantité suffisante. On n'a qu'à regarder alors sur l'autre verre quelle division correspond au centre de la pupille pour avoir immédiatement la mesure du strabisme, soit en dedans, soit en dehors. S'il y avait une déviation en hauteur, la graduation verticale servirait à l'indiquer. On peut aussi contrôler ou compléter les résultats obtenus en faisant fixer alternativement avec un œil ou avec l'autre et en mesurant la déviation secondaire. De la même manière, on peut évaluer l'adduction ou l'abduction maxima de chaque œil, soit dans la vision monoculaire, soit dans le regard associé.

REVUE DE LA PRESSE

Transmission par hérédité de certaines altérations des yeux chez les cobayes. — Dans la séance du 17 novembre de la *Société de Biologie*, M. Brown Séquard a communiqué une note fort intéressante sur l'hérédité chez les cobayes, de certaines affections oculaires provoquées expérimentalement chez les parents. Sur sept ou huit petits cobayes nés dans le cours de cette année d'une mère qui avait eu un œil extirpé en juillet 1879, l'auteur a constaté soit l'absence de l'un ou des deux yeux, soit des altérations diverses des yeux. Chez les trois petits d'une autre femelle ayant eu aussi un œil extirpé à la même époque, il a constaté, au moment de leur naissance, que la cornée présentait de l'opacité à l'un des yeux chez deux individus et aux deux yeux chez le troisième. Trouvant deux autres cobayes, nés aussi avec des yeux altérés et d'un père ayant eu également un œil extirpé, l'auteur s'est demandé si les altérations des yeux des petits nés de ces deux mères et de ce père ne provenaient pas d'une influence héréditaire. Cette influence lui semble néanmoins très probable, d'autant plus qu'une autre cause d'altération des yeux (par hérédité aussi) a existé dans ces différents cas. Les trois parents ont, par hérédité, les effets que l'auteur a signalés comme ceux d'une section du corps restiforme. Il est probable conséquemment qu'ayant hérité d'une altération de cette partie du bulbe, ces trois cobayes les ont transmises à leurs petits et que ce soit par suite de cette altération que la nutrition de l'œil a été troublée chez les petits nés avec une opacité de la cornée ou d'autres lésions des yeux. L'auteur, dans cette première communication à ce sujet, a voulu seulement montrer à la Société un certain nombre de ces petits et lui faire constater l'état actuel de leurs yeux. *(Gazette médicale de Paris).*

Cette observation du célèbre physiologiste me paraît avoir une très grande portée, et il serait fort intéressant de rechercher si, dans l'espèce humaine, la relation de cause à effet est aussi évidente et aussi fréquente que chez les cobayes, principalement lorsque l'altération oculaire existe du côté de la mère.

De la septicémie oculaire. — Dans une conférence faite le 11 avril 1880 à l'hôpital de Saint-Jean de Dieu de Cadix et publiée dans la *Gaceta médica de Cataluña*, le docteur del Toro établit d'abord la différence qui existe entre la pyohémie, ou infection purulente, et la septicémie ou infec-

Digitized by Google

tion septique. Il fait ensuite remarquer le peu d'indications fournies par les auteurs spéciaux (de Græfe, de Wecker, Snellen, Lopez Ocaña, Galezowski, Fano, Lucas-Championnière) sur les phénomènes septiques survenus à la suite des opérations pratiquées sur les yeux. Or, il a malheureusement observé la septicémie oculaire dans la même salle, sur deux femmes, l'une de 72 ans, l'autre de 60 ans, opérées de cataracte double par extraction. Il fut fait dans les deux cas un petit lambeau supérieur, avec incision de l'iris et discision de la capsule. Aucun accident n'était survenu ni pendant l'opération ni dans les deux premiers jours ; mais au troisième jour on nota une légère injection des bords de la plaie, à l'œil droit de l'une des opérées. Le lendemain, cet œil était le siège d'une infiltration purulente, et le quatorzième jour après l'opération l'autre œil était atteint à son tour. Le septième et le seizième jour, les mêmes phénomènes furent observés chez l'autre malade. La suppuration des membranes et des humeurs survint comme dans le phlegmon oculaire, mais sans être précédée de symptômes bien manifestes d'iritis ou d'irido-choroïdite. Avec ces phénomènes coïncidèrent les symptômes généraux suivants : affaiblissement des facultés intellectuelles, délire, fièvre, soif, météorisme, légère augmentation de chaleur, petitesse et fréquence du pouls, etc., symptômes différents de ceux qui accompagnent la panophthalmite, mais caractéristiques d'un état infectieux typhique, adynamique.

Trois yeux sur quatre furent perdus, et une des malades succomba aux atteintes de la maladie infectieuse.

Le docteur del Toro considère ces malheureux accidents comme une conséquence des conditions spéciales dans lesquelles se trouve l'hôpital de Cadix, où l'on a observé d'autres cas de mort par infection. D'après lui, au nombre des causes infectieuses les plus puissantes, il faut mettre la proximité d'un autre établissement qui réunit les conditions hygiéniques les plus déplorables et l'existence de foyers infectieux dans l'hôpital lui-même, élevé sur le sol d'un ancien cimetière.

Après avoir proposé divers moyens propres à assainir les salles de l'hôpital, il étudie la septicémie en elle-même et attribue la plus grande importance comme cause productrice de la maladie à la *sepsine*, découverte par Bergman en 1868 dans les matières putrides qui baignent les organes génitaux des femmes atteintes de septicémie puerpérale.

Je passe sous silence la théorie qu'il donne de l'action de la sepsine snr l'oxygène du sang, afin d'arriver à l'exposé des moyens qu'il propose pour le traitement.

D'après lui, l'un des plus précieux agents est l'acide hyponitrique, désinfectant très-énergique en même temps que très-riche dépôt d'oxygène, à cet état allotropique qu'on appelle ozone, capable de brûler à la température ordinaire tous les éléments du composé organique le plus complexe.

L'auteur le préconise comme un moyen de prévenir l'infection et de combattre la septicémie déjà déclarée.

Voici comment d'après ses idées théoriques, il a opéré et traité un de ses malades. Avant de faire l'opération, il désinfecta avec l'acide

Digitized by Google

hyponitrique l'amphithéâtre, les pièces de pansement, les vêtements des aides, ceux du patient et les siens propres. Il baigna ensuite les instruments dans la solution forte d'acide phénique, renonçant pour cela à l'acide hyponitrique, qui attaque le fer. Il se lava les mains avec la même solution et opéra dans une atmosphère d'acide phénique produite par le vaporisateur de Lucas-Championnière. Après l'opération, il plaça sur les paupières fermées une compresse, une certaine quantité de coton phéniqué, un morceau de la gaze de Lister, et assujettit le tout avec quelques tours de bande passés autour de la tête. Il fit ensuite transporter le malade dans une chambre isolée et prescrivit de faire quatre fumigations par jour avec l'acide hyponitrique et de diriger quatre fois les vapeurs d'acide phénique sur les pièces de pansement. L'appareil fut renouvelé tous les jours avec les mêmes précautions et le malade guérit sans avoir eu aucun accident consécutif.

Depuis lors, toutes les opérations faites dans cet hôpital et au moyen de ce nouveau procédé ont parfaitement réussi. *(Gazette hebdomadaire des sciences médicales de Montpellier.)*

On peut ajouter que ce résultat n'a rien d'étonnant, puisque l'acide phénique a été employé concurremment avec l'acide hypoazotique ; en effet, il est impossible de démontrer que c'est l'emploi de cette dernière substance qui a joué, dans cette occasion, le rôle antiseptique que l'auteur lui attribue.

L'application de ce procédé me paraît difficile dans la pratique courante; je ne veux pas dire dans la clientèle particulière de la ville et de la campagne où même l'acide phénique est superflu, mais encore dans les hôpitaux. Les pansements faits suivant la méthode antiseptique de Lister, à la condition de se conformer à toutes les prescriptions du chirurgien anglais, sont parfaitement suffisants et les opérations ont complètement perdu la gravité qu'elles présentaient avant l'emploi des moyens antiseptiques.

A propos de septicémie, j'ajouterai qu'il m'a été permis, il y a quelques années, de constater moi-même les effets désastreux de cette fâcheuse complication qui survint sans cause connue dans une maison de santé particulière, offrant les meilleures conditions hygiéniques, et disparut aussitôt après l'emploi de moyens qui consistèrent à faire évacuer l'établissement, à lessiver les planchers et les objets de literie, à repeindre les murs et les plafonds. Dans la maison dont je viens de parler, plusieurs opérations consécutives de cataracte et même d'iridectomie avaient été suivies de panophthalmite ou de suppuration du lambeau, et cependant rien n'avait été changé dans le mode de pansement; la plus grande propreté avait toujours régné dans les chambres et les instruments étaient tenus avec un soin irréprochable.

Après l'assainissement de la clinique, les longues séries de succès auxquelles on était habitué reprirent leurs cours et n'ont pas encore été interrompues. Cet exemple nous fournit un enseignement utile que les hôpitaux et même les cliniques particulières dans lesquelles passent un grand nombre de malades ne devraient pas oublier de mettre à profit. Il faudrait, à certaines époques, ainsi que cela se pratique dans les maternités où les épidémies de septicémie puerpérale se déclarent si souvent, faire évacuer complètement les salles et procéder à un nettoyage général et à la désinfection avec tous les moyens que les procédés actuels mettent à notre disposition.

Le Propriétaire-Gérant, Dr ARMAIGNAC.

Bordeaux. — Imprimerie Nouvelle A. BELLIER, 16, rue Cabirol.

Digitized by Google

REVUE CLINIQUE

D'OCULISTIQUE

DU SUD-OUEST

SOMMAIRE. **Travaux originaux.** — Contribution à l'étude de la kératite ponctuée ou descemetite. — Opération de cataracte avec issue considérable d'humeur vitrée. Guérison sans complications, par le Dr H. Armaignac. — Paralysie du muscle grand oblique de l'œil gauche, d'origine traumatique. Guérison rapide. — Fragment d'acier logé dans l'iris. Iridectomie. Guérison, par Virgile Caudron et Debierre. — **Revue de la Presse :** Recherches sur le mode d'action de la duboisine et de l'ésérine. — Lésions oculaires chez les sujets tués par la foudre. — Tumeurs dermoïdes de la cornée. — **Physiologie et thérapeutique expérimentales.** — Recherches sur le mode d'action physiologique des principales substances médicamenteuses qui agissent sur la pupille, par Fitz-Gérald et Laborde. — **Bibliographie :** Ophthalmoscopie clinique, par L. de Wecker et Masselon. — Revue mensuelle d'optique. — **Varia :** Les cachets d'oculistes romains. — La vigne du Soudan. — **Correspondance.** — Bulletin bibliographique.

TRAVAUX ORIGINAUX

Contribution à l'étude de la kératite ponctuée ou descemetite.

Par le Dr H. Armaignac.

Si l'on consulte les divers auteurs qui ont décrit la kératite ponctuée, on voit que cette affection est un des points les plus controversés de la pathologie oculaire. La cause de cette divergence d'opinions réside peut-être dans une observation incomplète de cette maladie et dans la rareté relative des cas réellement typiques. Il ne faut pas confondre, en effet, cette affection avec une kératite parenchymateuse ni prendre pour une descemetite le dépôt à la face postérieure de la cornée d'exsudations granuleuses ou membraneuses à la suite de certaines formes d'iritis. La kératite ponctuée présente cette particularité remarquable que son début est insidieux, indolore, sans appa-

Digitized by Google

rence inflammatoire. Le premier symptôme qui frappe le malade c'est l'apparition de points noirs sur les objets qu'il fixe. Il a beau frotter les yeux, porter son regard dans diverses directions, les petites taches se montrent toujours fixes dans le champ visuel et tourmentent souvent le sujet par leur persistance et la gêne qu'elles occasionnent pendant la lecture ou les occupations qui exigent une application soutenue de la vue. Presque en même temps que les taches, ou longtemps après, apparaît un trouble de la vue plus ou moins accusé et tenant à des causes dont il va être bientôt question et que l'ophthalmoscope montre avec une grande facilité.

A l'inverse des taches de kératite parenchymateuse qui sont irrégulières comme largeur et comme dispositions, qui paraissent situées sous l'épithélium antérieur de la cornée ou dans l'épaisseur même de cette dernière membrane, qui sont toujours entourées d'une zône d'infiltration plus ou moins large et plus ou moins opaque, les taches de la kératite ponctuée sont *ponctiformes*, égales entre elles, disposées *en forme de triangle* dont le sommet est vers la partie centrale de la cornée et la base à sa périphérie. Ces points opaques sont manifestement situés sous la membrane de Descemet ou dans son épaisseur, et, de plus, ils ont des bords parfaitement distincts et ne sont pas entouré d'une zone d'infiltration. Dans leur intervalle, la cornée est parfaitement transparente ou à peine *doucie* par de fines granulat tions placées dans l'épithélium postérieur et visibles seulement à l'éclairage oblique.

Doit-on ranger l'affection qui nous occupe parmi les kératites? Il est très difficile de se prononcer, attendu qu'il n'est nullement démontré que ce soit une véritable inflammation de la cornée; cependant, comme cela arrive souvent en pathologie, où on sacrifie le mot à la chose, je crois qu'il convient de conserver le nom de kératite ponctuée, comme on a conservé celui de cataracte ou de staphylôme, faute d'un nom meilleur et plus exact. Toutefois, je crois que la descemetite n'est pas une entité morbide mais bien une affection symptomatique d'une maladie du tractus uvéal, étant sous ce rapport d'un avis absolument contraire à celui des ophthalmologistes qui pensent que l'iritis et les autres maladies des parties profondes de l'œil ne sont que la conséquence de la descemétite. Plusieurs auteurs, du reste, ont

Digitized by Google

déjà écrit et enseigné ce que j'avance ici, et tous les cas que j'ai observés jusqu'à présent n'ont fait que confirmer cette manière de voir. La kératite ponctuée n'est pas toujours un symptôme initial d'une maladie en général chronique du tractus uvéal, bien souvent aussi on la voit survenir sur des yeux privés depuis longtemps de la vue par suite d'irido-choroïdite avec synéchie postérieure et opacité plus ou moins accusée du cristallin. Il est même assez fréquent d'observer que l'inflammation de l'iris ne survient que plusieurs mois après le debut de l'inflammation des parties plus profondes et de l'apparition de la descemétite.

Il serait peut-être téméraire, dans l'état actuel de nos connaissances, de hasarder une opinion sur l'étiologie de l'affection qui nous occupe, mais s'il m'était permis d'en risquer une, je serais volontiers porté à croire que la descemétite est un trouble trophique résultant soit d'une altération, soit d'une compression des nerfs ciliaires antérieurs qui fournissent à la cornée un réseau tellement riche, qu'au dire de Conheim chaque cellule de l'épithélium serait entourée d'un véritable lacis d'anses nerveuses.

La thérapeutique est à peu près impuissante contre la kératite ponctuée elle-même et les exemples de guérison sont fort rares, peut-être parce que les affections profondes qui lui donnent naissance sont souvent elles-mêmes au-dessus des ressources de l'art.

A l'appui de ce que je viens de dire sur cette maladie, qu'on me permette de rapporter l'observation suivante, qui, comme on le verra plus loin, est instructive à plus d'un titre.

Obs. — Mme Dargelosse, âgée de trente-huit ans, vint me consulter au mois de juin dernier. Cette femme me raconta alors que depuis deux ans environ, elle avait senti sa vue diminuer progressivement du côté gauche sans éprouver de douleurs, ni avoir l'œil rouge. A ce moment, comme à présent, on constatait sur cet œil l'existence d'une kératite ponctuée parfaitement caractérisée, et d'une synéchie postérieure totale.

La pupille était réduite à la dimension d'une petite tête d'épingle et ne se dilatait pas par l'atropine. L'iris était légèrement bombé en avant et l'humeur aqueuse parfaitement transparente. A l'ophthalmoscope, il était impossible d'éclairer le fond de l'œil. La malade comptait les doigts à 1 mètre de distance.

Depuis un an l'œil droit, qui était resté jusqu'alors parfaitement sain a commencé à se prendre de la même façon que le gauche. La malade voyait un léger brouillard qui couvrait les objets, et, de plus, de petits

Digitized by Google

points noirs arrondis et d'autres de forme irrégulière qu'elle prenait pour des *bêtes*, suivant son expression, et qui lui faisaient peur.

Au mois de juin, lorsque j'ai vu la malade pour la première fois, j'ai constaté, sur la cornée droite, un pointillé disposé en forme de triangle, analogue à celui qui existait à gauche et un trouble assez considérable du corps vitré. Aucune rougeur manifeste de la conjonctive, vascularisation normale, pas de douleur appréciable soit spontanée soit à la pression, l'iris dilatable *ad maximum* par l'atropine, l'humeur aqueuse absolument transparente.

A l'ophthalmoscope, on constatait un trouble assez notable du corps vitré pour laisser à peine deviner la papille. Quelques corps flottants de formes diverses se mouvaient dans cette humeur. La tension oculaire était normale ainsi que le champ visuel; la perception de toutes les couleurs, bonne, et l'acuité égale à 1/18. Je prescrivis des mouches de Milan aux tempes, des pilules de bichlorure d'hydrargyre, de l'iodure de potassium et des sudations quotidiennes pendant une heure.

L'œil resta absolument dans le même état pendant deux mois que dura ce traitement. A diverses reprises, j'installai une goutte d'atropine et je pus m'assurer que l'iris était tout à fait dilatable. Voyant le peu de succès d'une médication, cependant assez énergique, je fis, pendant quinze jours, des applications quotidiennes de courants électriques continus sur l'œil droit ; mais je n'obtins encore aucune amélioration. Je revins alors au premier traitement ; j'y joignis l'emploi du collyre d'ésérine ; mais l'œil resta dans le même état. Je fis cesser tout traitement pendant un mois.

Au mois d'octobre, la malade revint me trouver. Depuis huit jours, son œil droit était devenu rouge et douloureux. Une injection profonde et périkératique indiquait l'existence d'une iritis, la pupille était immobile, la vision plus mauvaise qu'auparavant. J'instillai immédiatement une solution forte d'atropine ; mais je ne tardai pas à constater la présence d'une synéchie postérieure presque totale. J'ordonnai, en même temps, le calomel à dose fractionnée, les sudations et une mouche de Milan à la tempe droite.

Grâce à ce traitement, les synéchies se rompirent à l'exception d'une seule qui persiste encore aujourd'hui et qui est située à la partie inférieure de la pupille, vers la partie moyenne du rayon du cristallin.

Dès que la dilatation pupillaire fut survenue, la vision s'améliora très notablement et, au bout de quelques jours, la douleur et la rougeur avaient à peu près disparu et la malade pouvait compter les doigts à 3 mètres de distance. Pendant tout le temps qu'avait duré l'iritis, *l'humeur aqueuse était restée parfaitement transparente* et aucun changement appréciable ne s'était montré dans l'aspect de la cornée.

J'ai fait continuer l'atropine pendant quelque temps encore; mais, depuis un mois, la malade ne suit plus aucun traitement. Le corps vitré paraît s'être un peu éclairci et l'on voit mieux le fond de l'œil à l'ophthalmoscope, mais, néanmoins, l'amélioration est très peu sensible et la maladie menace de durer longtemps.

Digitized by Google

Opération de cataracte avec issue considérable d'humeur vitrée. Guérison sans complications.

Le 6 novembre dernier je fus appelé par un de mes confrères pour faire l'opération de la cataracte à l'œil droit chez un homme de 64 ans, ancien verrier, qui avait déjà été opéré sans succès à l'œil gauche par un autre oculiste il y a deux ou trois ans. De ce côté je trouvai la pupille presque entièrement oblitérée par une membrane blanchâtre et opaque située derrière l'iris et adhérente à ce diaphragme. La cornée était transparente, l'œil avait son volume normal et sa tension physiologique, mais toute perception lumineuse avait disparu. A l'examen direct la partie supérieure de la pupille paraissait noire, mais à l'ophthalmoscope ou à l'éclairage oblique on apercevait à une certaine profondeur une membrane blanche sur la nature de laquelle il n'était pas possible de se prononcer.

Le résultat négatif qu'avait donné l'opération sur l'œil gauche n'encourageait pas beaucoup à la tenter sur l'œil droit où toute vision avait disparu depuis un an. A peine restait-il la perception lumineuse d'une forte lampe à 2 mètres de distance. Cependant l'iris était contractile, la cataracte paraissait demi dure et dans de bonnes conditions pour être opérée, et comme le malade demandait l'opération et qu'il n'avait rien à perdre en cas d'insuccès nous n'avions pas à hésiter.

Le malade avait les yeux très saillants, aussi j'eus soin de me servir du blépharostat que j'ai fait construire il y a quelques années, et qui permet à l'opérateur de le retirer instantanément, et avec une seule main, en cas de besoin. Je me proposais de faire l'iridectomie et pour cela j'avais confié les ciseaux à mon confrère qui devait sectionner l'iris dès que je l'aurais saisi avec les pinces.

Après avoir fixé le globe oculaire je pratiquai l'incision de la cornée avec un couteau étroit (modèle Sichel) et je taillai à la partie supérieure de la cornée un lambeau de trois milimètres de hauteur environ, espérant trouver un noyau assez volumineux vu l'âge du malade et l'état avancé de la cataracte qui était complète depuis longtemps. Mais à peine l'incision était-elle terminée que le malade contracta violemment ses muscles oculaires et palpébraux et projeta sur la manche et l'épaule de mon habit des

Digitized by Google

fragments de son cristallin et des gouttes de masses corticales ramollies. En même temps eut lieu l'issue d'une assez grande quantité d'humeur vitrée qui remplit toute la cavité périoculaire (le malade étant couché horizontalement sur le dos) et coula même le long de la joue. J'estime que la quantité d'humeur vitrée qui était sortie de l'œil était égale à deux centimètres cubes au moins, et je pus en imbiber un linge deux fois aussi large que la main.

Grâce à la construction de mon blépharostat, je pus l'enlever presque instantanément et éviter ainsi la vaciation plus ou moins complète de l'œil. Je maintins les paupières fermées pendant quelques instants, puis je regardai la pupille que je trouvai parfaitement noire et régulière. L'œil n'était pas affaissé ni la cornée plissée, comme j'ai pu l'observer dans d'autres cas, l'iris était bien rentré et les bords de la plaie parfaitement en contact. Après avoir lavé les paupières et les parties avoisinantes avec la solution d'acide phénique à 3 p. 100, j'appliquai des bandelettes de baudruche gommée pour les maintenir fermées, et par dessus un bandeau gradué formé de petits bourdonnets de charpie phéniquée assujettis avec une bande de flanelle.

Je fis placer le malade dans le décubitus dorsal, et je priai mon confrère, qui devait lui donner des soins les jours suivants, de le faire rester quarante-huit heures dans cette position et de ne refaire le pansement qu'après ce laps de temps.

Les suites de l'opération furent on ne peut plus simples; le malade se leva au bout d'une huitaine de jours et, sans une conjonctivite qui se déclara à ce moment et qui dura trois ou quatre semaines, il aurait pu alors sortir guéri de l'hôpital dans lequel il se trouvait.

Ayant revu cet homme le 25 décembre dernier, j'ai pu constater qu'il avait une acuité visuelle très satisfaisante. Sa pupille est un peu déplacée en haut et le bord inférieur du sphineter probablement adhérent à la capsule du cristallin qui est restée dans l'œil. Néanmoins, avec un verre + 10 dioptries le sujet voit parfaitement au loin, et avec le + 14 il lit le n° 2 des échelles de Snellen à 20 centimètres.

Les conclusions pratiques que l'on peut tirer de cette observation, c'est qu'une issue assez considérable d'humeur vitrée n'est pas toujours fâcheuse, même dans un hôpital, et ne retarde pas

Digitized by Google

sensiblement la guérison; ensuite que l'emploi du blépharostat fixe ordinaire est contre-indiqué toutes les fois qu'on aura affaire à un malade indocile non anesthésié, et ayant les globes oculaires saillants. Dans ce cas, en effet, l'instrument exerce sur l'œil une pression dangereuse, que la contraction des paupières peut venir augmenter d'une façon très notable. Cette pression, si elle est suffisante comme dans mon cas, aura pour effet de déchirer la cristalloïde et la zonule, et de vider l'œil plus ou moins complètement si l'on ne parvient pas à retirer assez tôt le blépharostat.

Paralysie du muscle grand oblique de l'œil gauche d'origine traumatique. Guérison rapide.

Par Virgile CAUDRON et DEBIERRE, chefs de clinique du Docteur MEYER.

M. B..., âgé de trente ans, graveur, se présente à la clinique le 13 décembre 1880, se plaignant de voir tous les objets en double Cette anomalie, dit-il, est surtout prononcée quand il dirige ses regards en bas, ce qui lui rend le travail et la marche presque impossibles. Cet état remonte à une douzaine de jours et serait consécutif à un coup de fleuret démoucheté qui a produit en même temps une déchirure de la paupière supérieure gauche. L'extrémité du fleuret ayant atteint le rebord supérieur de l'orbite gauche non protégé par un masque aurait produit en cet endroit une ecchymose aujourd'hui disparue, mais accompagnée le lendemain de l'accident de la diplopie dont se plaint le malade.

La force visuelle des deux yeux est absolument normale.

Si l'on examine le jeu des muscles on constate, lorsqu'on oblige le malade à fixer un objet placé en bas, que le mouvement de l'œil gauche dans cette direction n'atteint pas la limite normale et que le globe de l'œil se dévie alors légèrement en dedans. Lorsqu'on ferme l'œil droit, on voit l'autre se tourner en bas et en dehors pour se placer en face de l'objet regardé.

L'examen des images pratiqué à l'aide d'une bougie et d'un verre coloré donne les résultats suivants :

Il y a diplopie dans la moitié inférieure du champ du regard; les images doubles sont homonymes; l'image appartenant à l'œil

Digitized by Google

non blessé (œil droit) se trouve au-dessus de l'autre. La distance des deux images augmente à mesure que la bougie est dirigée en bas. Les extrémités supérieures des deux images convergent. L'obliquité des images augmente lorsque la bougie est transportée du côté de l'œil gauche. Dans cette position, la distance latérale et la différence de hauteur diminuent. Si la lumière est portée du côté de l'œil droit, la distance latérale des images est moindre, tandis que leur écartement en hauteur augmente.

L'image venant de l'œil gauche paraît au malade plus rapproché que celle formée dans l'œil non lésé. On peut rapprocher les deux images à l'aide d'un prisme placé devant l'œil gauche, la base tournée en bas et en dehors, mais il est difficile de les réunir complètement.

L'expérience suivante nous permet encore de reconnaître un défaut notable dans la projection des objets fixés, c'est-à-dire dans la détermination de la place qu'ils occupent dans l'espace. Nous faisons fermer l'œil droit au malade et nous le prions de diriger très rapidement son doigt sur la pointe d'un crayon que nous tenons dans la partie inférieure du champ visuel. Cet exercice fait à plusieurs reprises permet de constater que le doigt du malade passe chaque fois au-dessous de l'objet. Jugeant de la position du crayon dans l'espace d'après le degré de contraction musculaire nécessaire pour diriger l'axe optique vers lui, le malade, obligé à un effort plus considérable dans le sens du muscle paralysé, dépasse le but.

Ces symptômes sont pathognomoniques de la paralysie du muscle grand oblique de l'œil gauche. La diplopie que nous venons de décrire se propage d'à peu près 10 degrés au-dessus de la ligne horizontale médiane du champ du regard. Dans cette partie, elle résulte évidemment d'une contraction des muscles qui dirigent l'œil en haut, contracture survenue à la suite de la paralysie d'un de leurs antagonistes.

La façon dont les choses se sont produites et la situation de la cicatrice palpébrale, les renseignements que le malade, fort intelligent, nous fournit avec une grande exactitude, donnent à penser que la lésion résulte d'un choc direct sur le muscle au niveau de sa poulie de renvoi.

La paralysie est incomplète et le pronostic favorable eu égard à la cause.

Digitized by Google

Le traitement institué par M. le docteur Meyer, consiste dans l'application de mouches de Milan derrière l'oreille gauche et des onctions avec une pommade iodurée sur la région atteinte par le traumatisme.

Le malade se représente à la consultation une fois par semaine et nous pouvons constater une amélioration progressive et rapide. Le 7 janvier, la guérison est complète. Le muscle blessé a recouvré sa motilité en moins d'un mois.

Fragment d'acier logé dans l'iris. Tentatives infructueuses d'extraction à l'aide d'un aimant. Iridectomie. Guérison.

Observation recueillie à la clinique du docteur Meyer, par Virgile CAUDRON et DEBIERRE, chefs de clinique.

Le 6 avril 1880 se présente à la clinique le nommé F..., âgé de vingt-trois ans, serrurier. Deux heures avant la consultation, cet homme a été blessé à l'œil droit par un fragment détaché d'un burin d'acier dont la tête a éclaté sous le choc du marteau.

M. le docteur Meyer constate une petite plaie pénétrante de la cornée, siégeant a 1 millimètre environ au-dessus du bord inférieur de cette membrane et dirigé obliquement de haut en bas et de dehors en dedans. La chambre antérieure est conservée, mais l'humeur aqueuse s'échappe à la moindre pression sur les bords de l'ouverture. Un peu au-dessus de la plaie cornéenne, on aperçoit logé dans un pli du diaphragme irien un corps étranger, assez volumineux, à reflet métallique. La pupille présente une déformation en pointe à la partie inférieure produite par le choc du corps étranger contre l'iris.

L'examen fonctionnel de l'œil droit (œil blessé) révèle un affaiblissement de la vue très considérable. De cet œil, le malade peut seulement compter les doigts à 3 mètres de distance. La force visuelle de l'œil gauche est normale. La diminution de la vue de l'œil blessé s'explique moins par l'accident présent que par une taie centrale traumatique de la cornée remontant à trois années.

Il parait urgent de pratiquer l'extraction du corps étranger, soit seul, soit avec la partie de l'iris dans laquelle il est logé.

M. Meyer tente d'abord à travers la plaie un peu élargie de dégager le fragment d'acier à l'aide d'un stylet aimanté, puis de

Digitized by Google

le saisir à l'aide de pinces fines. Ces deux essais n'ayant donné qu'un résultat négatif une incision linéaire est pratiquée avec le couteau de Graefe au bord inférieur de la cornée. A l'aide de petites pinces introduites à travers cette incision, le pli du diaphragme irien qui contient le corps vulnérant est amené au dehors avec ce dernier. La rentrée des angles du sphincter coupé s'effectue immédiatement. L'opérateur n'ayant excisé de l'iris que la quantité indispensable, le colobome artificiel est peu apparent et ses inconvénients seront nuls. La guérison ne s'est pas fait attendre. Trois jours après l'opération, le malade quittait la clinique complétement guéri.

Le corps étranger est un fragment d'acier, qui présente la forme d'une pyramide. La base mesure 2 millimètres; sa hauteur, un peu moins de 3 millimètres; son poids est de 12 milligrammes.

REVUE DE LA PRESSE

Recherches sur le mode d'action de la duboisine et de l'ésérine. — Le docteur Giuseppe Albini a communiqué à l'Académie royale des sciences physiqnes et naturelles de Naples, le résultat de ses recherches sur l'action de la duboisine et de l'ésérine. Tout d'abord cet expérimentateur a répété les expériences qui avaient déjà été faites autrefois par Ruitter et Borelli au moyen de l'atropine et sur des yeux d'animaux morts, ou récemment enlevés sur des animaux vivants.

Ces derniers auteurs avaient établi :

1° Que l'atropine exerce son action mydriatique même sur des yeux de cadavres ;

2° Que cette action est d'autant plus évidente que le cadavre est plus frais et l'animal plus jeune ;

3° Que l'atropine agit en se diffusant dans les humeurs de l'œil, et principalement dans l'humeur aqueuse ;

4° Que la présence de l'atropine dans l'humeur aqueuse était démontrée par ce fait, que quelques gouttes de cette humeur prise sur un animal atropinisé et transportées dans le sac conjonctival d'un autre animal vivant, produisaient encore la mydriase ;

5° Que l'action de l'atropine est plus prompte et plus énergique, lorsque cette substance est employée en collyre sur la cornée ou la conjonctive, que lorsqu'elle arrive dans l'organisme par une autre voie.

Le médecin italien, a trouvé dans ses expériences que la duboisine et l'ésérine instillées dans l'œil d'un animal vivant, continuent d'exercer leur action spéciale après la mort de l'animal.

Digitized by Google

Il a reconnu également :

1° Que ces substances appliquées sur des yeux d'animaux morts agissent pendant plusieurs heures, mais en raison inverse de l'âge de l'animal et du temps écoulé depuis la mort ;

2° Qu'un œil soumis à l'action de la duboisine ou de l'atropine avant la mort de l'animal ou l'extirpation de l'organe, éprouve encore l'effet antagoniste de l'ésérine tant qu'il est frais ; et *vice versâ*, un œil soumis à l'action du myotique avant la mort, est encore sensible à l'action de la duboisine ou de l'atropine ;

3° Qu'avec des solutions également concentrées de duboisine ou d'atropine et d'ésérine, l'action mydriatique de la duboisine est plus forte que celle de l'atropine, et oppose une plus grande résistance que cette dernière à l'action myotique de l'ésérine ;

4° Que sur le cadavre encore plus que sur le vivant, l'action de l'ésérine est de peu de durée, tandis que la duboisine et l'atropine agissent pendant longtemps.

Le professeur Albini a remarqué que la pupille se contractait vivement, immédiatement après la mort chez tous les animaux, surtout si ces derniers mouraient d'hémorrhagies. Dans les cas où l'animal mourait sans perdre de sang, par asphyxie par exemple, pendant l'agonie, et dans les premières minutes qui suivaient la mort, la pupille se dilatait, mais cependant elle ne tardait pas à se rétrécir comme chez les animaux morts d'hémorrhagie. Chez ces derniers, l'action myotique de l'hémorrhagie avait pour effet, d'accroître la contraction pupillaire si l'œil avait été soumis auparavant à l'ésérine, et de diminuer la dilatation si on avait employé les mydriatiques.

L'auteur se propose de rechercher si la contraction de la pupille provient du manque de sang dans l'iris ou du refroidissement de l'organe, mais il croit devoir conclure de ses expériences que l'action spécifique des mydriatiques et des myotiques s'exerce directement sur les extrémités périphériques des nerfs de l'iris ou sur les fibres musculaires elles-mêmes et sans le secours direct, ou par action réflexe, des centres nerveux. Néanmoins il reste encore à déterminer s'il s'agit ici de troubles dans les rapports physiologiques de l'innervation ou de la contractilité musculaire.

Tumeurs dermoïdes de la cornée. — Le docteur John B. Roberts vient de communiquer à la Société médicale de Philadelphie un cas de tumeur dermoïde de la cornée pris sur un jeune bouvillon. La pathologie est la même que chez l'homme. Chaque cornée était partiellement couverte par une excroissance circulaire, quelque peu élevée, et garnie de poils rouges pareils à ceux qui recouvraient l'animal. Dans un œil, la tumeur enveloppait la région scléroticale, et envahissait environ un tiers de la cornée pendant que dans l'autre œil la tumeur semblait être limitée plus exclusivement au tissu de la cornée couvrant presque le quart de sa surface. Les tumeurs étaient à peu près de la grandeur d'une pièce de dix centimes. Dans un cas, la continuité de la conjonctive et de la sclérotique avec la surface de la tumeur était très visible.

Digitized by Google

Les tumeurs dermoïdes de la cornée, chez l'homme, sont habituellement congénitales et sont, le plus souvent, étendues sur la conjonctive et la sclérotique jusqu'à la surface de la cornée, plus rarement elles sont limitées à la cornée elle-même.

Ces tumeurs sont peu rapides dans leur croissance, elles ne sont pas malignes et peuvent demeurer stationnaires pendant des années. Le traitement de cette maladie varie suivant l'étendue de l'enveloppement de la cornée. S'il est superficiel, la tumeur peut être enlevée comme dans le ptérygion.

La cornée est cependant très fréquemment altérée à une grande profondeur; on peut alors essayer d'ouvrir la chambre antérieure. Dans des cas semblables, l'opération donne peu de bons résultats parce que, s'il reste une quantité suffisante de tissu cornéal pour que la perforation ne soit pas nécessaire, on ne peut éviter une opacité de la cornée qui empêche la vision. (*Revue médicale française et étrangère*).

Lésions oculaires chez les sujets tués par la foudre. — Le docteur John L. Sullivan a lu au mois de février dernier, devant la Société médico-légale de Massachussets (*Boston medical and surgical journal*, 10 août 1880), un mémoire dans lequel il expose l'action de la foudre sur nos divers organes et les lésions trouvées sur les sujets tués par cet agent. Sur les yeux on a trouvé, dit-il, deux manières d'être particulières. Quelquefois les yeux sont brillants et saillants, de telle sorte que les paupières ne peuvent les recouvrir. Si l'on divise exactement la sclérotique en deux moitiés latérales, on voit des taches noires sanguines que l'on peut considérer comme dues soit à une infiltration capillaire, soit à une brûlure électrique. Ces taches ont une forme conique et ressemblent assez à un ptérygion renversé. Elles occupent les parties latérales de chaque œil, leur base est tournée du côté de l'iris, tandis que leur sommet correspond à l'un des deux angles palpébraux. Ce signe de la mort par la foudre est en général, mais non forcément, accompagné d'une lésion de l'épiderme simulant une brûlure. Quelques portions de l'épiderme sont séparées de la peau et roulées sur elles-mêmes; parfois on voit des plaies de forme ovalaire suivant une direction oblique pour passer de l'œil droit à l'œil gauche et s'étendant jusqu'au tissu cellulaire. L'art humain ne saurait imiter ces taches, que l'on peut considérer, par suite, comme pathognomoniques.

Quand les lésions affectent la seconde forme, l'œil offre une nuance bleuâtre, uniforme, comme un nuage recouvrant la pupille. Ce phénomène est causé par une modification dans la structure de la cornée, laquelle modification consiste dans la coagulation de la lymphe entre l'épithélium et la couche élastique antérieure. L'opacité se produit instantanément; parfois la cornée est blanchâtre et entièrement opaque, comme un cartilage, et fortement épaissie.

On n'observe d'ordinaire aucune autre altération; l'humeur aqueuse, le cristallin et le corps vitré sont intacts. Toutefois, on peut trouver une pupille rétrécie, tandis que l'autre est largement dilatée. Dans ces cas le coup de foudre a frappé sur le côté de la tête où la pupille est contractée. — (*France Médicale*).

Digitized by Google

PHYSIOLOGIE ET THÉRAPEUTIQUE EXPÉRIMENTALES

Recherches sur le mode d'action physiologique des principales substances médicamenteuses qui agissent sur la pupille.

Par MM. Fitz Gérald et Laborde.

Malgré le nombre d'expériences faites jusqu'à ce jour pour déterminer l'action physiologique des diverses substances qui agissent sur la pupille, il régnait encore de grandes incertitudes et même une divergence souvent complète dans les opinions des divers auteurs, à cause des difficultés expérimentales pour se mettre à l'abri des causes d'erreur. Le talent de M. Fitz Gérald et l'habileté du savant préparateur du cours de physiologie de la Faculté de Paris, M. Laborde, ont enrichi la physiologie de l'iris de connaissances toutes nouvelles. Nous ne croyons mieux faire que de citer tout entier leur travail, qui vient de paraître dans la *Tribune médicale*, nos 640, 642, 644).

INTRODUCTION.

Déterminer, à l'aide de l'expérimentation, le mécanisme de l'action physiologique des principales substances qui agissent sur la pupille, et que l'on appelle improprement les *myotiques* et les *mydriatiques*, tel est le but que nous nous sommes proposé.

C'est un sujet délicat, d'une complexité et d'une difficulté qui n'apparaissent pas dès l'abord, et qui se révèlent de plus en plus grandes, au fur et à mesure que l'on pénètre dans son étude; il n'a guère été traité jusqu'à présent, malgré les nombreux et importants travaux qui lui ont été consacrés, que d'une manière incomplète et peu satisfaisante, parce qu'on s'est plutôt adressé à des hypothèses plus ou moins légitimées par les données physiologiques antérieures, qu'à des faits positifs, expérimentalement établis.

Cette question du mode d'action des substances médicamenteuses et toxiques sur le muscle de l'iris ne peut être résolue, en effet, qu'à la condition de réaliser certains procédés d'analyse expérimentale qui nécessitent une étude technique toute spéciale : deux nerfs différents par leur origine animant le muscle pupillaire, le nerf grand sympathique, et le nerf de la troisième paire ou moteur oculaire commun, il faut supprimer tour à tour la fonction de ces nerfs, en les sectionnant. Rien de plus

Digitized by Google

facile pour le sympathique, très accessible dans la région cervicale, mais il est loin d'en être de même pour l'oculo-moteur commun, profondément placé, comme on sait, dans la cavité crânienne. Le procédé de section de ce nerf ou plutôt d'arrachement, mis en pratique par notre maître Cl. Bernard, à l'inconvénient de déterminer des lésions multiples de l'encéphale, qui ne permettent pas de conserver les animaux dans les meilleures conditions physiologiques possibles.

Nous nous sommes évertué à substituer à ce procédé une modification qui, tout en atteignant exactement le but, c'est-à-dire la section intra-crânienne du nerf, n'entraîne pas, quand il est bien réussi, d'autres accidents complicatoires.

Rappelons, en quelques mots, ce procédé, qui a été décrit ailleurs (Société de Biologie 1879-1880) :

Au lieu de pénétrer dans le crâne, par la partie supérieure, en avant du conduit auditif externe, ainsi que le faisait Cl. Bernard, ce qui expose, nous le répétons, à léser, en la traversant, une certaine portion de substance cérébrale, et à amener des complications expérimentales graves, prenant, pour points de repère la branche montante du maxillaire inférieur et son apophyse coronoïde, nous pénétrons derrière celle-ci un peu obliquement, de dehors en dedans et d'arrière en avant, par la fosse ptérigo-maxillaire jusqu'à la rencontre de l'os temporal à sa base; puis perçant celui-ci, nous entrons dans le crâne de façon à raser constamment la portion osseuse basiliaire avec le tranchant de l'instrument, tandis que le dos ou partie non coupante est tourné en haut du côté de la substance encéphalique, l'instrument ainsi conduit arrive en avant de la selle turcique, au point précis où rampe le tronc du moteur commun non loin de l'optique, et ce tronc est sectionné en appuyant la lame contre l'os.

On s'aperçoit que cette section est bien réalisée aux principales modifications fonctionnelles suivantes : la chute de la paupière supérieure (ptosis), strabisme externe, dilatation pupillaire fixe (mydriase). Lorsque l'expérience est bien réussie, c'est-à-dire lorsque la 3e paire a été intéressée seule et exclusivement, l'animal n'éprouve pas d'autres phénomènes que ceux qui appartiennent en propre à la suppression de l'action fonctionnelle de ce nerf, il survit en parfaite santé et se prête, sans autre complication, ainsi qu'on va le voir, aux observations auxquelles il est destiné.

Ce même procédé permet la section partielle du trijumeau (branche ophthalmique) : il suffit de porter un peu plus en arrière (fosse temporale moyenne) le tranchant de l'instrument.

Nous avons pu, grâce à ces moyens d'analyse expérimentale, nous placer tour à tour dans les conditions suivantes, qui constituent les éléments essentiels du problème à résoudre :

1° Le nerf de la 3e paire étant sectionné, et les effets physiologiques appréciables de cette section étant bien constatés, comment se comporte la pupille sous l'influence de l'un ou de l'autre des deux ordres de substances dont il s'agit?

Digitized by Google

2° Quelles modifications apporte à l'action de ces mêmes substances sur la pupille la section préalable de la branche ophthalmique de la 5e paire?

3° Quelles sont ces modifications après la section du nerf grand sympathique?

4° Dans ces diverses alternatives expérimentales, quelle influence exerce le mode d'administration des dites substances sur leur action pupillaire?

I

EXPÉRIENCES RELATIVES A L'ACTION DES SUBSTANCES QUI DIMINUENT LE DIAMÈTRE DE LA PUPILLE (MYOTIQUES).

§ I. — Dans le cas de section de la 3e paire seule, l'administration de la substance étant faite d'une part en injection sous-cutanée, d'autre part en instillation directe dans l'œil

OPIUM, MORPHINE.

L'opium est le myotique pour ainsi dire classique : c'est pourquoi nous commençons par la *morphine*, son alcaloïde le plus usuel.

A. Faits se rapportant à l'administration de la morphine en injection hypodermique.

EXPÉRIENCE I. — *Injection sous-cutanée de chlorhydrate de morphine à la suite de section de la 3e paire. Effets négatifs sur la pupille.*

21 juin 1880. Lapin albinos de moyenne taille, sur lequel nous avons sectionné, il y a deux jours, le moteur oculaire commun (3e paire), du côté gauche (procédé de M. Laborde). Avant l'injection : œil gauche : ptosis ; strabisme externe, pupille dilatée, 1 cent., fixée. Pupille droite, 7 millim. 1/2 ; mobile (1).

3 h. 1/4. Injection sous la peau du dos : 1 cc. solution de chlorydrate de morphine, représentant 0,005 de sel, sans aucune action pupillaire pendant l'injection.

3 h. 44. Aucune modification des pupilles.

3 h. 55. Nouvelle injection : 1 cc. de la solution.

4 h. 10, Il y a un peu d'exophthalmie du côté du nerf coupé, c'est-à-dire à gauche, mais pas de myosis.

5 h. 45. Toujours même état.

Les effets de la section de la troisième paire étaient, en ce cas, très nets, et on verra bientôt, par l'autopsie de l'animal, que cette section avait été parfaitement réussie.

(1) Malgré les nombreux perfectionnements apportés, dans ces derniers temps, aux instruments spéciaux pour la mensuration de la pupille (pupillomètres) nous avons préféré, à cause de la commodité pratique, le compas gradué à extrémités fines en ivoire, très semblable au compas de Weber pour la mesure de la sensibilité, et qui nous a suffi amplement pour les résultats relatifs, que nous avions à enregistrer.

Digitized by Google

La dilatation pupillaire du fait de l'énervation du sphincter n'a paru en aucune façon modifiée par l'intervention de la morphine, c'est-à-dire qu'il n'y a pas eu de myosis appréciable.

Même résultat dans les observations suivantes :

Expérience II. — *Injection sous-cutanée de chlorhydrate de morphine à la suite de la section de la 3e paire. Effet négatif du côté du nerf sectionné.*

23 juin 1880. Lapin albinos de moyenne taille, sur lequel on a coupé la 3e paire du côté gauche. Avant l'injection ; ptosis, strabisme à gauche, pupille gauche 1 cent., fixée. Pupille droite, 7 millim. 1/2 ; mobile.

3 h. 10. Injection de 2 cc. de la même solution de morphine ; 1 centigr. de sel.

3 h. 55. Pupille gauche, 1 centim.

4 h. 30. Pupille droite, 7 millim. dans l'obscurité.

5 h. Pupille gauche n'a pas bougé. Pupille droite, 7 millim. 1/2 à la lumière. Les pupilles fixées.

5 h. 50. Toujours dans le même état. Le lendemain, les yeux sont revenus comme avant l'expérience.

L'animal dont il s'agit dans les expériences qui précèdent étant mort le 2 juillet, voici ce que l'autopsie nous a permis de constater, en ce qui concerne la section expérimentale du moteur oculaire commun. Au niveau du trou par lequel l'instrument a pénétré, on a constaté un peu de suppuration, et la 3e paire coupée complètement tout près de la selle turcique.

La section était donc réelle, ainsi qu'en témoignaient d'ailleurs, du vivant de l'animal, les modifications fonctionnelles qui sont habituellement la suite de cette section.

Malheureusement, nous n'avons pu, à cause de la mort de cet animal, qui était exclusivement consacré aux injections de morphine, multiplier cette partie de nos expériences. Les deux qui précèdent, quoique insuffisantes par le nombre, n'en sont pas moins significatives par le résultat, qui est *l'absence d'action myotique de la morphine en injection sous-cutanée, l'action fonctionnelle du nerf de la troisième paire étant supprimée.*

Il s'agit maintenant de voir, par contre, comment se passent les choses lorsque cette action du nerf de la troisième paire est conservée, celle du nerf grand sympathique, son antagoniste, étant supprimée.

(A suivre.)

BIBLIOGRAPHIE

Ophtalmoscopie clinique, par L. de Wecker et J. Masselon. — Paris, 1881, Octave Doin, éditeur.

Depuis quelques années M. de Wecker et son zélé collaborateur M. Masselon, ont publié une série d'ouvrages classiques destinés surtout aux élèves et aux praticiens qui ne font pas de l'ophthalmologie une *spécialité*, mais qui néanmoins sont journellement appelés à soigner les mala-

Digitized by Google

dies externes de l'œil. La *Thérapeutique* et la *Chirurgie oculaire*, rédigées avec tout le soin et la compétence qu'on pouvait attendre de médecins non-seulement habiles et instruits, mais encore disposant d'une longue et vaste pratique, ont eu un légitime succès, mais, pour compléter leur œuvre, ces auteurs avaient encore à parler de l'ophtalmoscopie, qui est devenue aujourd'hui une branche si importante de l'ophtalmologie et même de la pathologie générale.

Jusqu'à présent les affections des membranes profondes de l'œil avaient été décrites, soit dans les traités d'ophtalmologie à l'aide de quelques rares figures noires et d'explications aussi complètes que possible, soit dans des ouvrages spéciaux accompagnés de planches coloriées dessinées d'après nature, et rendant plus ou moins exactement l'aspect des parties vivantes. C'est ainsi que les atlas de Liebrecht, de Galezowski, de Wecker et Jaeger, etc., rendent tous les jours de grands services, mais leur prix élevé les exclut forcément d'un grand nombre de bibliothèques parmi lesquelles celles des jeunes étudiants sont trop souvent comprises.

MM. de Wecker et Masselon ont cherché à remédier à cet inconvénient, au moins en partie, et ne pouvant recourir à la chromolithographie pour les raisons exposées plus haut, ils se sont servis de la photographie pour rendre le plus fidèlement possible les dessins qu'ils avaient faits d'après nature, et cela dans des conditions de bon marché qu'on aurait en vain demandées à tout autre procédé.

L'*Ophthalmoscopie clinique* forme un élégant petit volume in-18 de 200 pages de texte, accompagné de 40 planches photographiques montées sur onglets à la fin du volume, et représentant la plupart des affections du fond de l'œil décrites dans le corps de l'ouvrage. Ce dernier est divisé d'une façon toute naturelle en six chapitres.

Le premier traite de l'ophtalmoscope et de son emploi, soit pour l'image droite, soit pour l'image renversée.

Le second est consacré à l'examen de la cornée et des milieux transparents.

Le troisième renferme une description très complète du fond de l'œil dans ses divers états physiologiques, et enseigne à éviter plusieurs écueils dans lesquels pourraient tomber ceux qu'une connaissance incomplète des aspects si divers de la rétine ou de la papille chez les différents individus, n'aurait pas encore familiarisés avec la variabilité physiologique des symptômes objectifs.

Les trois derniers chapitres comprennent toute la pathologie des organes intra-oculaires, et sont rédigés au point de vue de la clinique et du diagnostic. Il n'est question, en effet, ni de l'anatomie proprement dite, ni de la théorie physiologique de ces diverses altérations et encore moins du traitement, tout cela étant renfermé dans les autres publications des mêmes auteurs.

Enfin l'atlas qui termine le volume, forme 20 planches contenant chacune deux figures photographiques et ayant en regard une légende explicative très détaillée. La beauté et le fini des dessins remplace d'une façon très satisfaisante, le coloris trop souvent inexact des planches lithogra-

Digitized by Google

phiques, et quiconque aura la moindre habitude de l'ophtalmoscopie, ne tardera pas à les interpréter aussi facilement que les meilleures figures coloriées.

S'il nous est permis, en terminant, d'accorder à chacun la part qui lui est due, nous dirons que M. Doin, l'intelligent éditeur qui a publié ce livre, n'a rien négligé pour que sa valeur typographique fût à la hauteur de sa valeur scientifique.

Revue Mensuelle d'Optique. — Rédacteur en chef : Fernand Dandreux.

Nous croyons utile de signaler à nos lecteurs l'apparition de ce nouveau journal dans lequel on trouvera un certain nombre d'articles intéressants sur l'optique physiologique et l'optique physique. Malgré le titre du journal, qui semble peut-être trop exclusif, la rédaction fait observer qu'elle traitera non-seulement de cette branche de la physique au point de vue de la théorie et des applications pratiques, telles que la construction des divers instruments de géodésie, d'astronomie, etc., mais encore de toutes les sciences qui exigent l'emploi de ce qu'on est convenu d'appeler les *instruments de précision* et qui figurent dans tous les catalogues et dans toutes les boutiques des opticiens.

Cette branche si importante et si instructive n'avait pas encore d'organe spécial et la *Revue d'Optique* s'efforcera de combler cette lacune.

Les trois premiers numéros qui ont déjà paru sont imprimés avec un grand luxe typographique et illustrés de nombreuses gravures intercalées dans le texte. La seconde page de la couverture contient le bulletin météorologique du mois avec le tableau des courbes graphiques, de sorte qu'à la fin de l'année il suffira de coller ces tableaux les uns à la suite des autres pour avoir la courbe graphique barométrique, thermométrique et hygrométrique de l'année entière à Paris.

Nous souhaitons la bienvenue à cette nouvelle revue et nous la félicitons de son heureuse initiative.

Sommaire du n° 3 : Du choix des lunettes. — Instructions sur la pose des paratonnerres. — Étude sur les microscopes. — Baromètre enregistreur de MM. Richard frères. — Comparaison du pouvoir magnétique des aimants creux et des aimants pleins. — Les enregistreurs du docteur Marey. — Nouvelles diverses. — Bibliographie. — Avis divers. — Nécrologie. — Nouveautés.

On s'abonne chez M. Fernand Dandreux, 66, rue de Bondy, Paris, un an : 12 fr. ; 6 mois : 6 francs. H. A.

VARIA

Les cachets d'oculistes romains.

L'art de soigner les maladies des yeux formait chez les Romains une spécialité, mais de même que de nos jours, la crédulité publique était exploitée par un certain nombre de prétendus guérisseurs qui avaient

Digitized by Google

chacun leurs remèdes merveilleux qu'ils vendaient à leurs clients. Quelques-uns même devaient faire de la chirurgie oculaire, car on a trouvé dans les fouilles des instruments délicats en bronze qui ne paraissent pas avoir eu d'autre destination, et du reste les écrits des auteurs anciens mentionnent un certain nombre d'opérations qui étaient pratiquées sur les yeux.

Quant à la thérapeutique, elle devait être fort simple si on en juge par les formules qui nous ont été transmises par les cachets d'oculistes, mais à l'inverse de la pommade Farnier ou de la pommade Saint-André, qui guérissent toutes les maladies (sur les prospectus bien entendu) les *collyres* romains avaient chacun un usage particulier et constituaient une *spécialité* à laquelle était attaché le nom de l'oculiste.

Depuis près de deux cents ans, les amateurs d'archéologie et les collectionneurs de pierres gravées avaient eu leur attention éveillée par la découverte de quelques-unes de ces pierres présentant entre elles de grandes ressemblances. La plupart, en effet, sont carrées ou rectangulaires et sont constituées par un schiste ardoisier ou une pierre tendre appelée *serpentine*. Elles portent en creux sur chaque tranche des lettres exprimant en abrégé le nom d'un médecin, d'une drogue et d'une maladie pour laquelle celle-ci était employée.

Pendant longtemps on a discuté sur l'interprétation à donner à ces pierres qui portent le nom de *cachets d'oculistes romains*, mais aujourd'hui on est généralement d'accord pour leur attribuer deux usages qui ont été reconnus sur des pièces authentiques. Elles servaient à *marquer* les bâtonnets de pâtes ou onguents employés pour les maux d'yeux, et les boîtes ou pots servant à contenir ces substances. C'était comme un poinçon de garantie ou une marque de fabrique. Cependant il existe plusieurs cachets provenant de localités fort éloignées les unes des autres et portant des inscriptions ayant entre elles une grande analogie.

La gravure est parfois très nette et fort régulière, d'autres fois moins distincte et faite d'une façon tout à fait primitive. Quelques-unes de ces pierres sont signées par l'artiste graveur.

Les cachets d'oculistes ont généralement 4 à 6 centimètres de long sur un centimètre d'épaisseur et les inscriptions sont la plupart du temps disposées sur deux lighes. Pour éviter la peine de regarder son cachet lorsqu'il s'en servait, l'oculiste avait souvent le soin de faire graver exactement la même chose sur les deux tranches opposées ou encore sur les plats de la pierre, et devant chaque côté du carré il faisait graver les deux ou trois premières lettres du nom du médicament indiqué sur la tranche correspondante ; d'autres fois, il se contentait d'un simple numéro d'ordre.

D'après le docteur Sichel père, à qui nous devons une savante monographie des cachets d'oculistes romains et à qui nous empruntons la plupart de ces renseignements, toutes ces pierres sigillaires paraissent avoir été gravées soit sous les Antonins, soit, au plus tard, au deuxième et troisième siècle de l'ère chrétienne. L'orthographe y est souvent tout à fait négligée et il a fallu de véritables tours de force pour déchiffrer certaines inscriptions ou

Digitized by Google

plutôt pour leur donner une apparente signification, d'autant plus que dans la généralité des cas les graveurs de ces cachets supprimaient les points et les virgules et mettaient les lettres à la suite les unes des autres. Exemples :

SEXPOLLESOLLEFAFONADLIP

qu'il faut lire, dit-on :

SEXtus POLLEt SOLemnem EFAFON AD LIPpos

(Sextus sait soigner les yeux chassieux).

ou bien encore :

SEXPOLLESOLEMGHELADCA

Traduit par M. Herbert :

SEXtus POLLEt SOLEMnes CHELidonias AD CAliginem.

Sextus sait préparer, selon la formule, la chélidoine utile aux vues affaiblies.

Tandis que M. Sichel aurait lu à première vue :

SEXti POLLEmnii SOLEMnis CHELidonium AD CAliginem.

Collyre de Chélidoine, de Sextus Polemnius, contre les troubles de la vue.

Certains oculistes romains ne dédaignaient pas de décorer leurs collyres de noms emphatiques et prétentieux et c'est ainsi qu'on peut lire sur quelques cachets les épithètes suivants :

ISOCHRYSON (égal à l'or).
ATIMETON (inestimable).
ISOTHEON (pareil aux dieux)
THEOCHRISTUM (divin).
etc., etc.

D'autres fois, ils indiquaient certaines manières d'employer leurs remèdes. De là ces deux mots, EX OVO, qui se rencontrent fréquemment sur ces cachets et qui indiquent que le remède doit être délayé dans du blanc d'œuf.

EX OVO PRIMUM (délayé d'abord dans du blanc d'œuf).
EX AQUA (délayé dans l'eau).

Les pierres sigillaires qui sont parvenues jusqu'à nous nous ont appris que dans certains cas, les oculistes romains ne dédaignaient pas de faire de la contrefaçon, soit en se servant des cachets d'autrui, après avoir effacé ce qui ne leur convenait pas, soit en substituant leur propre nom à celui qui était déjà gravé sur la pierre. C'est ce que fit, par exemple, l'oculiste Asuétinus, lequel s'étant procuré le cachet de Verrius Irminus, tenta maladroitement de râcler ces derniers noms, n'y parvint qu'incomplètement, laissa subsister encore dans la pierre des lettres demi effacées et grava son propre nom sur ces dernières, se posant ains comme l'inventeur du collyre d'Asuetinus.

Digitized by Google

Les bâtonnets ou pâtes auxquels nous avons fait allusion tout à l'heure et qui recevaient les empreintes des cachets oculistiques ne se sont pas dérobés à l'ardente curiosité des antiquaires modernes. On en a trouvé à Reims, en 1854, qui portaient encore leurs inscriptions et qui, renfermés dans une boîte cadenassée, accompagnaient des instruments chirurgicaux en bronze plus spécialement applicables aux maladies des yeux.

Une preuve absolument convaincante de l'origine des cachets d'oculiste nous a été donnée par M. Hébert, qui a eu la bonne fortune de mettre la main sur la trousse d'un chirurgien romain, qui était venu se faire enterrer à Saint-Privat d'Allier, sur un roc escarpé, et dans le tombeau duquel ceux qui l'avaient inhumé avaient pieusement glissé le cachet oculistique du mort, un petit pécule pour payer le vieux nautonier, deux forceps, trois *ligula* et une sonde.

Quelques-uns des remèdes indiqués sur les cachets d'oculistes ont une signification exacte et ont pu être facilement reconnus, par exemple : la chélidoine, le safran, l'opobalsame ou baume de Judée, des squames de cuivre, du nard, de la myrrhe, des oxydes de zinc et de cuivre, etc., tandis que d'autres ont des noms qui ne donnent aucune idée de la composition du médicament.

Le nombre des cachets d'oculistes connus s'élevait jusqu'à ces derniers temps à 156, mais depuis 1879, trois nouveaux cachets ont été découverts et décrits, ce qui porte le nombre total à 159. Dans les numéros 46 et 47 de la *Revue médicale* (novembre 1880), nos lecteurs trouveront la description de ces trois dernières pierres sigillaires, ainsi qu'une savante critique de M. Desjardins (de l'Institut), et Eugène Fournié, sur la composition probable de certains remèdes mentionnés sur ces cachets pour la première fois, tels que la *sphragis* et le *divinum*. Voici les quatre inscriptions du cent cinquante-neuvième cachet :

D GALLI SESTI SFRAG IS AD ASPRITVD	D(ecimi) Galli sesti sfragis ad aspritud(ines)
D GALLI SESTI PENI NICIL LE AD LIPP	D. Galli Sesti penicil(lum) le(ne) ad lipp(itudinem)
D GALLI SEST SFRA GIS AD IMPET LIPPIT	D. Galli Sest(i) sfragis ad impet(um) lippit(udinis)
D GALLI SESTI DIVIN AD ASP	D Galli Sesti *Divin(um)* ad asp(ritudinem)

Le nom du médecin pharmacopole Gallus Sestus est nouveau et la lecture des inscriptions n'offre aucune difficulté.

H. A.

La vigne du Soudan. — La nouvelle de la découverte du regretté M. Lécard pendant son voyage d'exploration au Soudan, a ému le monde savant et a eu un grand retentissement, non-seulement au Sénégal, mais encore en Cochinchine.

Digitized by Google

On nous écrit, en effet, de Saint-Louis et de Gorée que cette vigne, déjà signalée par Mauri à la fin du dix-septième siècle, par Adanson, en 1751, et enfin par Raffenel, il y a quarante ans, existe partout à la côte : à Joal, à Portudal, en Cazamance. La proximité des lieux de production et la acilité de se procurer des plants et des graines permettront à nos correspondants de nous adresser des spécimens qui serviront de points de comparaison. Nous les prions d'accompagner leurs envois de notes détaillées sur les conditions de vitalité, de reproduction et de fructification de la plante.

De Saïgon, notre membre correspondant nous apprend que, dès le premier avis paru dans les journaux au sujet de la vigne du Soudan, il a cherché et reconnu l'existence d'une vigne annuelle dans toutes les parties sèches et montagneuses de la Cochinchine où elle produit des grappes de 2 à 3 kilogrammes. Le raisin, très noir, n'est pas mauvais comme goût, mais il ne peut être mangé, les pépins étant recouverts de petits poils analogues à ceux qui entourent le fruit de l'églantier; ces poils se fixent aux muqueuses de la gorge et déterminent une toux violente.

Notre collègue a eu l'idée d'essayer de faire du vin, en petite quantité, qui a été trouvé excellent par tous ceux qui l'ont goûté : ils ne voulaient pas croire à la provenance coloniale. A la prechaine récolte, il compte mettre du monde en campagne et faire quelques centaines de litres qu'il soumettra à l'appréciation des connaisseurs.

Nous prions également notre excellent collègue de nous adresser des graines et un herbier, ainsi que tous les renseignements utiles.

Th. Hubler.

(Bulletin de la Société de géographie commerciale de Bordeaux).

CORRESPONDANCE

Nous avons reçu de M. le Professeur Stilling (de Strasbourg) une lettre dans laquelle le savant confrère nous prie de rectifier ce que nous lui avons fait dire dans notre compte-rendu du Congrès ophthalmologique de Milan, compte-rendu que nous avions emprunté, du reste, comme les *Annales d'oculistique*, au *Progrès médical* et qui est dû à la plume si autorisée de M. Poncet (de Cluny). Nous nous empressons d'insérer le passage de la lettre de M. Stilling, relatif à la rectification qu'il nous demande tout en regrettant vivement de ne pouvoir reproduire les paroles textuelles de l'auteur, qui ne nous ont pas été communiquées. Le professeur de Strasbourg se propose, du reste, de publier, *in extenso*, son discours au Congrès de Milan.

Voici le passage de la lettre :

« Permettez-moi de corriger ce que M. Poncet écrit sur mon discours, à » propos du daltonisme, page 63 de la *Revue d'oculistique*. Je ne comprends » pas très bien comment cela est arrivé, mais j'ai dit *presque entièrement*

Digitized by Google

» *juste le contraire de ce que M. Poncet rapporte.* L'atlas que j'ai pré-
» senté n'est point destiné au diagnostic du daltonisme ; je n'ai pas dit
» que les contrastes exposent à des erreurs, et j'ai blâmé, de même que
» M. Dor, la méthode de Holmgreen. »

AVIS

Le premier numéro de la *Revue d'Oculistique* étant épuisé, nous prions les personnes qui en auraient gardé quelques exemplaires, et qui ne tiennent pas à avoir la collection du journal de vouloir bien les adresser à la rédaction, pour nos archives. L'affranchissement est de 1 centime pour la Gironde et les départements limitrophes.

MM. les abonnés qui n'auraient pas reçu tous les numéros du journal, sont priés de réclamer à la Rédaction ceux qui leur manquent.

BULLETIN BIBLIOGRAPHIQUE

Ouvrages d'ophthalmologie.

Librairie Germer Bailliere & Cie

De Arlt (Ferdinand). **Des blessures de l'œil,** au point de vue pratique et médico-légal, traduit de l'allemand par le docteur G. Haltenhoff. 1 vol. in-18. 1878. 3 fr. 50.

Bouchut.— **Diagnostic des maladies du système nerveux par l'ophthalmoscopie.** 1866, 1 v. in-8° av. at. de pl. coloriées. 9 fr.

Giraud-Teulon. **De l'œil,** notions élémentaires sur la fonction de la vue et ses anomalies. 1 vol. in-18, 2e éd., 1877. 3 fr.

— **Œil schématique.** Dimensions décuples. 1868, 1 tableau, 2 fr. 50.

Liebreich (Richard). **Atlas d'ophthalmoscopie,** représentant l'état normal et les modifications pathologiques du fond de l'œil, visibles à l'ophthalmoscope, composé de 12 planches contenant 57 figures tirées en chromolithographie, accompagnées d'un texte explicatif et dessinées d'après nature par le docteur Liebreich (de Berlin). 1870, 2e éd., 1 vol. in-f°, 30 fr.

— **Nouveau procédé d'extraction de la cataracte.** 1872, in-8° de 16 pages. 75 c.

Schweigger. **Leçons d'ophthalmoscopie,** traduites de l'allemand par M. le docteur Herschell, avec 3 pl. lith. et des fig. dans le texte. 1865, in-8° de 144 pages. 3 fr. 50.

Wells (Sœlberg-). **Traité pratique des maladies des yeux,** traduit de l'anglais. Un fort volume in-8° jésus de 772 pages avec un grand nombre de figures dans le texte. 15 fr.

Yvert. **Traité pratique et clinique des blessures du globe de l'œil,** avec introduction de M. le docteur Galezowski. 1 vol. gr. in-8° 1879, 12 fr.

Digitized by Google

LIBRAIRIE OCTAVE DOIN

Herm. PAGENSTECHER et Carl GENTH. **Atlas d'anatomie pathologique de l'œil.** Traduit de l'allemand par le docteur Parent, précédé d'une préface par M. Galezowski. Un beau volume grand in-4° de 38 planches gravées sur cuivre d'une splendide exécution avec le texte explicatif en regard. Ces 38 planches contiennent 263 dessins d'Anatomie pathologique de l'œil, d'une rigoureuse exactitude. En carton, 90 fr. — Reliure à onglets en maroquin rouge, 100 fr.

DE WECKER. **Thérapeutique oculaire.** Leçons cliniques recueillies et rédigées par le docteur Masselon, revues par le professeur. 1 vol. in-8° de 800 pages, avec figures dans le texte. Prix : 13 fr.

— **Chirurgie oculaire.** Leçons cliniques recueillies et rédigées par le docteur Masselon, revues par le professeur. 1 vol. in-8° de 420 pages, avec 82 figures dans le texte. Prix : 8 fr.

— **Échelle métrique pour mesurer l'acuité visuelle.** Un vol. in-8° et atlas séparé, contenant les planches murales, le tout cartonné à l'anglaise. Prix : 7 fr. 50.

DE WECKER et MASSELON. **Ophthalmoscopie clinique.** Un beau volume in-18 cartonné de 250 pages, avec 40 photographies hors texte, représentant d'après nature les différentes modifications pathologiques de l'œil. Prix : 11 francs.

Ch. ABADIE, ancien interne des hôpitaux de Paris. **Traité des maladies des yeux.** 2 vol. in-8° de 500 pages, avec 134 figures intercalées dans le texte. Prix : 20 fr.

— **Leçons de clinique ophthalmologique.** Un beau vol. in-8° de 550 pages, avec figures dans le texte. Prix : 10 fr.

RAOULT. **Des atrophies papillaires.** In-8° de 51 pages. Prix : 2 francs.

G. SOUS (de Bordeaux). **Traité d'optique physiologique, considérée dans ses rapports avec l'examen de l'œil.** Deuxième édition revue et très augmentée. 1 vol. in-8° de 512 pages, avec 127 figures dans le texte. Prix : 10 fr.

LANDOLT, directeur-adjoint du laboratoire d'ophthalmologie à la Sorbonne. **Manuel d'ophthalmoscopie.** Un vol. in-18 de 90 pages, avec figures dans le texte. Prix : 3 fr. 50.

— **L'œil artificiel.** In-8°. Prix : 1 fr.

REEB. **Du glaucome, sa nature, sa composition.** In-8° de 90 pages, avec figures dans le texte. Prix : 3 fr.

GORGEON. **Rapports pathologiques de l'œil et des organes génitaux.** In-8° de 46 pages. Prix : 2 fr.

DELOULME. **De l'opération de la cataracte.** Nouveau procédé. In-8°, deuxième édition. Prix : 1 franc.

DEZANNEAU, professeur de clinique chirurgicale à l'École de Médecine d'Angers, chirurgien en chef de l'Hôtel-Dieu. **De l'iridectomie dans l'opération de la cataracte.** In-8°. Prix : 75 c.

BRIÈRE, chirurgien de l'Hôpital du Hâvre. **De l'entropion de la paupière supérieure.** In-8°. — 50 centimes.

Le Propriétaire-Gérant, Dr ARMAIGNAC.

Bordeaux. — Imprimerie Nouvelle A. BELLIER, 16, rue Cabirol.

Digitized by Google

REVUE CLINIQUE

D'OCULISTIQUE

DU SUD-OUEST

SOMMAIRE. **Travaux originaux.** — Diagnostic du daltonisme, par la méthode dite des laines colorées, par le Dr DE KEERSMAECKER (de Bruxelles). — Contribution à l'étude clinique des maladies du nerf optique de cause intra-crânienne, par le Dr ED. MEYER. — **Observation I** : Neuro-rétinite syphilitique, par V. CAUDRON et DEBIERRE. — **Observation II** : Névrite optique (papille étranglée) avec cécité complète; guérison rapide, par V. CAUDRON. — **Sociétés savantes** : Académie des sciences : sur les variations de la sensibilité lumineuse suivant l'étendue des parties rétiniennes excitées, note de M. Auguste CHARPENTIER. — **Physiologie et thérapeutique expérimentales.** — Recherches sur le mode d'action physiologique des principales substances médicamenteuses qui agissent sur la pupille, par FITZ-GÉRALD et LABORDE *(Suite)*.

TRAVAUX ORIGINAUX

Diagnostic du daltonisme par la méthode dite des laines colorées.

Par le docteur de KEERSMAECKER (de Bruxelles).

Dès 1837, nous voyons les laines colorées mises à profit pour la recherche du daltonisme; à cette époque, l'illustre physicien Seebeck se servit d'écheveaux de laines de couleur lorsqu'il fit l'examen du sens chromatique des écoliers de Berlin. Le procédé consistait à faire assortir, au milieu d'un grand nombre de laines colorées les nuances d'un même type; il déterminait entre quelles couleurs, différentes pour un œil normal, les viciés trouvent de la ressemblance.

A la suite d'épreuves nombreuses, il était parvenu à distinguer deux espèces de daltoniens : ceux qui sont aveugles pour le *rouge* et le *vert;* ceux qui sont aveugles pour le *jaune* et le *bleu*.

En outre, il nota des variétés, des transitions de plus ou moins, c'est-à-dire les degrés allant de la dyschromatopsie faible à l'achromatopsie, pour chaque espèce de viciation du sens des couleurs.

Comme on voit, les expériences de Seebeck étaient méthodiques, il suivait la voie du déterminisme scientifique pour reconnaître un phénomène physiologique où la subjectivité des sensations empêche d'employer les procédés d'expérimentation objective.

Le Dr Holmgren eut l'idée de fixer d'avance les conditions de

Digitized by Google

l'expérience, en s'inspirant d'une théorie physiologique qui se trouve vivement attaquée par les spécialistes actuellement les plus compétents en cette matière. Le professeur D'Upsal modifia l'expérience primitive du physicien Seebeck en introduisant dans l'ordonnance des épreuves les conceptions purement théoriques du système Young-Helmholtz, expliquant le sens physiologique des couleurs.

C'est ainsi qu'il vint à établir une distinction entre ceux qui sont aveugles pour le *rouge* et ceux qui sont aveugles pour le *vert*. En effet, nous n'avons jamais rencontré d'aveugle pour le *vert* qui ne fût en même temps aveugle pour le *rouge*, et réciproquement. MM. Stilling, Dor et Pflüger, au Congrès de Milan, ont déclaré qu'ils n'avaient jamais observé un cas qui justifiât la distinction établie par Holmgren et défendue encore aujourd'hui par Donders (d'Utrecht).

C'est ainsi qu'Holmgren désigne sous le nom de daltonisme, la confusion de couleur qui n'implique nullement la cécité chromatique ou la dyschromatopsie; les couleurs qu'il indique comme telles ne sont pas à proprement parler des couleurs de confusion. (V. *De la cécité des couleurs*. F. Holmgren, trad. franç. p. 30, 31 et suiv.)

Enfin, MM. Stilling, Dor, Pflüger et moi-même, au dernier Congrès ophthalmologique, nous avons fait observer tout ce que la méthode de Holmgren présente de defectueux au point de vue pratique, et combien sont embarrassantes pour l'expert les complications des diverses épreuves, en apparence si simples, prescrites par l'auteur.

Sans doute, les laines conviennent en général, pour rechercher par voie de comparaison les erreurs que commet un daltonien; mais il est faux de préjuger ces erreurs en s'inspirant d'idées purement théoriques, il est illogique de choisir préalablement les teintes en vue d'un but à atteindre, et de déterminer comment, d'après telle ou telle hypothèse, tout daltonien *doit voir* le rouge, le vert, le bleu, etc., etc.

Pourquoi ne pas rechercher comment il les voit réellement ?

Le Dr Stilling a suivi une tout autre voie. Il a relevé les confusions commises par un très grand nombre de daltoniens, soumis à l'épreuve des laines colorées, ces dernières n'étant nullement composées d'après un ordre adopté d'avance, mais présentant une grande variété de nuances, toutes sortes de gris légèrement mêlés de couleurs spectrales ou complètement dépourvues de celles-ci.

Expérimentant alors, et reprenant la question là où l'illustre

Digitized by Google

Seebeck l'avait laissée, il dressa des tableaux représentant sous chaque nuance des couleurs spectrales, les teintes que les sujets viciés y avaient rapportées, sans s'inquiéter, dans cette recherche empirique, des interprétations à donner aux anomalies du sens chromatique que l'épreuve lui révélait. Après coup, il constata que les couleurs de confusion, telles que de nombreux résultats les déterminaient, se trouvaient en rapport avec les idées que l'on peut s'en faire si l'on accepte la théorie de Hering, et voyant alors les faits vérifier l'hypothèse, le Dr Stilling se crut autorisé à compléter, au moyen des données spéciales de la théorie, les renseignements de détail que l'expérimentation, quelque soigneuse qu'elle fût, n'avait pu lui fournir.

Telle est l'origine des tableaux pseudo-isochromatiques. Evidemment ces tableaux ont une valeur autrement scientifique que le diagramme coloré de M. Holmgren. Or, comparez-les et voyez les différences fondamentales dans les deux façons de comprendre les couleurs de confusion...

Cependant, le Dr Stilling lui-même, a dû se servir d'une théorie, celle de M. Hering, pour achever la représentation des confusions faites par les daltoniens, au sujet de certaines nuances faiblement marquées. Un choix d'écheveaux aussi grand qu'il soit ne contient pas nécessairement toutes les teintes de confusion, attendu qu'on ne peut les préconcevoir lorsqu'on se met en dehors de toute préoccupation de système.

Voici comment j'ai pu éviter les inductions auxquelles mon savant confrère de Strasbourg a dû recourir, pour compléter le détail de ses tableaux.

Je me suis adressé à plusieurs daltoniens intelligents et tout disposés à m'éclairer en toute sincérité au sujet de l'anomalie de leur sens visuel. Je leur ai soumis des figures géométriques, peintes à l'aquarelle et présentant une grande variété de nuances dans les couleurs spectrales. Je les ai priés de reproduire la coloration aussi exactement qu'ils le pouvaient, et leur ai confié successivement à chacun d'eux la boîte de couleurs pour composer les mélanges. Après avoir vu témoigner fidèlement, par un acte spontané et réfléchi, de toutes les particularités de leur sens chromatique, j'ai relevé les résultats positifs et confrontant ces derniers avec ceux fournis par l'expérimentation du Dr Stilling, j'ai composé un choix de laines que je recommande pour l'examen général du personnel des chemins de fer et de la marine.

La méthode est d'une exécution facile, à la portée de ceux même qui sont complètement étrangers à la spécialité.

Laissant de côté les théories qui ont cours pour expliquer le

Digitized by Google

sens des couleurs, je n'ai tenu compte que des faits, en déterminant soigneusement les circonstances sous lesquelles ils ont été constatés. J'ai institué un grand nombre d'expériences comparatives au moyen d'autres méthodes d'analyse, et je puis assurer que la méthode des laines colorées, telle que je propose de la pratiquer, est sûre, autant que peut l'être dans l'espèce, une méthode d'examen subjectif.

Le choix contient deux couleurs (1), en plus les teintes de confusion sous lesquelles ces couleurs apparaissent aux daltoniens de différents degrés. Ces deux couleurs, le *vert* et le *rouge*, sont représentées avec une grande variété de nuances, correspondant, les unes aux gradations du spectre, les autres aux mélanges du rouge et du bleu, du violet, à divers degrés de saturation (2). Ces dernières nuances donnent des teintes de confusion typiques qui renseignent sur les plus faibles degrés de dyschromatopsie pour le rouge et le vert.

On invite l'examiné à classer les laines qui lui sont présentées sous un bon éclairage, celui d'une fenêtre faisant face à l'examiné. Il n'est pas nécessaire de lui indiquer le triage qu'on désire qu'il assortisse à son goût, les verts, les rouges, ou même les teintes de confusion, peu importe. S'il est vicié, il ne manquera pas de commettre des erreurs caractéristiques. S'il ne l'est pas, les nuances sont choisies de façon à ce que l'hésitation soit impossible et que le triage s'indique tout naturellement.

Voilà toute la méthode. Une seule épreuve faite aussi lestement que possible, facile à exécuter, plus facile encore à contrôler, et, de plus, donnant des résultats sûrs touchant le degré de la dyscromatopsie. Les couleurs de confusion, classées dans un livret d'échantillons de laines collés sur carton en trois rangées, indiquent le premier, le deuxième et le troisième degré, ce dernier, avec retrécissement du spectre.

(1) Il ne s'agit que de la recherche du daltonisme pour le rouge et le vert chez les agents des voies ferrées.

(2) J'avais communiqué à plusieurs confrères, entre autres à M. le docteur Stilling, les modifications que je comptais introduire dans la méthode des laines, lorsque je pris connaissance de la communication faite par M. Donders au récent Congrès de Cambridge. Tout en tenant aux idées théoriques de Young-Helmoltz, M. Donders recommande le triage d'une série d'échantillons de laine bleue et violette, à divers degrés de saturation. Au moyen de l'expérimentation directe, j'avais observé, coup sur coup, que nulle confusion n'est plus fréquente que celle des nuances pâles de violet avec certains gris, précisément chez ceux qui, à force d'attention et d'exercice, échappent aux confusions caractéristiques du rouge et du vert.

Digitized by Google

Il est évident que, les couleurs de confusion une fois définies, on pourra simplifier encore beaucoup les épreuves; les complications d'une méthode indiqueront toujours que les données fondamentales sont vagues et sujettes à des causes d'erreurs inconnues.

Je me sers d'une méthode plus expéditive encore que celle décrite plus haut. Un morceau de canevas de 75 centimètres de diamètre, est monté dans un cadre en bois. Au centre du canevas se trouve brodé en laine zéphire *(points de clous)*, un petit cercle blanc de 25 millimètres de diamètre; autour de ce cercle, des bandes concentriques, toutes de même largeur (25 mill.). La première bande en allant du centre à la périphérie est brodée en laine violette n° 8 de mes tables (n° 11. Tafel Stilling-Cassel), la deuxième bande est brodée en laine de confusion (1er degré) de cette couleur, la troisième bande en laine de confusion deuxième degré.

Immédiatement en dehors de ces trois bandes, se trouve une bande en laine *rouge carotte* (n° 4 de mes tables), puis une bande de confusion de cette couleur 1er degré, puis une autre bande en laine *verte-olive* (n° 5 de mes tables), enfin une bande en laine *brune foncée,* marquant au 3e degré le rétrécissement du spectre.

S'il s'agit d'examiner un agent de la voie, un mécanicien ou tout autre homme de métier, on les prie de prendre au compas la largeur de la bande qu'ils voient autour du petit cercle blanc du centre.

Pour le daltonien comme pour le clairvoyant il y a là *une bande,* seulement la largeur en diffère pour l'un ou l'autre des sujets examinés.

Un daltonien comprend sous l'angle du compas une plus ou moins grande quantité de bandes qu'il trouve identiques, et indique en même temps le degré de sa dyschromatopsie, en s'arrêtant à tel ou tel degré de confusion.

Les trois bandes qui inscrivent immédiatement le cercle blanc, révèlent les degrés faibles de daltonisme.

Les trois autres, que le daltonien type confond en une seule bande, marquent les degrés plus avancés de viciation du sens chromatique. Autour du dernier cercle se trouve un fond de laine *bleue*, où s'arrêtent les daltoniens les plus forts pour le rouge et le vert.

Un canevas disposé d'après les mêmes principes, sert au diagnostic de la xantho-cyanotyphlie.

Digitized by Google

Contribution à l'étude clinique des maladies du nerf optique de cause intra-crânienne

par le Dr Ed. Meyer.

L'analyse des troubles visuels qui résultent d'une affection du nerf optique, révèle à l'examinateur, tantôt la présence d'un affaiblissement de la vision centrale (vision directe), tantôt des anomalies dans l'étendue du champ visuel (vision indirecte), ou enfin l'un et l'autre.

Il n'est pas rare qu'un malade se plaigne d'un amoindrissement de sa force visuelle et, cependant, nous constatons en l'examinant qu'il possède l'acuité moyenne que les oculistes ont l'habitude d'appeler normale (il lit les optotypes de Snellen, n° VI à 6 mètres de distance). Gardons-nous bien de l'accuser de simulation sans autres preuves, car ses plaintes peuvent être parfaitement justifiées. Ces faits peuvent s'expliquer de différentes manières.

D'abord, le malade peut avoir joui antérieurement d'une acuité visuelle plus grande que la moyenne, ce qui n'est pas rare chez les jeunes gens et surtout chez les habitants de la campagne.

Ensuite, il faut tenir compte de l'influence de l'éclairage : si nous examinons un malade à un fort éclairage, il peut lire couramment le n° VI, à 6 mètres de distance (Vision $\frac{6}{VI} = 1$), tandis qu'il ne lira plus que les n°s IX ($V = \frac{6}{IX} = \frac{2}{3}$) ou XII (Vision $\frac{6}{XII} = \frac{1}{2}$) lorsque le jour commence à baisser ou que nous plaçons devant son œil un verre légèrement fumé qui devant notre œil normal ne diminue nullement l'acuité de la vision. — C'est que les yeux atteints d'une affection même légère du nerf optique sont souvent bien plus sensibles au degré d'intensité de l'éclairage que les yeux sains. Cette sensibilité est même parfois le premier symptôme de la maladie, et comme tel ne doit pas être négligé dans l'examen fonctionnel.

Troisièmement, il peut exister une acuité visuelle normale pour les caractères imprimés en noir sur du papier blanc, tandis que l'examen à l'aide de papiers coloriés révèle une diminution notable de la force de perception pour l'une ou l'autre des cou-

Digitized by Google

leurs employées (scotome chromatique central). Or, la vision ne s'exerce pas seulement sur le noir et le blanc, et un malade qui se trouve dans la situation indiquée, doit nécessairement s'apercevoir du voile projeté sur tous les objets de couleur qui nous entourent en bien plus grand nombre que les objets seulement noir et blanc. Disons ici, tout de suite, dans l'intérêt du pronostic, que dans les cas d'affection progressive, le scotome chromatique central ne tarde pas à se manifester également pour le blanc.

Enfin, des défectuosités du champ visuel sont parfois tellement rapprochées de l'endroit de la vision directe sur lequel elles peuvent même empiéter (comme dans certains cas d'hémianopie), que les malades ne voient qu'une partie de l'objet fixé et peuvent cependant lire comme un œil normal les caractères des optotypes, à l'aide de légers mouvements de leur axe optique.

Abstraction faite des cas que nous venons d'analyser, l'examen fonctionnel constate ordinairement une *diminution de l'acuité visuelle* dont le degré peut varier d'un léger obscurcissement jusqu'à la perte complète du pouvoir de distinction. Chose importante à noter, il existe une influence très grande de l'éclairage sur la vision. Tandis que l'œil normal conserve sa force visuelle moyenne, au milieu de variations aussi notables de l'éclairage comme celles qui se produisent depuis le lever du soleil jusqu'au crépuscule, les malades, atteints d'affections du nerf optique, subissent une diminution appréciable de leur force visuelle, quand l'intensité du jour diminue d'un degré si peu prononcé que l'œil normal en perçoit à peine la différence dans l'emploi de ses yeux. Bien plus rarement, les malades de cette espèce accusent une amélioration de leur vision au moment où le jour commence à baisser. On peut, dans ces cas, produire le même phénomène en pleine lumière si on place devant leurs yeux des verres fumés.

Il faut encore rappeler ici qu'il n'existe aucune proportion, même approximative, entre l'état de la vision et la gravité des lésions anatomiques reconnues à l'aide de l'ophthalmoscope. Ainsi, on observe les altérations les plus prononcées du nerf optique et de la rétine avoisinante dans des cas où la vision est à peu près normale (voyez observation V). Cependant les malades de cette catégorie accusent presque toujours des obscurcissements

Digitized by Google

passagers de leur vision qui se renouvellent sous l'influence de causes identiques. D'autres fois, la vision centrale est déjà altérée au plus haut degré à un moment de la maladie où nous constatons à peine une légère décoloration de la papille (voy. obs. III). Enfin, l'état de la vision peut s'aggraver et s'améliorer dans le courant de la maladie sans que l'examen ophthalmoscopique le plus attentif puisse constater des variations sensibles dans le fond de l'œil (voy. obs. I).

Le *champ visuel* mérite la plus grande attention dans les affections qui nous occupent. Pour la région qui entoure le point de fixation, il suffit de placer à 30 centimètres de distance devant l'œil, une feuille de papier blanc au centre duquel on a tracé préalablement une petite croix à l'encre. La tête du malade doit être immobile et l'œil que l'on examine dirigé invariablement sur la petite croix, tandis que l'autre est tenu fermé. On promène alors un crayon sur le papier dans toutes les directions, en partant de la petite croix comme d'un centre, et on note les points où le malade ne distingue plus le trait, ainsi que ceux où il ne voit plus le crayon. Il est facile de dessiner ainsi très complètement le champ visuel jusqu'à peu près 30 degrés du point de fixation. Pour l'exploration de la périphérie, il faut se servir d'un périmètre (1) et, en tout cas, pratiquer cet examen, non-seulement au jour ordinaire, mais encore à la lumière artificielle qui nous permet, par ses variations, de déterminer l'influence de l'éclairage sur la vision indirecte.

Après avoir étudié de la façon indiquée le champ visuel pour la couleur blanche, il est indispensable de le faire également pour le vert, le rouge et le bleu, soit en se servant de crayons de couleur ou en plaçant dans le curseur du périmètre un carton ainsi colorié. On ne saurait assez insister sur l'importance de cet examen parce qu'il aide puissamment au diagnostic, parfois aussi à la localisation exacte de la maladie ou de son origine et contribue toujours à préciser le pronostic de chaque cas.

Il peut arriver, surtout au début des maladies, que nous trouvions le champ visuel intact dans ses limites et dans sa continuité. Plus souvent, il est atteint d'un rétrécissement partiel ou

(1) Voyez la description du Périmètre et son emploi dans mon *Traité pratique des maladies des yeux*, 2e édition, 1880, p. 25.

Digitized by Google

général. Le rétrécissement général peut être parfaitement concentrique ou plus ou moins irrégulier. Le rétrécissement partiel envahit bientôt une portion très petite du champ visuel (à peine le quart), tantôt il en atteint toute une moitié (hémianopie) et même au-delà. Enfin, on trouve des défectuosités circonscrites (scotomes) dans la continuité du champ visuel, et ces scotomes sont situés aussi bien dans la région centrale (obs. I) que vers la périphérie.

Quant aux troubles dans *la faculté de distinguer les couleurs (dyschromatopsie acquise)*, et qui s'accusent en général d'abord pour le vert et pour le rouge et finalement pour le bleu, il importe de les noter parce que l'expérience a prouvé qu'il existe souvent un certain degré de corrélation entre ce symptôme et la réduction progressive de l'acuité visuelle; en ce sens que la diminution de l'intensité et de l'étendue de la perception chromatique précède, aussi bien au centre qu'à la périphérie du champ visuel, l'amoindrissement ou la perte de l'acuité visuelle au même endroit. Pour en citer un exemple, il nous est arrivé de trouver un champ visuel absolument normal pour le blanc, mais nettement hémianopique pour les couleurs; nous n'avons pas hésité à prédire que le champ visuel prendrait ultérieurement la même forme, prévision qui s'est en effet réalisée. De même, lorsque le voisinage des scotomes présente déjà l'insensibilité pour les couleurs on peut être sûr que l'amblyopie s'étendra aussi sur ces régions. Parmi les observations publiées plus loin, on trouvera deux exemples qui démontrent cette altération successive du champ visuel (voy. obs. I et obs. IV) et l'importance de ces faits pour le pronostic. Lorsque la maladie s'améliore, le retour de la perception chromatique prédède souvent le rétablissement de la vision. Nous donnerons plus loin de plus amples détails sur la relation presque constante entre quelques anomalies du champ visuel (scotomes, hémianopie) et des lésions d'une nature et d'un siége déterminés.

Après l'examen fonctionnel, c'est celui de *l'état de la papille du nerf optique* et de la rétine voisine qui décide surtout de la nature et de l'importance de la maladie. L'ophthalmoscope montre dans les cas les plus légers de névrite optique, un certain degré d'hypérémie et d'œdème qui, parfois, n'atteignent qu'une partie de la papille. Tantôt, celle-ci tout entière est envahie, présen-

Digitized by Google

tant alors une coloration rouge, grisâtre ou violacée qui se répand sur toutes les parties altérées. La papille est alors tuméfiée, ses bords escarpés dépassent le niveau de la rétine qui l'entoure; elle a perdu sa transparence, l'artère centrale est amincie et à peine visible, les veines sont larges, flexueuses, foncées, souvent en partie cachées par le tissu œdémateux de la papille qui porte fréquemment la trace d'ecchymoses (névrite optique, engorgement de la papille, papille étranglée, (obs. II, œil droit).

D'autres fois, on aperçoit sur la papille des plaques jaunâtres qui s'étendent dans la rétine; ou la papille tout entière est envahie, mais elle paraît moins gonflée, moins rouge que dans la variété précédemment décrite. Par contre, le tissu est plus opaque et de coloration grisâtre. L'infiltration dépasse les bords de la papille, se propage plus ou moins loin dans la rétine et se termine par des contours striés qui rayonnent jusqu'à la limite des tissus envahis. Les artères sont amincies et quelquefois à peine visibles, les veines distendues, élargies et flexueuses; ces vaisseaux sont voilés ou disparaissent derrière les opacités signalées (névro—rétinite, voy. obs. V).

Dans une troisième forme bien plus rare, le gonflement inflammatoire est restreint sur la circonférence de la papille et la région voisine de la rétine. Le centre de la papille a son niveau normal, mais paraît plus coloré; tout autour, on voit le tissu soulevé sous forme d'un anneau grisâtre.

Enfin, l'ophthalmoscope peut révéler l'existence d'un processus atrophique, caractérisé d'abord par la décoloration du tissu de la papille optique, qu'il faut attribuer à l'oblitération des nombreux capillaires (vaisseaux propres de la papille) qui donnent, à l'état normal, une teinte rose à la surface du nerf optique (voy. obs. II et III, œil gauche). Cette décoloration est parfois limitée à la moitié temporale de la papille (obs. IV, œil droit) ou celle-ci tout entière pâlit et prend un aspect blanc qui se rapproche d'autant plus de l'apparence tendineuse que l'atrophie des éléments nerveux fait des progrès. Les vaisseaux centraux peuvent conserver longtemps leur volume à peu près normal, lorsque cette atrophie est de cause centrale et que l'artère n'a pas subi de compression avant d'atteindre le nerf. Dans tous ces cas d'atrophie les bords de la papille se dessinent très nettement, avec des contours précis; parfois, le diamètre de la papille paraît

Digitized by Google

diminué et sa surface est au-dessous du niveau de la rétine qui l'entoure. Après une longue durée de l'atrophie, on peut aussi rencontrer des échancrures curvilignes du bord papillaire, produites par une rétraction irrégulière de la gaine externe du nerf optique.

L'aspect ophthalmoscopique est tout autre, lorsque l'atrophie survient à la suite d'une névrite. La papille commence alors par s'affaisser, l'infiltration et les plaques grisâtres disparaissent, pour faire place à une coloration blanche; le nerf pâlit, les vaisseaux diminuent de calibre. Mais les grosses veines restent longtemps tortueuses, leurs contours sont voilés, les bords de la papille mal limités et irréguliers. Ce n'est qu'après des années que la papille prend l'aspect tendineux qu'elle présente dans les cas d'atrophie primitive.

Pour terminer la symptômatologie locale, il nous reste à signaler l'état de *l'ouverture pupillaire de l'iris* comme un de ces signes auxquels on attachait autrefois une très grande importance. Il est vrai que dans un certain nombre de cas, l'affaiblissement de la vision s'accompagne de dilatation de la pupille, cependant, ce phénomène n'est pas constant, et si l'atrophie même complète, avec cécité absolue, n'existe que dans un œil, sa pupille se contracte lorsque la rétine de l'autre reçoit une impression lumineuse. Même en cas de cécité absolue de date récente, l'action réflexe sur l'iris n'est pas toujours abolie quand on provoque les mouvements de convergence ou les efforts d'accommodation qui, à l'état normal, sont accompagnés de contractions papillaires.

(A suivre.)

Obs. I. — **Neuro-Rétinite Syphilitique.**

Recueillie par Virgile Caudron et Debierre, chefs de clinique.

Georges K..., homme de peine, âgé de soixante-deux ans, se présente à la clinique du docteur Meyer, le 3 novembre 1880, se plaignant d'un affaiblissement considérable de la vue. Cet homme fait remonter le début de son affection oculaire à sept mois.

Il raconte que son apparition a été précédée de maux de tête, de tintements d'oreilles, d'étourdissements, et d'une raideur des membres inférieurs qui lui rend la marche très difficile et amène une fatigue très prompte.

Digitized by Google

Il se rappelle avoir eu il y a quatre ans, une affection de la peau caractérisée par l'apparition de plaques rouges disséminées sur toute la surface du corps. Le cuir chevelu est devenu le siége des mêmes boutons. Une poussée identique s'est faite dans la gorge et le nez. Il prétend n'avoir remarqué aucune lésion du côté de l'appareil génital.

Aujourd'hui M. le docteur Meyer constate, au milieu des stigmates cicatriciels qui parsèment les piliers du voile du palais et la paroi intérieure du pharynx, la présence d'ulcérations de date récente.

Elles sont à bords escarpés et à fond grisâtre, quelques-unes siègent à la voûte palatine, d'autres sur les piliers antérieurs et la base de la luette.

L'état général du sujet n'offre pas d'autres particularités intéressantes. Les forces sont en rapport avec l'âge; l'intelligence et la mémoire sont conservées. Les urines ont été examinées et ne présentent rien d'anormal.

L'examen des yeux révèle des désordres graves dans les fonctions et dans l'état anatomique de ces organes.

La force visuelle de l'œil droit est réduite à 1/10 de la force visuelle normale, celle de l'œil gauche à 1/6.

La mensuration du champ visuel, faite à l'aide du périmètre du docteur Meyer, permet de constater pour l'œil droit l'intégrité de la vision périphérique pour la couleur blanche; pour les couleurs bleue et rouge deux scotomes très étendus entourant le point de fixation sauf en haut et en bas où leurs extrémités ne se touchent pas.

La perception de la couleur verte n'existe qu'au point de fixation (voy. fig. 1).

A l'œil gauche, l'étendue du champ visuel, normale pour le blanc, le bleu et le rouge, est notablement rétrécie pour le vert.

A la partie externe, nous trouvons un large scotome pour le blanc, le bleu et le vert. Cette lacune s'étend depuis 8° en dehors du centre de fixation jusqu'à 18° environ du côté nasal, 15° au-dessus du point de fixation et 10° au dessous dans le sens vertical.

Pour le rouge, le scotome occupe le point de fixation et l'enveloppe dans un rayon circulaire de 15° (voy. fig. 2).

M. Meyer appelle notre attention sur la disposition des scotomes pour les couleurs. On peut prévoir dès à présent l'apparition prochaine de lacunes pour le blanc là où elles existent pour les autres couleurs.

L'examen ophthalmoscopique permet de constater dans les deux yeux un degré très accusé d'hyperhémie et d'œdème des papilles optiques caractérisé par la dilatation des veines, l'amincissement des artères et le gonflement du tissu nerveux dans lequel les vaisseaux paraissent enfouis. Les bords des papilles optiques

Digitized by Google

sont frangés, mal limités, de coloration violacée. L'altération commence à gagner les parties voisines de la rétine.

Ces symptômes, les renseignements fournis par le malade, permettent daffirmer que nous sommes en présence d'une neuro-rétinite d'origine syphilitique.

Aucun traitement n'est intervenu jusqu'aujourd'hui pour enrayer la marche de la maladie. La thérapeutique doit être dirigée contre l'affection spécifique, cause première des lésions existantes.

M. le docteur Meyer conseille une cure méthodique de frictions avec l'onguent napolitain, mais, les conditions dans lesquelles vit le malade, ne lui permettent pas de s'y soumettre.

Elle est remplacée par le sirop de Gibert ; un vésicatoire est appliqué à la nuque, les ulcérations buccales sont touchées chaque jour avec une solution de sublimé.

Du 3 au 18 novembre, le mal subit un temps d'arrêt, et nous constatons même une légère amélioration de la vue. La force visuelle atteint 1/4 de la normale dans les deux yeux.

Le 15 novembre, l'œil droit éprouve une rechute grave. Le malade, ne voit plus de cet œil, les mouvements de la main qu'à 1m 50 et seulement avec la partie externe de la rétine.

La force visuelle de l'œil gauche atteint 1/3 de la force normale.

Un nouvel examen du champ visuel pour l'œil droit révèle la présence d'un scotome pour le blanc là où il existait auparavant pour les autres couleurs. La perception du vert fait défaut (voy. fig. 3). Le champ. visuel est resté normal à la périphérie.

A l'ophthalmoscope, on trouve que l'œdème péripapillaire a rapidement augmenté. Les contours de la papille ont complètement disparu, c'est à grand peine si l'on peut distinguer le point d'émergence des vaisseaux.

La même aggravation se produit dans l'œil gauche le 23 novembre. Le malade ne compte plus les doigts qu'à 0m 75, avec fixation excentrique en dehors. Un scotome pour le blanc et les couleurs voile le point de fixation et s'étend dans un rayon de 15° en tous sens (voy. fig. 4).

Le 3 décembre, tandis que l'état de l'œil droit s'est encore aggravé, l'œil gauche présente une amélioration notable tant dans les fonctions que dans l'état anatomique.

En effet, la force visuelle de l'œil gauche est remontée à 1/4 de la normale.

Le scotome central a diminué d'étendue. Pour la couleur blanche, il laisse libre le point de fixation et n'existe plus qu'à la partie inférieure. Il s'étend depuis 15° au-dessous jusqu'à 5° au-dessus de la ligne horizontale (voy. fig. 5).

Pour le *bleu*, même scotome que pour le blanc, quoique plus

Digitized by Google

étendu en haut et entourant le point de fixation dans un rayon de 2°.

Pour le *rouge*, scotome central s'étendant jusqu'à 15° en haut et en dedans, et jusqu'à 20° en bas et en dedans.

Le *vert* n'est perçu qu'au centre et en large plaque.

Pour l'œil droit, l'abaissement de la force visuelle est considérable. Le malade compte les doigts à 1m 50 avec fixation excentrique et ne distingue plus les couleurs qu'en feuilles sur une large surface; de là, impossibilité d'employer le périmètre.

L'examen ophthalmoscopique des deux yeux explique l'altération dans les fonctions.

Tandis qu'à gauche, nous trouvons les symptômes ordinaires d'une névrite optique ne dépassant guère les abords de la papille, à droite, le point d'émergence du nerf et la rétine ont disparu sous un exsudat grisâtre. Les contours de la papille, les vaisseaux, tout s'est effacé; il faut aller jusqu'à la périphérie pour trouver les limites mal définies de cet œdème et distinguer les vaisseaux.

Nous nous trouvons en présence d'un état pathologique inquiétant, et l'étiologie du mal peut seule atténuer la gravité du pronostic. Une double neuro-rétinite, chez un malade en puissance de diathèse syphilitique méconnue et contre laquelle n'a été dirigé aucun traitement.

Les symptômes cérébraux sont peu accusés. Ils se réduisent à une céphalée aujourd'hui disparue, à quelques tintements d'oreilles et à la raideur des membres inférieurs. (*Forme céphalalgique de M. le Professeur* FOURNIER.)

Les accidents oculaires datent de 7 mois :

Torpides au début, ils ont précipité leur marche tout d'un coup et dans les deux yeux à la fois.

L'ophthalmoscope nous laisse constater les signes pathognomoniques d'une neuro-rétinite double.

Le malade revient à la clinique le 21 décembre.

L'examen fonctionnel des yeux, fait avec un éclairage moyen nous fait constater que de l'œil droit, avec lequel il ne pouvait plus compter les doigts qu'à 2 mètres avec fixation excentrique, il peut distinguer maintenant sans fixation excentrique le n° LX des échelles de Snellen à 6 mètres, c'est-à-dire que la force visuelle est remontée de 1/30e à 1/10e de la force visuelle normale.

De l'œil gauche, il voit le n° XVIII de Snellen à la même distance, c'est-à-dire il possède une vision égale à 1/3 de la force visuelle normale. A l'examen périmétrique, nous trouvons que l'œil droit a récupéré les limites physiologiques du champ visuel pour la couleur blanche et les autres couleurs, sauf à la partie supérieure où il n'atteint que 25°.

Mais, pour les couleurs verte et rouge, nous trouvons un scotome entourant circulairement dans un rayon de 10° le point central de fixation (voy. fig. 6.

Digitized by Google

Pour l'œil gauche, les limites du champ visuel sont toujours normales pour le blanc et toutes les couleurs.

Le scotome n'existe plus que comme une petite tache du côté temporal, en dehors du point de fixation, s'étendant pour le blanc de 10 à 15° dans le sens horizontal et ne dépassant la ligne verticale au-dessus et au-dessous que de 5° (voy. fig. 7).

Le même scotome existe pour les autres couleurs, s'étendant un peu plus du côté temporal, de 5 à 15° pour le vert, mais ayant toujours les mêmes hauteurs.

A l'examen ophthalmoscopique, on trouve des deux côtés une amélioration notable des signes précédemment observés de la névrite optique en rapport avec l'amélioration fonctionnelle.

Cette amélioration considérable fait espérer le rétablissement du malade s'il continue assez longtemps le traitement dirigé contre la cause spécifique qui a occasionné l'affection des yeux. Dans la direction de ce traitement il ne faudrait pas oublier que de toutes les affections profondes de l'œil aucune ne prédispose plus davantage aux récidives que celles de cause syphilitique. Il en résulte la nécessité de continuer la médication appropriée pendant assez longtemps même après la disparition de tous les symptômes.

Obs. II. — **Névrite optique (papile étranglée) avec cécité presque complète; guérison rapide**

Recueillie par Virgile Caudron, chef de clinique.

Mlle O. (Caroline), 16 ans.

Cette jeune fille est amenée à la clinique par sa belle-mère, le 21 novembre 1880. Elle raconte s'être aperçue, il y a sept mois, que la vue de son œil gauche baissait rapidement. Un mois plus tard elle était presque nulle. La force visuelle de l'œil droit avait commencé à diminuer depuis trois semaines, pour arriver à zéro il y a deux jours.

Cette enfant, née en Alsace, a vécu depuis en Amérique, puis en France, où elle habite aujourd'hui. Son père est robuste et bien portant. Sa mère est morte en Amérique d'une inflammation du péritoine dont nous n'avons pu connaître la cause. Des cinq enfants du premier lit, trois sont bien portants, deux sont morts, l'un peu après sa naissance, l'autre en bas-âge. Le père, remarié a eu deux autres enfants d'apparence saine et robuste.

La jeune malade n'accuse, autant que ses souvenirs le lui permettent, aucune affection grave antérieure. Elle était bien portante, intelligente et d'humeur enjouée, jusqu'il y a environ dix mois. Elle a commencé à se plaindre vers cette époque de maux de tête passagers. Un peu plus tard, la belle-mère a constaté l'apparition d'une grosseur à développement lent ayant son siége du côté droit du nez.

Digitized by Google

Pendant cette période, c'est-à-dire depuis le mois de février dernier, l'enfant a perdu peu à peu de son intelligence et de son activité. Son caractère est devenu irritable. Elle reste pendant de longues heures assoupie et muette, manifestant son mécontentement si quelque intervention extérieure la tire de cette somnolence. La vie végétative paraît prédominer chez elle et son appétit est exagéré. Les nuits sont bonnes, son sommeil est régulier et non troublé par des cauchemars. L'enfant est peu développée pour son âge, les membres sont grêles, la poitrine étroite, aplatie latéralement. La tête a été depuis l'enfance et est encore aujourd'hui couverte de plaques d'impetigo. Les ganglions sont engorgés et forment un chapelet caractéristique de la scrofulose.

Rien dans les antécédents ne permet d'indiquer la syphilis. La menstruation n'est pas établie. La percussisn et l'auscultation ne nous révèlent rien d'anormal, sauf un abaissement de la pointe du cœur, qui bat dans le sixième espace intercostal. La malformation du thorax paraît en être la cause. Les digestions sont régulières, l'appétit exagéré. Les urines ont été examinées avec un résultat négatif. Les forces n'ont pas diminué.

La vie intellectuelle seule paraît avoir souffert.

L'examen fonctionnel des yeux, pratiqué le 21 novembre, donne les résultats suivants :

O D : Distingue la flamme d'une lampe dans la partie centrale du champ visuel seulement.

O G : Aucune perception visuelle. A l'ophthalmoscope, M. le docteur Meyer, constate dans l'œil gauche un léger degré d'atrophie papillaire : à droite, une névrite optique (papille étranglée caractérisée par la plus grande proéminence et l'œdème de la papille, l'aspect flexueux et foncé des veines).

La tumeur de la région nasale droite, présente les caractères suivants :

Elle s'étend de la tête du sourcil droit à l'union de l'os malaire avec l'apophyse montante du maxillaire supérieur; son relief est d'environ un centimètre et demi à la partie centrale, un peu moindre aux deux extrémités. Elle n'est pas mobile et paraît former corps avec l'apophyse montante du maxillaire supérieur et les os propres du nez. Sa consistance est osseuse, sauf au centre où l'on a sous le doigt une sensation d'empâtement. A la hauteur de l'os unguis en pressant de dehors en dedans, on provoque une légère crépitation. Pas de douleurs même à la pression; aucun symptôme inflammatoire. Pas d'écoulement nasal, mais la respiration est un peu gênée. Rien dans la voûte palatine, ni dans l'arrière cavité des fosses nasales.

En résumé, les symptômes généraux ont été et sont encore aujourd'hui très accusés chez notre malade.

La perte de la vue survenue dans les deux yeux a seule attiré

Digitized by Google

l'attention des parents, et c'est à un spécialiste qu'ils viennent demander leur première consultation. La céphalalgie, une certaine torpeur cérébrale, l'affaiblissement de la mémoire, le changement de caractère, se traduisant par l'indifférence habituelle et parfois une irritabilité excessive : tels sont les symptômes généraux. Les symptômes locaux en dehors de l'état des yeux, se réduisent à l'apparition de la tumeur développée sur les os du nez, tumeur développée chez une enfant scrofuleuse et présentant les caractères propres aux exostoses strumeuses. Cette manifestation extérieure de la diathèse scrofuleuse survenue en même temps que les symptômes cérébraux et la maladie des yeux permet d'expliquer les phénomènes morbides oculaires par une poussée de tumeurs analogues siégeant à la base du crâne, ou tout au moins par la présence d'exsudats méningitiques dans la même région.

L'évolution de plusieurs gommes ou exsudats intra-crâniens est nécessaire pour justifier l'état ophthalmoscopique des deux yeux. Nous avons en effet dans l'œil gauche une atrophie de la papille du nerf optique antérieure de plusieurs mois à l'étranglement du nerf qui existe au fond de l'œil droit. Cette atrophie, dont le caractère ne permet pas de croire à l'existence antérieure d'une névrite optique de ce côté, s'expliquerait par la présence d'une cause morbide ayant produit de la compression sur le parcours du nerf optique en avant de la région du chiasma, tandis qu'un autre foyer morbide de date plus récente, serait venu entraver la circulation de l'œil droit.

Cet état est grave, cependant on peut, surtout si nous sommes en présence d'exsudats méningitiques, espérer obtenir, tout au moins pour l'œil droit, quelque efficacité du traitement suivant, prescrit par M. le docteur Meyer ; soir et matin, aux repas, une cuillerée à bouche de la potion suivante :

Iodure de potassium.	6 grammes.
Eau.	150 —

avec adjonction, par chaque cuillerée à bouche, d'nne goutte de teinture d'iode. Sinapismes promenés sur les cuisses et les jambes deux fois par semaine; application de mouches de Milan derrière les oreilles. Comme traitement local, des frictions sont faites matin et soir sur le front, la tempe et la tumeur avec une pommade iodurée à 1/10. Ce traitement est suivi jusqu'au 6 décembre, où la malade revient à la clinique : nous ne constatons aucune amélioration dans l'état fonctionnel des yeux et le fond de l'œil du côté droit présente toujours le même aspect à l'examen ophthalmoscopique. M. Meyer prescrit alors l'application, au côté droit, d'une ventouse Heurteloup. Cette opération est faite le soir même et on retire à l'enfant deux cylindres de

Digitized by Google

sang (50 grammes). La malade reste deux jours dans l'obscurité complète et le troisième jour dans une demi obscurité.

Elle revient nous voir le quatrième jour, c'est-à-dire le 10 décembre, et nous constatons l'état suivant :

La perception lumineuse du côté gauche est toujours nulle, mais de l'œil droit, avec lequel la malade distinguait à peine auparavant la clarté d'une lampe, elle voit le numéro LX des échelles de Snellen, à 6 mètres de distance, c'est-à-dire possède une force visuelle égale au 1/10 de la force visuelle normale. La mensuration du champ visuel peut être faite au compimètre et nous trouvons pour la couleur blanche : une étendue de 45° au-dessous et 25° au-dessus du point central de fixation dans la ligne verticale ; 25° du côté temporal et 35° du côté nasal, dans la ligne horizontale (voy. fig. 8).

Pour la couleur bleue, les limites sont les suivantes : en bas 25°, en haut 15°; du côté temporal 15°; du côté nasal 20°. Pour la couleur rouge, en bas 20°; en haut 15°; du côté temporal 15°; du côté nasal 25°. — Pour la couleur verte, en bas 15°; en haut 10°; du côté temporal 10° du côté nasal 18°. Aucun scotome.

M. Meyer appelle notre attention sur cette extension des limites de la perception des couleurs et nous fait remarquer que cette disposition rend probable l'amélioration progressive de la vision et la récupération du champ visuel.

A l'examen ophthalmoscopique nous trouvons une amélioration considérable des symptômes présentés précédemment par l'œil droit : l'œdème a presque complètement disparu; la papille optique s'est affaissée et a repris son niveau habituel. Les contours seuls sont encore légèrement flous et peu distincts. Les veines ont diminué de volume et sont moins tortueuses. Les artères ont repris leur calibre normal.

L'œil gauche présente toujours à l'ophthalmoscope les mêmes lésions de l'atrophie papillaire.

Une nouvelle application de ventouse Heurteloup est faite du côté droit à la malade, le 15 décembre. Deux cylindres de sang (50 grammes) sont encore retirés. Cette opération est suivie, comme précédemment, d'un séjour de trois jours dans l'obscurité. Le 19, la malade vient à la clinique. De l'œil droit, elle voit le numéro XVIII de Snellen à 6 mètres, c'est-à-dire a une force visuelle égale à 1/3 de la force visuelle normale.

Le champ visuel pris à nouveau permet de constater que la vision périphérique, pour le blanc et les autres couleurs, a repris ses limites physiologiques. A l'ophthalmoscope, toute trace de névrite optique a complètement disparu. Les bords de la papille ont repris leurs contours nettement accusés. Les vaisseaux ont leur calibre normal et ne présentent plus aucune sinuosité. Le traitement général est toujours continué

Digitized by Google

Le 21 décembre, la malade voit le numéro XII de Snellen, à 6 mètres, c'est-à-dire possède 1/2 de la force visuelle normale.

En présence d'une amélioration aussi considérable et survenue à aussi bref délai, il nous paraît plus rationnel d'expliquer les symptômes ophthalmoscopiques par la présence d'exsudats méningitiques. En effet, une exostose strumeuse n'eut pu rétrograder dans un laps de temps aussi court. Le résultat obtenu ne suffit pas à infirmer le pronostic défavorable porté d'abord, mais il en atténue la portée, en nous éclairant jusqu'à un certain point sur les lésions anatomiques qui ont pu produire l'affection oculaire.

SOCIÉTÉS SAVANTES

Académie des sciences.

Séance du 13 décembre 1880. — Présidence de M. Edm. Becquerel.

Physiologie. — Sur les variations de la sensibilité lumineuse, suivant l'étendue des parties rétiniennes excitées. Note de M. Auc. Charpentier, présentée par M. Vulpian.

Suivant ma méthode habituelle, dit l'auteur, j'ai déterminé, pour des surfaces d'étendue variable, quel était le minimum d'éclairement, c'est-à-dire la plus petite lumière par unité de surface nécessaire pour *provoquer* une sensation lumineuse. J'ai découpé plusieurs diaphragmes susceptibles d'être placés sur l'écran antérieur de mon appareil graduateur et de dessiner des surfaces éclairées de forme carrée et de côtés très variables, depuis $0^{mm},7$ jusqu'à 12^{mm}; cela correspondait, dans les conditions de l'expérience, à des images rétiniennes ayant depuis $0^{mm},061$ jusqu'à $1^{mm},056$ de diamètre. Or, tant que le diamètre de l'objet a été supérieur à 2^{mm} (image rétinienne de $0^{mm},176$), il a fallu, pour provoquer une sensation lumineuse, le même éclairement dans tous les cas, c'est à-dire pour sept surfaces différentes considérées; mais, au-dessous de cette étendue, j'ai constamment trouvé, pour six surfaces différentes, que l'éclairement nécessaire devait être *d'autant plus fort que la surface lumineuse était moindre*, tellement que le produit de l'un par l'autre était à peu près constant.

» Ce fait remarquable m'avait conduit à penser qu'il devait y avoir là un territoire particulier dans la rétine, territoire auquel il faudrait, pour être mis en excitation, *une quantité de lumière déterminée et indépendante de l'étendue suivant laquelle elle se disséminerait*, en d'autres termes, voici une étendue de dix-sept à dix-huit centièmes de millimètre dont les éléments constituants seraient solidaires les uns des autres et où il se ferait de l'un à l'autre de ces éléments une communication, une dissémination du mouvement lumineux excitateur, c'est-à-dire quelque chose de comparable à l'*induction lumineuse* étudiée par M. Plateau.

Digitized by Google

» Chose curieuse, ce territoire correspondrait exactement, et par sa position et par ses dimensions, à la *fovea centralis*, cette petite partie de la tache jaune que l'on appelle assez improprement *point* de fixation; ce prétendu point a, en effet, un diamètre de dix-huit à vingt centièmes de millimètre environ : c'est le lieu où s'opère la vision directe.

» Mais ce territoire est-il unique dans la rétine, ou bien, au contraire, peut-on constater les mêmes faits sur tous les points de cette membrane? J'ai répété ces expériences dans plusieurs directions de la vision indirecte, et j'ai retrouvé, là encore, ces deux phénomènes si distincts : 1° éclairement minimum indépendant de la surface, ou sensibilité élémentaire constante, pour toutes les images rétiniennes au-dessus de dix-sept à dix-huit centièmes de millimètre de diamètre; 2° éclairement minimum *proportionnel à la surface*, ou sensibilité élémentaire inverse du nombre d'éléments excités, pour toutes les images rétiniennes au-dessous des dimensions précédentes.

» Faut-il donc croire à la réalité physiologique de cette apparente division de la rétine en sortes de territoires distincts, de *fovea centralis* ou *excentralis*, qui devraient embrasser chacune au moins deux milles cônes ou bâtonnets? En tout cas, l'anatomie ne les a pas encore signalés, et peut-être faut-il chercher ailleurs une explication des faits si frappants qui précèdent.

Après avoir déterminé, dans des conditions diverses, l'éclairement minimum que doit avoir une surface lumineuse pour provoquer une sensation de lumière dans l'œil, j'ai voulu faire la même étude, non plus sur des surfaces d'éclairement uniforme, mais en prenant comme objet des points lumineux séparés les uns des autres par des intervalles obscurs. J'ai découvert, dans le cours de ces recherches, un fait remarquable, qui m'a amené à la distinction d'un nouveau mode de sensibilité, que je propose de nommer *sensibilité visuelle*.

L'œil est placé dans une chambre complètement obscure, vis-à-vis du verre dépoli qui forme la paroi antérieure de mon appareil à graduer la lumière (décrit dans des notes antérieures). Ce verre dépoli constitue une surface que l'on peut éclairer uniformément et à des degrés divers à partir de zéro. Dans l'expérience actuelle, ce verre dépoli est recouvert en totalité d'un écran en papier noir dans lequel on a seulement percé vis-à-vis de l'œil trois ou quatre petits trous. Pour prendre un exemple : dans un cas ces petits trous étaient au nombre de quatre, formant les quatre coins d'un carré de $0^m,001$ de côté ; ces trous avaient un diamètre de 2 dixièmes de millimètre; l'œil était à une distance de $0^m,20$; ma myopie était exactement corrigée, du reste mon œil n'est pas astigmate, de sorte que je voyais *très nettement et sans la moindre irradiation* les quatre points en question quand on les rendait lumineux.

Or, si l'on règle l'éclairement de ces points de manière à augmenter graduellement leur intensité lumineuse à partir de zéro, il arrive que pour un certain éclairement minimum on éprouve une sensation de lumière plus ou moins diffuse. *A ce moment on n'a aucune notion de l'existence des quatre points*. Ce n'est qu'en augmentant *notablement* l'éclairement de ces

Digitized by Google

derniers qu'on arrive à résoudre en ses éléments la nébulosité primitive et à distinguer les points les uns des autres. Il faut depuis deux ou trois fois jusqu'à dix-huit ou vingt fois plus de lumière pour distinguer les points que pour avoir la sensation lumineuse primitive. C'est là, comme on voit, un rapport très variable ; mais voici de quelle condition dépend cette variabilité.

Après avoir fait l'expérience une première fois avec l'œil dans ses conditions ordinaires d'activité, c'est-à-dire adapté à la lumière du jour, on la renouvelle après avoir maintenu l'œil dans l'obscurité pendant cinq minutes ou davantage ; on constate alors : 1° qu'il faut beaucoup moins de lumière qu'auparavant pour provoquer la sensation lumineuse primitive ; 2° mais *qu'il faut toujours la même quantité de lumière* que dans la première expérience pour distinguer les uns des autres les points lumineux. Le rapport de cette seconde quantité à la première se trouve donc augmenté. On voit ainsi qu'il varie suivant l'état d'adaptation de l'œil à la lumière.

J'ai donné précédemment au premier mode de sensibilité, au plus simple, le nom de *sensibilité lumineuse ;* le second pourrait être appelé *sensibilité visuelle*. Il correspond à la fonction que l'on nomme *acuité visuelle*, par laquelle on a la notion de la forme des objets ; seulement il s'exprime différemment : l'acuité visuelle s'exprime par le plus petit angle sous lequel on puisse reconnaître comme distincts deux points lumineux ; la sensibilité visuelle s'exprimera par la plus petite quantité de lumière qui devra éclairer ces deux points pour les rendre distincts l'un de l'autre.

La sensibilité visuelle et la sensibilité lumineuse pouvant varier isolément correspondent à deux fonctions distinctes. De plus, la sensibilité visuelle exigeant pour entrer en jeu plus de lumière que la sensibilité lumineuse, correspond évidemment à une fonction plus complexe ; c'est là un fait analogue à celui que j'ai démontré précédemment pour la production des sensations de couleur.

Ces expériences, répétées à plusieurs reprises soit sur mes yeux, soit sur des yeux emmétropes ou des yeux myopes exactement corrigés et non astigmates, ont donné constamment les résultats ci-dessus exprimés.

J'ai dû me demander, une fois ces points établis, si la sensibilité visuelle exigeait pour sa production plus de lumière que la sensibilité chromatique, ce qui était facile à étudier en éclairant les points avec des lumières colorées. Or, j'ai pu établir sous ce rapport deux ordres de faits :

1° Si les points sont éclairés par une couleur simple, saturée, la couleur est perçue avant que les points soient distingués, ou plutôt elle est perçue avec moins de lumière ;

2° Si au contraire la couleur est complexe, mélangée de blanc, le fait inverse peut se produire, et c'est ce qui a lieu, notamment avec la plupart des verres colorés que l'on trouve dans le commerce.

Le premier fait est capital ; il nous montre que l'on doit distinguer dans l'appareil visuel plusieurs modes de sensibilité qui sont, par ordre de complexité : la sensibilité lumineuse, réaction la plus simple de l'appareil visuel ; la sensibilité chromatique, par laquelle nous percevons les cou-

Digitized by Google

leurs ; la sensibilité visuelle, grâce à laquelle nous distinguons les formes.

En d'autres termes, la première action de la lumière pénétrant dans l'œil à dose très minime est de produire dans tous les cas une sensation lumineuse diffuse, non différenciée soit comme couleur, soit comme forme ; pour une dose un peu plus forte, on a, s'il y a lieu, la notion de couleur ; et ce n'est que par une élaboration encore plus complète, nécessitant encore plus de lumière, que l'on peut résoudre en ses éléments divers l'objet lumineux présenté à l'œil.

PHYSIOLOGIE ET THÉRAPEUTIQUE EXPÉRIMENTALES

Recherches sur le mode d'action physiologique des principales substances médicamenteuses qui agissent sur la pupille (1).

Par MM. Fritz Gérald et Laborde. *(Suite.)*

§ II. — Section du grand sympathique, le moteur oculaire commun restant intact.

Expérience III. — *Injection sous-cutanée de chlorydrate de morphine à la suite de la section du filet cervical du grand sympathique. — Effet moytique appréciable.*

23 Juin 1880. Lapin albinos très vigoureux, sur lequel a été sectionné, il y a un certain temps, le filet cervical gauche du grand sympathique. Avant l'injection : Pupille gauche, 6 millim. Pupille droite, 12 millim. 1/2.

3 h. 37. Injection dans le dos de la même solution de morphine de 1 1/2 cc. = 0,0125 de sel.

3 h. 50. Pupille gauche, 5 millim. Pupille droite, 1 centim. ; très mobile.

4 h. 35. Pupille gauche, 5 millim. Pupille droite, 1 centim. fixée.

5 h. 30. Même état.

Il s'est produit, en ce cas, un effet myotique appréciable des deux côtés, mais notablement moins marqué du côté de l'énervation sympathique.

Le fait suivant fournit un résultat identique, exactement dans les mêmes conditions de dose :

Expérience IV. — *Injection sous-cutanée de chlorhydrate de morphine après section du filet cervical du grand sympathique. Effet myotique appréciable.*

29 juin 1880. Lapin albinos très fort, sur lequel on a fait la section du filet cervical du grand sympathique, à droite. Avant l'injection : Pupille gauche, 12 milim. 1/2. Pupille droite, 6 millim.

(1) Voir le n° 4.

Digitized by Google

1 h. 45. Injection sous la peau du dos de 2 cc. de la solution de chlorhydrate de morphine ; 1 centigr. de sel.

2 h. 15. Pupille gauche, 1 centim. Pupille droite, 6 millim.

2 h. 50. Rien de changé. 6 h. Rien de changé.

L'effet myotique du côté énervé a été très net et très marqué dans l'expérience suivante :

Expérience V. — *Injection sous-cutanée de chlorhydrate de morphine après section du sympathique. Effet myotique marqué.*

21 juin 1880. Lapin albinos très vigoureux. Filet cervical du grand sympathique coupé à droite. Avant l'injection : Pupille gauche, 12 mil. 1/2. Pupille droite, 7 millim. 1/2.

3 h. 45. Injection de la même solution de morphine dans le dos : 2 cc. 0,01 centigr. de sel. Aucune modification des pupilles à rapporter à l'opération elle-même.

4 h. 15. Pupille gauche, 1 centim. Pupille droite rétrécie jusqu'à 4 mill. ; il y a exophthalmie du côté de la section du grand sympathique, c'est-à-dire du côté droit.

5 h. 45. Même état. Le lendemain, pupilles revenues à l'état antérieur.

En ne tirant des expériences qui précèdent que les conséquences qui y sont implicitement contenues, et c'est tout ce que nous voulons faire pour le moment, il en résulte que l'influence constrictive de la morphine sur l'iris s'exerce bien par l'intermédiaire du moteur oculaire commun, puisque le myosis ne se produit plus quand le nerf est supprimé, le grand sympathique étant conservé ; tandis qu'il se produit dans le cas de conservation du moteur oculaire commun, le grand sympathique étant supprimé.

Cela étant démontré et admis, cette action ne peut évidemment résulter que d'un effet d'*excitation fonctionnelle* sur le conducteur nerveux en question ou sur le centre de son origine.

C'est la conclusion à laquelle est également arrivé M. le professeur Picard de (Lyon). Mais M. Picard ajoute que les phénomènes observés s'expliqueraient tout aussi bien en admettant que le nerf moteur commun n'a pas été modifié, tandis que l'action du sympathique aurait été affaiblie par la morphine.

Or, nous ferons remarquer, et c'est ce qui résulte clairement de nos expériences, qu'après la section du sympathique, le myosis qui résulte de cette section est encore *sensiblement augmenté* par l'intervention de la morphine, ce qui prouve que l'action exercée sur le nerf constricteur suffit bien pour rendre compte du phénomène observé.

II. — Ésérine. — Salicylate d'ésérine.

Nous avons pu nous servir, pour ces essais, d'un nouveau sel d'ésérine, le salicylate, d'une magnifique cristallisation, très actif et très soluble, obtenu par M. Duquesnel. Un centimètre cube de la solution que nous avons employée représente 5 milligrammes de sel.

Digitized by Google

§ III. — Dans le cas de section de la 3e paire, soit seule, soit combinée avec la section de la branche ophthalmique.

Injection hypodermique combinée avec l'instillation.

Dans les faits qui suivent, après avoir observé d'abord les effets de l'injection hypodermique, ceux-ci étant constamment négatifs, nous avons provoqué les effets de l'instillation directe.

Expérience VI. — *Injection hypodermique de salicylate d'ésérine après section de la 3e paire. Effets négatifs.*

Instillation directe. Effet myotique des deux côtés.— 30 juin 1880. Lapin albinos de moyenne taille sur lequel a été sectionnée la 3e paire du côté gauche. Avant l'injection : Pupille gauche, 1 centimètre, fixée. Pupille droite, 7 millimètres et demi, mobile.

1 h. 55. Injection sous la peau du dos de 1/2 centimètre cube de la solution d'ésérine = 2 1/2 milligr.

2 h. 9. Diarrhée abondante, tremblement.

2 h. 30. Pupilles dans le même état.

4 h. 7. Instillation dans chaque œil de 2 gouttes de la solution d'ésérine.

4 h. 17. Chaque pupille réduite à 5 millimètres.

4 h. 55. Pupilles commençant à se dilater.

Expérience VII. — *Injection hypodermique de salycilate d'ésérine après section de la 3e paire. Effets négatifs.*

Instillation directe. Myosis double. 29 juin 1880. Lapin albinos, 3e paire gauche coupée (voir l'expérience du 21 juin). Avant l'injection : Pupille gauche 1 centimètre, fixée. Pupille droite, 7 millimètres et demi, mobile.

1 h. 27. Injection dans le dos de 1/2 centimètre cube de la solution d'ésérine = 0 g. 0025 de sel.

1 h. 45. Diarrhée abondante.

2 h. 30. Chaque œil reste comme avant l'injection ; la pupille droite est peut-être un peu plus dilatée.

2 h. 40. La diarrhée continue. Pupille gauche, 1 centimètre fixée. Pupille droite, 7 millimètres et demi.

3 heures. Pupilles dans le même état ; la diarrhée cesse.

3 h. 20. Même état.

5 h. 38. Instillation de 1 goutte de la même solution dans chaque œil.

5 h. 47. Pupille droite, 5 millimètres. Pupille gauche, 7 millimètres et demi.

6 h. 3. Pupille droite, 5 millimètres. Pupille gauche, 6 millimètres.

La limite maximum de la contraction de l'iris est, on le voit, moindre pour le côté où a été sectionnée la troisième paire que pour le côté sain, et la production du phénomène est aussi un peu en retard de ce côté, mais cette production n'en est pas moins réelle. — *(Tribune médicale.)*

(A suivre.)

Le Propriétaire-Gérant, Dr Armaignac.

Bordeaux. — Imprimerie Nouvelle A. Bellier, 16, rue Cabirol.

Digitized by Google

REVUE CLINIQUE

D'OCULISTIQUE

DU SUD-OUEST

SOMMAIRE. **Travaux originaux.** — Du traitement des granulations conjonctivales par l'alcool et le sous-acétate de plomb. – Un accident salutaire. – Commencement d'atrophie de la papille d'origine centrale et probablement consécutive à une embolie; amélioration. — Affaiblissement considérable de la vue consécutif à des troubles cérébraux de nature diverse et sans lésions ophthalmoscopiques bien notables, par le Dr Dubois de Lavigerie. — Névro-rétinite intense; retour de la vision normale malgré la persistance de lésions ophthalmoscopiques très notables, par V. Caudron. — **Physiologie et thérapeutique expérimentales.** — Recherches sur le mode d'action physiologique des principales substances médicamenteuses qui agissent sur la papille, par Fitz Gérald et Laborde (*Suite*). — **Varia** : Une recette de Galien à propos des mydriatiques. – Délire survenant pendant l'occlusion des yeux et dans l'obscurité. – La trichine et la trichinose. — **Congrès international de Médecine**, Londres, Août 1881.

TRAVAUX ORIGINAUX

Du traitement des granulations conjonctivales par l'alcool et le sous-acétate de plomb

par le docteur H. Armaignac (1)

Si l'on parcourt les ouvrages d'ophthalmologie ou même les traités de pathologie, on est vraiment étonné du nombre considérable de moyens tour à tour préconisés, puis relégués dans l'oubli, qui ont été employés pour guérir les granulations conjonctivales. Cette affection étant aujourd'hui une maladie parfaitement déterminée et toujours identique, le même remède qui a été bon à une époque n'aurait pas dû perdre ses propriétés curatives s'il avait toujours été employé pour des cas analogues. Malheureusement on a confondu pendant longtemps les *vraies* granulations avec les *fausses* granulations, et, bien que le diagnostic différentiel paraisse pour certains auteurs parfaitement facile à établir, il faut avouer cependant qu'il est des cas où la confusion n'est pas impossible.

(1) Nous pensions mettre à cette place la fin de *l'Introduction à l'étude des affections du nerf optique d'origine intra-crânienne*, dont notre savant collaborateur, M. le docteur Meyer a publié la première partie dans le précédent numéro de la *Revue Clinique d'oculistique*, mais au moment de composer le journal, le manuscrit a été égaré; l'auteur n'en ayant pas gardé la copie et ne pouvant la refaire immédiatement, nous avons dû en ajourner la publication jusqu'au numéro suivant.

Digitized by Google

Le siège des granulations près du bord libre du tarse de la paupière supérieure bien que plus fréquent dans cette région qu'ailleurs, ne constitue point un caractère infaillible et, pour mon compte, j'ai vu de vraies granulations non-seulement dans les culs-de-sac supérieur ou inférieur, mais encore sur la conjonctive oculaire; certains auteurs parlent même de granulations qui se seraient développées sur la cornée. Je n'ai jamais observé une localisation si insolite, mais, il y a deux ans, j'ai donné des soins à un jeune Américain qui présentait des granulations parfaitement caractérisées sur toute l'étendue de la conjonctive.

Tout autour de la cornée et disposée avec une régularité mathématique sur le limbe cornéo-conjonctival, on voyait une couronne de granulations placées à égale distance les unes des autres et séparées chacune de sa voisine par un vaisseau capillaire se divisant en deux branches comme un Y.

Cette disposition si singulière persista assez longtemps et je pus la montrer à plusieurs reprises aux diverses personnes qui fréquentaient ma clinique.

Je crois que le siège des granulations et, par suite, la texture différente du champ d'implantation, imprime à ces dernières une physionomie particulière et leur donne aussi une gravité plus ou moins grande à cause des altérations secondaires, pannus, ulcères, abcès de la cornée, etc., qu'elles peuvent produire. On comprend en effet que les granulations qui sont placées sur le tarse de la paupière supérieure et qui frottent incessamment la cornée à chaque mouvement de la paupière, doivent être moins facilement tolérées que celles qui siègent dans les culs-de-sac supérieur ou inférieur. Ces dernières peuvent passer inaperçues du malade et ne causer absolument aucune gêne tant qu'elles restent localisées à leur siège primitif.

Je ne veux point ici discuter les diverses méthodes de traitement des granulations ni conseiller un remède à l'exclusion des autres, car pour traiter ce sujet à fond, il me faudrait entrer dans des développements qui m'entraineraient trop loin. Je crois même que l'emploi d'une méthode exclusive doit être limité à des cas bien rares et subordonné surtout au siège, à la période d'état de la granulation et à l'intégrité plus ou moins complète de la cornée. L'abrasion des culs-de-sac conjonctivaux

Digitized by Google

préconisés par M. Galezovski, le racclage de la muqueuse, l'ouverture avec une aiguille de chaque production granuleuse, les scarifications, les cautérisations avec le nitrate d'argent ou le sulfate de cuivre, les lavages avec le sous-acétate de plomb ou l'alcool, les collyres au tannin, tout cela peut être employé avec avantage dans des cas déterminés, soit simultanément, soit consécutivement, mais le traitement sur lequel je désire appeler aujourd'hui l'attention, c'est le traitement par l'alcool et le sous-acétate de plomb, qui m'a donné depuis trois ans des résultats inespérés là où les autres moyens avaient échoué.

Il serait fastidieux pour les lecteurs de la *Revue* de trouver ici une série d'observations de granulations, aussi je me bornerai à relater le fait suivant, qui peut servir de type tant au point de vue du *modus faciendi* que de la promptitude du résultat et de la rapidité de la guérison.

Obs. — M. X..., 44 ans, demeurant à Talence, est affecté depuis 30 mois de granulations conjonctivales. Les deux cornées sont rugueuses, rouges, très vascularisées et présentent au plus haut degré ce que l'on appelait autrefois le pannus sarcomateux. Du côté gauche, il y a eu un petit abcès central qui s'est ouvert et l'ulcération est actuellement en voie de réparation. Du côté droit, il y a aussi un abcès central en voie de formation. Toute la conjonctive oculaire est rouge foncé ; les paupières sont dures, épaisses, renversées en dehors, et lorsque le malade ferme les yeux, on aperçoit une bande de la conjonctive palpébrale inférieure large de 4 millim. Les yeux sont larmoyants et les paupières collées ensemble le matin par une sécrétion muco-purulente desséchée.

Le malade se plaint de violentes douleurs qui ont leur siège dans l'œil et dans l'orbite. La vue est abolie complètement; le malade ne peut se conduire et distingue seulement la clarté de l'obscurité. Il me raconte qu'il est en traitement depuis le commencement de sa maladie et qu'il a déjà fait un grand nombre de médications. Il a été cautérisé pendant longtemps avec le crayon de sulfate de cuivre et a subi trois fois l'abrasion conjonctivale (péritomie) sans le moindre résultat.

Aujourd'hui, 17 décembre 1878, le malade entre à ma clinique et pour commencer le traitement, je prescris des lotions émollientes chaudes sur les yeux pendant deux ou trois heures par

Digitized by Google

jour, un cataplasme de poudre de racine de guimauve pour la nuit, et je lave les paupières avec un pinceau imbibé d'alcool à 45°, en ayant soin d'enlever immédiatement l'excès de médicament au moyen d'un simple lavage à l'eau froide.

18 décembre. — L'abcès de la cornée droite s'est ouvert à la partie centrale et a laissé une perforation de cette membrane large comme une tête d'épingle. Les douleurs se sont un peu calmées; je fais instiller dans cet œil une goutte de collyre d'atropine toutes les 2 heures et je panse l'œil gauche comme hier. Lotions chaudes et cataplasmes des deux côtés.

19 décembre. — Les yeux sont moins rouges, les paupières plus souples, la perforation est en voie de cicatrisation, il n'y a pas de prolapsus de l'iris. Atropine, lotions, cataplasmes, pansement à l'alcool de l'œil gauche seulement.

22 décembre. — Même traitement des deux côtés, atropine à droite.

24 décembre. — La perte de substance de la cornée est complètement réparée.

La conjonctive bulbaire est rose, les vaisseaux moins volumineux; les paupières beaucoup plus souples et moins épaisses peuvent se fermer complètement sans qu'il se produise d'ectropion. Même pansement des deux côtés. Atropine à droite deux fois par jour.

28 décembre. — Amélioration sensible. Le malade distingue les doigts. Suppression des collyres. Pansement à l'alcool des deux côtés.

6 janvier 1880. — Depuis le 28 décembre, le malade a été pansé par son fils et a continué les lotions chaudes et les cataplasmes. Aujourd'hui, la vue s'est encore améliorée du côté gauche, la sclérotique est d'un blanc rosé et la cornée présente quelques points transparents entre les vaisseaux devenus plus fins et moins nombreux. Même traitement.

10 février. — Le traitement a été fait tous les jours très exactement. Les lotions alcooliques ont été remplacées de temps en temps par des lotions de sous-acétate de plomb. La cornée s'éclaircit de plus en plus et la vue devient chaque jour meilleure. Le malade se conduit seul et peut déjà se livrer à quelques occupations.

Digitized by Google

10 mars. — Le malade ayant fait avant-hier une promenade assez longue et ayant marché contre le vent, l'œil droit est devenu très rouge et douloureux. La cornée est trouble comme le premier jour du traitement et la conjonctive très vascularisée. Pansements alternatifs avec le sous-acétate de plomb et l'alcool.

10 avril. — Il y a une très grande amélioration. L'œil droit est revenu dans le même état que l'œil gauche. Les paupières sont presque saines et les cornées s'éclaircissent beaucoup surtout à la périphérie. La vue devient meilleure chaque jour.

Je cesse les lotions et je prescris de simples ablutions d'eau froide et des insufflations de calomel matin et soir. Je touche de temps en temps les paupières avec l'alcool et le sous-acétate de plomb.

10 mai. — L'amélioration a continué et suit une marche régulière. Si ce n'était des taies centrales qu'ont laissées les abcès de la cornée, la vision serait très bonne car les vaisseaux ont à peu près disparu de la cornée et cette membrane est devenue transparente dans toute sa périphérie

L'instillation d'un collyre d'atropine en permettant au malade d'utiliser la partie saine de sa cornée augmente considérablement l'acuité visuelle.

Les paupières sont très souples et la muqueuse ne présente plus aucune granulation. Il n'y a pas de déformation des tarses, l'ectropion a disparu depuis longtemps et le malade peut à peine croire à une si grande amélioration après deux ans de cécité et de souffrances.

Un accident salutaire.

Le 8 décembre dernier, on amena dans mon cabinet un jeune garçon âgé de treize ans qui avait eu l'œil droit blessé par un éclat de verre huit jours auparavant. Cet enfant avait eu à sa naissance une ophthalmie purulente, qui avait entraîné la phthisie de l'œil gauche et une perforation de la cornée droite suivie d'un large leucome central adhérent. Une petite partie du bord pupillaire supérieur étant restée libre, l'enfant avait conservé suffisamment de vue pour apprendre à lire et il déchiffrait assez bien les gros caractères en penchant fortement la tête en avant et en mettant le livre en haut vers le front. Malgré

Digitized by Google

cela, son champ visuel était considérablement réduit et il avait assez de difficultés pour se conduire.

La mère me raconta que son fils étant passé près d'une bouteille que d'autres enfants s'amusaient à briser à coups de pierres, un fragment de verre lui avait atteint l'œil et occasionné subitement une cécité complète. Pendant huit jours, le malade resta, pour ainsi dire, sans soins et lorsqu'on me l'amena, je constatai l'existence d'une plaie de 5 millimètres de longueur en forme de croissant, et située à la partie marginale interne de la cornée. Le lambeau cornéen formé par l'incision était soulevé, ramolli et à demi-sphacélé. Une large portion d'iris formant un champignon gros comme un pois aplati sortait par la plaie et rendait les mouvements palpébraux très douloureux. Il y avait peu de réaction locale, mais toute vision avait disparu.

Le lendemain, je réséquai d'un coup de ciseaux le prolapsus irien et je trouvai les lèvres de la plaie solidement unies avec la partie d'iris qui était interposée Il n'y eut aucun écoulement de sang, ni d'humeur aqueuse et la vision devint très notablement meilleure; l'enfant pouvait compter les doigts à 20 centimètres. Cette amélioration subite n'avait, toutefois, rien d'extraordinaire ; elle était due à la disparition du champignon d'iris qui cachait auparavant la partie libre de la pupille.

En examinant avec soin le fragment d'iris et de cornée que je venais de resequer, je trouvai que ces deux membranes étaient solidement soudées entre elles et l'adhérence paraissait dater de très longtemps, probablement de l'époque de l'ophthalmie purulente Je ne prescrivis ni bandeau, ni repos au lit; je me bornai à faire rester le malade dans la chambre et à lui faire instiller tous les jours quelques gouttes de collyre à l'atropine dans l'œil. Il ne survint aucune réaction inflammatoire et quinze jours après l'accident, le malade était complètement guéri.

Actuellement, il a une pupille artificielle large de 2 millimètres, située à la partie supéro-interne de la cornée et traversée à sa partie inférieure par une petite bride d'iris adhérente à la partie centrale de la cornée, et qui s'oppose à une plus grande dilatation de l'orifice pupillaire. La vision est bien meilleure qu'avant l'accident, le champ visuel est très notablement élargi en bas et en dedans ; l'enfant lit le n° 1.50 des Echelles de Snellen à 8 centimètres de distance. Il possède une myopie égale à 6 dioptries.

Grâce à un petit dépôt blanchâtre situé sur la cristalloïde au pôle antérieur du cristallin, on peut constater facilement que la lentille est restée à sa place et que la *chambre postérieure* est très large à cause de l'adhérence de l'iris à la cornée. Cette disposition permettra, si l'on veut, de sectionner facilement la bride qui retient l'iris et même de faire en bas une iridectomie.

Digitized by Google

Obs. **III. — Commencement d'atrophie de la papille d'origine centrale et probablement consécutive à une embolie; amélioration** (1).

Recueillie par le Docteur Duboys de Lavigerie.

Mme L..., 61 ans, garde-malade, se présente à la clinique le 15 novembre 1880.

La malade raconte qu'elle a toujours joui d'une bonne santé, mais qu'elle a eu des pertes considérables à l'âge de la ménopause.

Le 12 octobre, étant chez ses enfants, elle a eu un étourdissement sans perte de connaissance. Le soir, en revenant chez elle, dans l'omnibus, elle a été prise d'un second étourdissement, toujours sans perte de connaissance. Deux jours après, le jeudi soir, étant au théâtre, tout d'un coup au milieu du spectacle, elle a été frappée de cécité subite, sans qu'aucun malaise fit pressentir cet accident. Transportée dans les couloirs du théâtre, sa vue est revenue peu à peu de l'œil droit, mais est resté dans le même état pour l'œil gauche.

L'examen fonctionnel pratiqué le 15 novembre 1880, c'est-à-dire un mois environ après l'accident, donne les résultats suivants :

L'œil droit, après correction de son hypermétropie qui est égale à 6 dioptries, voit le numéro XVIII des échelles de Snellen à 6 mètres, c'est-à-dire que la force visuelle de cet œil est égale à un tiers de la force visuelle normale.

L'œil gauche, ne compte plus les doigts qu'à 0,50 centimètres.

Le champ visuel de l'œil droit est normal pour le blanc et pour les couleurs.

La malade ne distingue ni le vert ni le rouge avec l'œil gauche, et le champ visuel pour le blanc et le bleu présentent les défectuosités suivantes *(Voy. fig. 9)* :

1° Pour le blanc et le bleu un rétrécissement à la région temporale s'étendant jusqu'à 15° du point de fixation ; 2° un scotome pour le bleu et le blanc, mais plus étendu pour cette dernière couleur. Extérieurement l'aspect de l'œil est normal, et ses mouvements sont parfaitement conservés.

A l'ophthalmoscope les vaisseaux rétiniens de l'œil droit forment de légers crochets, mais la papille n'est pas excavée. On perçoit des pulsations artérielles très évidentes.

L'œil gauche à l'ophtalmoscope présente seulement une légère décoloration de la papille.

(1) Voir le n° 5.

Digitized by Google

Les urines sont normales. La percussion et l'auscultation ne révèlent rien du côté du cœur et des autres organes.

Les maux de tête et les étourdissements qui ont précédé l'affection des yeux, font supposer une cause centrale probablement de nature embolique.

Le pronostic est grave, pour l'œil gauche dont la vision centrale est presque entièrement abolie depuis plus d'un mois et dont la papille du nerf optique montre déjà des symptômes évidents d'atrophie. Le mauvais état du champ visuel d'où les couleurs verte et rouge ont disparu, confirme encore cette opinion.

On institue comme traitement des injections sous-cutanées de strychnine à la tempe à doses croissantes depuis 4 gouttes jusqu'à 10 gouttes d'une solution au 1/100.

Ces injections ne donnant aucun résultat on ordonne à la malade un nouveau traitement, consistant en une mixture pour frictionner le front et la tempe, ainsi composée :

Baume de vie de Hoffmann.....	10 grammes
Essence de lavande....	10 gouttes

et des pilules d'aloès de 0, 10 centigr. à prendre tous les soirs avant de se coucher.

Sous l'influence de ce traitement la malade, qui comptait les doigts à 0 m. 50 avec l'œil gauche, les a comptés à 1 m., puis à 2 m., puis à 2 m. 50, puis enfin depuis le 23 décembre elle les compte à 2 m., sans aucun changement depuis. Le champ visuel est resté stationnaire.

La vision de l'œil droit est restée sans changement.

Obs. **IV. — Affaiblissement considérable de la vue consécutif à des troubles cérébraux de nature diverse et sans lésions ophthalmoscopiques bien notables.**

Recueillie par le docteur Duboys de Lavigerie.

M. H. B... se présente à la clinique de M. le docteur Meyer le 24 novembre 1880 se plaignant d'avoir déjà depuis un certain temps, un affaiblissement considérable de la vue, qui va toujours en augmentant.

On pratique l'examen fonctionnel le jour de son entrée à la clinique et l'on trouve qu'avec l'œil droit le malade ne compte plus les doigts qu'à un mètre, c'est-à-dire possède une force visuelle à peu près égale à 1/60 de la force visuelle normale.

Avec l'œil gauche le malade lit à la distance de 6 mètres le

Digitized by Google

numéro XXXVI des échelles de Snellen, c'est-à-dire possède une force visuelle égale à 1/6 de la force visuelle normale.

Pour l'œil droit, le champ visuel *(Voy. fig. 10)* pour le blanc a ses limites normales jusqu'à 25° degrés, sauf un rétrécissement en haut. Le champ visuel pour le bleu a une étendue normale mais présente un scotome central presque circulaire ayant 15° environ de diamètre. Pour le rouge et le vert le champ visuel est réduit à une faible portion dans la région temporale. La défectuosité dans ces couleurs a envahi toute la région nasale et s'étend au-delà du point de fixation jusqu'à 5° environ.

Pour l'œil gauche le champ visuel pour le blanc et les couleurs présente aussi un rétrécissement en haut jusqu'à 30°, mais il est normal pour le reste *(fig. 11)*.

Aucun symptôme extérieur ; les mouvements des yeux sont normaux. A l'ophthalmoscope, M. Meyer constate à l'œil droit une forte hypermétropie qui n'a pu être déterminée avec les verres au moment de l'examen fonctionnel ; la flexuosité des veines rétiniennes et la décoloration de la moitié temporale de la papille.

Pour l'œil gauche, un léger œdème de la papille, et dans la moitié supérieure de la papille, une petite plaque exsudative qui se propage sur la rétine.

Le malade nous raconte que tout jeune, il pleurait à chaque instant pour la moindre contrariété. Il avait aussi parfois des sensations d'essoufflement et d'oppression. Il a été pris deux fois de rhumatisme généralisé. C'est seulement depuis dix ans, date de la mort de son père, que les troubles nerveux se sont accentués ; il a changé de caractère, est devenu maussade, ne réussissant jamais, dit-il, dans ses entreprises.

Il a des maux de tête, des bourdonnements d'oreille, des nausées, Il se fatigue facilement et a parfois des sensations de fourmillements sous la plante des pieds.

Depuis six mois enfin, il a des vertiges subits avec embarras de la parole, refroidissement des extrémités durant environ huit minutes, sans chute et sans cri. L'embarras de la parole est surtout caractérisé par la prononciation d'un mot pour l'autre, le malade ayant conscience d'ailleurs de cette prononciation erronée.

Les urines sont normales.

L'auscultation et la percussion ne révèlent rien du côté du cœur et des autres viscères.

Bien que les symptômes ophthalmoscopiques ne soient pas très prononcés et ne puissent nous éclairer en rien sur la nature de la maladie cérébrale dont ce malade paraît être atteint, M. Meyer pense que le pronostic, au point de vue de l'affection oculaire est très grave, et cela en raison même du champ visuel de l'œil droit.

En effet, M. Meyer nous fait remarquer que la couleur blanche,

Digitized by Google

qui est normale maintenant, aura très probablement, dans un avenir prochain des lacunes pareilles à celles qui existent actuellement dans la couleur bleue, et que petit à petit le scotome envahira la couleur bleue et la couleur blanche comme il l'a déjà fait pour les couleurs verte et rouge.

Comme traitement, on prescrit des pilules d'aloës, des frictions générales sur le corps tout entier avec de l'eau et de l'alcool, et comme traitement local une pommade au précipité blanc pour frictionner le front et la tempe. M. H. B... revient à plusieurs reprises à la clinique et on ne constate aucun changement dans son état local ni dans son état général.

Le 8 décembre, le malade revient à la clinique se plaignant d'avoir depuis deux jours de grandes faiblesses dans les jambes avec douleurs vives.

Le malade, qui comptait les doigts autrefois à 1 mètre ne les compte plus qu'à 0 m. 30 avec l'œil droit. Avec l'œil gauche, il ne les compte plus qu'à 3 m. 50.

Le champ visuel nous donne alors l'explication de cet abaissement subit de la vue et la confirmation du pronostic porté par M. Meyer.

En effet, dans l'œil droit, l'étendue du champ visuel pour le blanc présente toujours des limites normales, mais aussi un scotome central *(Voy. fig. 12)*. Le scotome a envahi la couleur bleue comme il avait envahi les couleurs rouge et verte et réduit le champ visuel pour le bleu à une faible partie dans la région temporale. Le champ visuel de l'œil gauche a peu changé. Le rétrécissement pour les couleurs a un peu augmenté en haut. L'état ophtalmoscopique est toujours le même.

Depuis, nous n'avons plus revu le malade, mais on peut prévoir par la seule inspection du champ visuel et la marche progressive et envahissante du scotome, la cécité complète de l'œil droit.

Obs. **V. — Névro-rétinite intense. Retour de la vision normale malgré la persistance de lésions ophthalmoscopiques très notables.**

Recueillie par Virgile Caudron, chef de clinique.

Le sieur L..., âgé de 37 ans, placier, se présente à la clinique le 13 décembre 1880 pour un affaiblissement de la vue dont il fait remonter le début à trois semaines. En effet, l'examen de la force visuelle donne les résultats suivants :

O. D. $V = \frac{2}{3}$ — O. G. $V = \frac{1}{3}$

Le champ visuel ne présente aucune anomalie ni pour le blanc ni pour les couleurs.

Digitized by Google

A l'ophthalmoscope, M. Meyer constate dans les deux yeux des lésions profondes dont l'examen fonctionnel n'aurait pu faire supposer l'importance.

En effet, l'œil droit présente tous les symptômes ophthalmoscopiques d'une névro-rétinite intense. La papille et ses contours ont complètement disparu sous une transsudation séreuse qui forme comme un voile grisâtre. La rétine, au voisinage de la papille, participe à la même inflammation ; ce n'est qu'en s'éloignant de plusieurs millimètres du bord papillaire qu'on distingue les vaisseaux dont l'origine parait se perdre dans l'œdème du tissu. Au bord supérieur seulement, cet état est moins accusé.

Dans l'œil gauche, les mêmes lésions sont encore plus prononcées et s'étendent plus loin sur la rétine.

Si l'on s'éloigne des bords de la papille, l'œdème diminue, puis disparaît, et l'on ne trouve aucune lésion dans les parties périphériques de la rétine.

L'examen superficiel de l'état général chez ce malade ne peut expliquer l'affection oculaire. Le sieur L..., présente tous les attributs extérieurs de la santé, son teint est fleuri, son appétit est bon, son sommeil régulier ; les forces sont en rapport avec l'âge, son intelligence et sa mémoire sont conservées. Mais l'interrogatoire médical nous révèle quelques particularités significatives : L... est marié depuis huit ans, il n'a pas eu d'enfants. Son enfance et sa jeunesse se sont passées sans qu'il ait souffert de maladies graves. Il conserve encore aujourd'hui ses ascendants qui sont bien portants. Lui-même, comme il le dit très haut, n'avait jamais eu recours aux médecins, quand, il y a six ans, après une marche forcée en plein soleil, il rentra chez lui souffrant d'un mal de tête violent. Cette céphalée persista le lendemain et fut accompagnée d'étourdissements et de diplopie, tous symptômes qui, d'après le malade, auraient disparu à la suite d'épitaxis abondantes et renouvelées. Quelques jours plus tard, il reprenait sa profession et courait Paris du matin au soir.

Très sobre, menant une vie active et bien réglée, il jouit à nouveau d'une bonne santé jusqu'aux fêtes de Pâques de l'année 1877.

Il éprouva à cette date une sorte d'engourdissement pénible de la tête, et quelques jours plus tard, un soir avant le dîner, il fut pris d'un étourdissement avec perte de connaissance d'environ trois-quarts d'heure.

Un flux intestinal abondant qui survint dans la nuit opéra une diversion heureuse sur les symptômes cérébraux et L... put le lendemain de Pâques, vaquer à ses affairss.

Cependant, depuis cette époque il éprouva presque chaque jour des malaises passagers et mal définis : lourdeurs de tête,

Digitized by Google

douleurs sourdes dans la région frontale, au-dessus des yeux, parfois à la nuque.

Son caractère devint moins égal, il eut des impatiences, voire même des accès de colère nullement motivés.

L'hiver dernier, sa vue s'affaiblit, mais les troubles qu'il éprouva ne furent pas durables ; ils consistaient surtout dans un obscurcissement passager, alors qu'il portait les yeux rapidement à droite où à gauche, ou qu'il tournait la tête vivement de côté.

Depuis trois semaines, ces symptômes ont pris de la consistance, et la vue a baissé d'une façon permanente, surtout pour l'œil gauche. Les signes se rapportant à l'état général sont restés les mêmes ; ils se réduisent à la céphalée frontale, et à une irritabilité du caractère chez un homme autrefois doux et patient.

L'examen des organes et de leurs fonctions ne fournit aucun autre indice. La circulation se fait bien, les urines ne contiennent ni albumine, ni sucre, le malade nie toute espèce d'antécédents syphilitiques.

Dans les symptômes généraux, aucune autre indication pour le traitement à employer que des phénomènes passagers de congestion cérébrale. On se décida à faire cependant quelques applications de ventouses de Heurteloup à la tempe suivies d'un séjour de quarante-huit heures dans l'obscurité et à faire prendre des pilules d'aloës pour provoquer une dérivation du côté de la muqueuse intestinale.

Trois jours plus tard, nous constatons une amélioration de la vision centrale qui est redevenue normale, amélioration que n'explique nullement l'état ophthalmoscopique des yeux dans lesquels on ne constate aucune modification des symptômes de névro-rétinite. Le champ de la vision périphérique est toujours resté normal des deux côtés.

Cet état s'est maintenu depuis. Malgré la restitution de l'intégrité de la force visuelle, malgré la satisfaction qu'éprouve le malade à se sentir la tête plus libre (c'est l'expression dont il se sert), il faut faire des réserves au sujet du pronostic.

Nous savons, en effet, que le degré des troubles visuels ne nous fournit dans les cas du genre de celui dont nous nous occupons aucun renseignement précis sur l'état pathologique du cerveau.

Au point de vue de l'état général nous nous trouvons dans l'incertitude sur la nature, la gravité et l'avenir de la maladie encéphalique qui est incontestablement la cause de cette double névro-rétinite. Quant aux fonctions visuelles leur intégrité actuelle fait supposer que les fibres nerveuses se sont accommodées à la compression qu'elles subissent et qui s'est produite probablement petit à petit. Les obscurcissements subits de la vue dont le malade se plaint indiquent qu'une augmentation même mo-

Digitized by Google

mentanée de cette compression, provoque un arrêt complet dans les fonctions des fibres nerveuses. Dans ces conditions nous ne saurions affirmer la mesure et la durée de cette résistance des fibres nerveuses contre la compression qui leur est imposée. L'expérience prouve en effet que ces œdèmes de longue durée sont fréquemment suivis d'une atrophie plus ou moins étendue de la papille du nerf optique. D'autre part, nous pouvons cependant espérer la conservation des fonctions visuelles dans leur intégrité, si la névro-rétinite disparaissait dans un temps rapproché.

PHYSIOLOGIE ET THÉRAPEUTIQUE EXPÉRIMENTALES

Recherches sur le mode d'action physiologique des principales substances médicamenteuses qui agissent sur la pupille (1).

Par MM. Fritz Gérald et Laborde. *(Suite.)*

Expérience VIII. — *Injection hypodermique de salycilate d'ésérine après section de la 3e paire et de la branche ophthalmique. Effet négatif.*

Instillation directe. Double myosis, mais moindre et en retard du côté de la section.— 30 juin 1880. — Lapin albinos, de moyenne taille, sur lequel nous avons sectionné la 3e paire et en même temps la branche opthalmique de la 5e paire du côté gauche, il y a quelques jours.

Avant l'injection ptosis, strabisme du côté gauche, avec insensibilité de la cornée. Pupille gauche, 1 centimètre, fixée. Pupille droite, 5 millimètres.

2 h. 14. Injection de 1/2 centimètre cube de la solution d'ésérine dans le dos.

2 h. 40. Phénomènes généraux d'absorption; (pas de modification pupillaire appréciable).

3 h. 40. Même état.

3 h. 50. Même état.

4 h. 8. Instillation de la solution d'ésérine, 1 goutte.

4 h. 18. Pupille droite, punctiforme. Pupille gauche, 9 millimètres.

4 h. 28. Pupille droite, punctiforme. Pupille gauche, 5 millimètres.

4 h. 34. Pupille gauche, 4 millimètres.

5 h. 5. Les deux pupilles commencent à se dilater.

(Voir les nos 4 et 5).

Digitized by Google

Dans ce cas, le retard de la production du myosis, à la suite de l'instillation, du côté énervé, est encore plus marqué que dans le précédent. Cela tient-il à la section concomittante de la branche ophthalmique? La question peut, au moins, être posée, et nous verrons bientôt, à propos des mydriatiques, que l'intervention de la branche ophthalmique, dans de telles conditions, ne paraît pas indifférente.

Les effets myotiques de l'instillation directe, même après suppression de la troisième paire, sont encore très bien démontrés par l'expérience suivante :

Expérience IX. — *Instillation d'ésérine après section de la 3e paire au lieu d'élection.*

Effets myotiques très marqués. — 29 juin 1880. — Lapin moyenne taille, sur lequel nous avons sectionné hier la 3e paire du côté gauche. Avant l'instillation : Pupille gauche, 1 centimètre. Pupille droite, 9 millimètres.

2 h. Instillation, 1 goutte de la solution d'ésérine dans chaque œil.

2. h. 10. Pupille gauche, 6 millimètres. Pupille droite déjà punctiforme.

2 h. 16. Pupille gauche également punctiforme.

(L'autopsie de cet animal a démontré que la 3e paire avait bien été sectionnée au lieu d'élection.)

Lorsque les effets myotiques se sont produits chez un animal sain, c'est-à-dire chez lequel les nerfs dé l'iris sont intacts, à la suite de l'injection hypodermique d'ésérine, ces effets ont une limite qu'ils ne dépassent pas, dans cette condition d'administration de la substance; mais ils sont immédiatement accrus par les effets locaux de l'instillation directe.

C'est ce que prouve l'observation suivante :

Expérience X. — *Effet myotique limité à la suite d'injection hypodermique de salycilate d'ésérine chez un lapin sain.*
Augmentation du myosis par l'instillation directe.

30 juin 1880. Lapin sain. Avant l'injection, les pupilles: 1 centimètre, mobiles.

2 h. 19. Injection de 1/2 centimètre cube de la solution d'ésérine dans le dos.

2 h. 40. L'animal est agité ; phénomènes d'absorption.

3 h. 10 Les pupilles sont réduites à 5 millimètres.

4 h. Nouvelle injection de 1/2 centimètre cube.

4 h 25. Même état des yeux.

4 h. 46. Instillation de la même solution, 1 goutte dans chaque œil.

4 h. 56 Chaque pupille punctiforme.

§ IV. — Action de l'ésérine dans les cas de la section du grand sympathique.

Les expériences suivantes montrent que la suppression de l'action du grand sympathique n'empêche pas l'action myotique de l'ésérine, soit dans le cas d'injection hypodermique, soit dans le cas d'instillation directe.

Digitized by Google

Expérience XI. — *Injection hypodermique de salycilate d'ésérine après section du grand sympathique.*
Effet myotique appréciable. Myosis rendu extrême par l'instillation.

30 juin 1880.

Lapin albinos de petite taille sur lequel nous avons sectionné le filet cervical du grand sympathique du côté gauche (expérience du 19 juin.) Avant l'injection : Pupille gauche, 5 millimètres, fixée. Pupille droite, très mobile.

2 h. 4. Injection de 1/2 centimètre cube de la solution d'ésérine dans le dos.

2 h. 35. Phénomènes généraux bien marqués d'absorption ; rien de changé du côté des pupilles.

2 h. 50. Nouvelle injection de 1/2 centimètre cube.

3 h. 35. Pupille gauche sensiblement rétrécie.

3 h. 50 Pupille droite également rétrécie d'une façon fixée après l'exposition à la lumière.

4 h. 35. Instillation de la solution d'ésérine, 1 goutte dans chaque œil.

4 h. 45. Les pupilles deviennent punctiformes

Expérience XII — *Instillation de salycilate d'ésérine à la suite de l'enlèvement du ganglion cervical supérieur du grand sympathique.*
Effet myotique.

29 juin 1880. Lapin albinos, de moyenne taille, sur lequel nous avons enlevé hier le ganglion cervical supérieur du grand sympathique du côté gauche. Avant l'instillation : Pupille gauche, 5 millim fixée. Pupille droite, 7 milim., 1/2, mobile.

5 h. 45. Instillation de solution d'ésérine, 1 goutte dans chaque œil.

5 h. 52. Pupilles presque punctiformes.

Le fait principal qui se dégage des observations expérimentales qui précédent, c'est que l'action de la substance s'exerce d'une manière encore très intense, sur l'iris à la suite de l'application locale ou instillation, alors que l'influence motrice de la troisième paire a été supprimée, et que les effets provoqués par l'injection hypodermique ne se font plus sentir.

Il me semble résulter aussi de ces mêmes observations que, pour l'ésérine, de même que pour la morphine, l'action myotique, à la suite de l'absorption générale par introduction hypodermique, s'exerce par l'intermédiaire du moteur oculaire commun, et par *excitation fonctionnelle*, soit des fibres conductrices, soit des cellules du noyau d'origine.

§ V. Il y a trois ans, à la suite d'expériences faites au laboratoire de physiologie et qui devaient être utilisées pour une thèse restée en suspens, l'un de nous, M. Laborde, démontra que les effets immédiats de certaines substances sur la pupille variaient suivant les phénomènes généraux ou purement locaux d'absorption, et par conséquent suivant le mode d'absorption ; c'est surtout à propos du jaborandi et de son alcaloïde que

Digitized by Google

cette démonstration fut faite. Ainsi, à la suite de l'injection hypodermique de pilocarpine chez les animaux qui ont non-seulement de la salivation, mais aussi des vomissements, on observe, au moment de la production de ces phénomènes, plutôt de la mydriase que du myosis, ce qui se déduit facilement de ce que nous savons de l'influence des accidents digestifs (comme des accidents respiratoires, asphyxiq es ou dyspnéiques) sur l'iris.

On comprend toute l'importance de ce fait, qui n'avait pas jusqu'alors suffisamment frappé l'attention des observateurs, pour une exacte appréciation de l'action des substances sur l'iris : aussi croyons-nous utile de reproduire ici une des expériences qui le mettent en relief.

Expérience XIII. — 1° *Injection hypodermique de chlorhydrate de pilocarpine chez le chien. Influence du vomissement sur l'état de la pupille : mydriase. Après le vomissement, myosis.*

2° *Instillation directe : myosis extrême*

12 juillet 1880. Chienne de moyenne taille, du poids de 16 kilog. 1/2. Les pupilles sont très mobiles.

4 h. 20. Injection sous la peau de l'aine, du côté droit, de 2 cc. de la solution de chlorhydrate de pilocarpine = 1 millig. du sel.

4 h. 30. Stupeur ; tremblement ; vomissement ; *dilatation* pupillaire immédiatement déterminée après les nausées. Après le vomissement, s'établit un *myosis* très marqué.

4 h. 35. Salivation avec mydriase évidente phénomènes d'absorption généraux.

4 h. 55. Diarrhée : mydriase.

5 h. 40. L'animal a perdu 150 grammes de son poids.

6 h. 15. Salivation toujours abondante, et tremblement. Etat mydriatique moyen de la pupille droite. Pupille gauche mobile et contractile. Instillation de 2 gouttes de la même solution dans l'œil droit.

6 h. 30 Pupille droite presque punctiforme. Pupille gauche n'a pas bougé. Salivation et tremblement continuent. Le lendemain, la chienne est revenue à l'état normal.

2 h. 40. Nous avons instillé dans l'œil droit 1 goutte de la même solution de pilocarpine et 2 gouttes dans l'œil gauche.

3 h. 5. Pupille gauche punctiforme. Pupille droite n'a pas sensiblement bougé.

3 h. 40. Instillation, 2 gouttes (même solution) dans l'œil droit. Dans la soirée, on a constaté un myosis marqué de chaque côté.

Cette expérience rend bien compte de la variété des effets pupillaires selon les modifications fonctionnelles qui résultent de l'absorption généralisée de la substance, ou d'une action purement et exclusivement localisée.

Ces variétés peuvent, d'ailleurs être observées aussi, quoique à un moindre degré, chez les animaux qui ne sont pas fonctionnellement disposés pour le vomissement, mais qui éprouvent des accidents digestifs d'une autre nature, chez le lapin, par exemple : c'est ce que les expériences qui vont suivre permettront de constater plus d'une fois.

Digitized by Google

§ VI.—Effets de la pilocarpine à la suite de la section du grand sympathique, soit en injection hypodermique, soit en instillation.

Expérience XIV. — *Injection hypodermique de chlorhydrate de pilocarpine, après ablation du ganglion cervical supérieur du grand sympathique. Accidents généraux d'absorption. Effet plutôt mydriatique, même du côté énervé.*
Instillation consécutive : effet myotique.

9 juillet 1880. Lapin albinos, de moyenne taille, sur lequel nous avons enlevé le ganglion cervical supérieur du grand sympathique (expérience du 20 juin). Avant l'injection : Pupille droite, 5 millim., mobile. Pupille gauche, 4 millim., fixée.

4 h. 20. Injection, 1 cc. de la solution de chlorhydrate de pilocarpine dans le dos.

4 h. 30. Phénomènes d'absorption généraux ; peu de salivation, mais défécations successives ; accidents digestifs.

4 h. 37. Pupille droite, 6 millim. Pupille gauche, 7 millim.

5 h. Pupille droite, 6 millim. Pupille gauche, 6 millim.

5 h. 19. Instillation de la même solution, 2 gouttes dans l'œil gauche.

5 h. 30. Pupille gauche 5 millim., l'autre n'a pas bougé.

6 h. Même état.

Expérience XV. — *Instillation de chlorhydrate de pilocarpine après section du sympathique. Effet myotique.*

7 juillet 1880. Lapin albinos, de petite taille, grand sympathique coupé à gauche (expérience du 19 juin). Avant l'instillation : Pupille gauche, 1/2 cent., fixée. Pupille droite, un 1/2 cent., mobile.

4 h. 27. Instillation, 1 goutte de la solution de chlorhydrate de pilocarpine dans l'œil gauche.

4 h. 45. Pas de phénomènes généraux d'absorption. Pupille gauche rétrécie de près de moitié.

L'effet local est, on le voit, constant : c'est la production du myosis, tandis que les effets consécutifs à l'absorption générale semblent être tous contraires, c'est-à-dire des effets mydriatiques, même à la suite de la section du sympathique : d'où paraît résulter une action paralysante de la 3e paire.

Ce qui se passe à la suite de la section de la 3e paire est, d'un autre côté, très curieux.

§ VII — Effets de la pilocarpine à la suite de la section de la 3e paire.

Expérience XV *bis* —*Injection hypodermique de chlorhydrate de pilocarpine après section de la 3e paire.*
Myosis du côté sectionné. Mydriase du côté sain.

31 juillet 1880. Lapin albinos de moyenne taille sur lequel nous avons sectionné il y a quelque temps la 3e paire du côté gauche. Avant l'injec-

Digitized by Google

tion : Ptosis, strabisme externe du côté sectionné. Pupille gauche 11 millimètres fixée. Pupille droite, 6 millimètres, mobile.

4 h. 50. Injection dans le dos de 1 cc. de la solution de chlorydrate de pilocarpine.

4 h. 57. Phénomènes généraux d'absorption. Pupille gauche, 6 milimètres. Pupille droite, 7 millimètres.

5 h. 2. Pupille gauche, 6 millimètres. Pupille droite, 9 milimètres.

5 h. 12. Même état des pupilles.

5 h. 30. Idem.

Cette expérience répétée donne toujours les mêmes résultats, et l'interprétation physiologique de ces résultats est d'une certaine difficulté. En se reportant aux effets constatés après la section du sympathique, on se trouve obligé d'admettre une action paralysante simultanée de l'un et l'autre nerfs moteurs.

Il est évident en effet que deux seules interprétations du phénomène se présentent à l'esprit : ou bien il se produit une action directe à la suite de l'absorption physiologique générale sur la fibre musculaire elle-même du sphincter pupillaire, ou bien, seconde alternative, il se fait une influence paralysante sur le nerf moteur du muscle dilatateur c'est-à-dire sur le grand sympathique.

Il faut écarter de suite l'hypothèse de l'action directe sur la fibre musculaire. Si cette action est bien réelle (et nous montrerons plus tard que cela est vrai dans le cas d'application locale ou d'instillation de l'œil), il n'en est pas ainsi consécutivement à l'absorption physiologique généralisée après l'injection hypodermique ou l'ingestion stomacale : reste donc l'influence paralytique sur le grand sympathique. On s'explique bien de la sorte la prédominance d'action du sphincter pupillaire, alors que les fibres radiées ou dilatatrices sont paralysées.

Cette prédominance est également manifeste dans l'œil qui n'a subi aucune espèce d'énervation : en effet, qu'observe-t-on dès le début de l'action de la substance dans cet œil ? Une fixation de l'ouverture pupillaire plutôt en mydryase qu'en myosis. Un semblable résultat ne peut guère s'expliquer que par une action simultanée de *paralysie* relative exercée sur les deux nerfs moteurs, d'où une véritable balance, un équilibre dans la résultante de l'action des muscles antagonistes de la pupille.

Plus tard c'est le muscle orbiculaire de l'iris qui l'emporte : d'où le myosis définitif

Ce qui prouve bien que les choses semblent se passer ainsi, c'est que, si l'on pratique par contre la section du sympathique, le nerf moteur oculaire commun restant intact, c'est plutôt un effet mydriatique que l'on observe et qui montre bien que cette fois la substance a agi en paralysant le nerf moteur conservé.

En résumé, cette analyse expérimentale démontre clairement, croyons-nous, que la pilocarpine agit sur les nerfs moteurs du muscle pupillaire comme un véritable *paralyseur*.

Digitized by Google

§ VII. — Effets de la pilocarpine en instillation à la suite de la section simultanée de la 3e paire et de la branche ophthalmique de la 5e.

Expérience XVI. — *Instillation de nitrate de pilocarpine après section simultanée de la 3e paire et de la branche ophthalmique de la 5e.*
Effet myotique nul du côté de la section.

2 juillet 1880. Lapin albinos, de moyenne taille, sur lequel nous avons sectionné la 3e paire et la branche ophthalmique de la 5e paire du côté gauche. Avant l'instillation : Œil gauche : ptosis ; strabisme ; insensibilité complète de la cornée ; pupille, 1 cent., fixée. Pupille droite, 5 mill., très mobile.

4 h. 9. Instillation de 2 gouttes de la solution de nitrate de pilocarpine dans l'œil gauche.

4 h. 19. Pupille gauche, 1 c. m. Pupille droite n'a pas bougé.

5. h. 20. même état.

Expérience XVII. — *Instillation de chlorhydrate de pilocarpine, après section simultanée de la 3e paire, et de la branche ophthalmique de la 5e.*
Effet myotique insensible du côté de la section.

9 juillet 1880. Lapin albinos (3e et 5e coupées, expérience du 2 juillet.) Avant l'instillation : Pupille gauche, 1 cent., fixée. Pupille droite, 5 mill., mobile.

4 h. 26. Instillation de la solution de chlorhydrate de pilocarpine, 1 goutte dans chaque œil.

4 h. 34. Pupille droite, 2 mill. 1/2. Pupille gauche, pas de rétrécissement notable.

5 h. 34. Même état.

L'influence négative de la substance, en application directe à la suite de la section simultanée de la 3e paire et de la branche ophthalmique de la 5e paire, semble également bien démontrée par les expériences qui vont suivre et qui ont pour objet l'aconitine.

(A suivre.)

VARIA

Une recette de Galien, à propos des mydriatiques.

La médecine pratique se préoccupe peu de l'origine d'un médicament ; elle l'adopte ou le repousse sans prendre souci de son âge et de sa paternité ; seuls, quelques curieux aiment à savoir ses débuts, ses progrès, son établissement définitif ou son déclin, prélude habituel d'une fin prochaine.

Si démodé que soit ce genre d'études, il ne mérite pas un entier abandon, eût-il pour unique avantage de faire rêver les chercheurs, en sauvant de l'oubli le nom de ceux qui ont doté la thérapeutique d'une arme solide.

Digitized by Google

Voici pourquoi, dans une note relative aux alcaloïdes mydriatiques (1), j'ai revendiqué pour un illustre naturaliste du dix-septième siècle, Jean Ray (*Joannes Raius*), membre de la Société royale de Londres, la première observation publiée touchant la propriété que possède la belladone de déterminer la dilatation pupillaire. Les amateurs de vieilleries ne seront peut-être pas fâchés de lire le texte où Jean Ray consigne avec simplicité l'observation que l'on peut envisager comme la base des applications de la belladone à l'ophthalmothérapie. Il se trouve à la page 680 du t. I de son *Historia Plantarum* publiée à Londres, en 1686, libr. XIII, *De Herbis bacciferis*.

. . . . . .

« Foliorum belladonæ et ipse non ita pridem effectum vidi oppido mira-
» bilem. Nobilis Domina mihi nota uscusculo cuidam paulo infrà oculum,
» dextrumne an sinistrum oblitus sum, nec multùm refert, quod cancrosum
» esse suspicabatur, folii recentis particulam imposuit : quæ noctis unius
» spatio uveam oculi tunicam adeo relaxavit, ut omnem explicandi sese et
» pupillam contrahendi facultatem ei adimeret ; si quidem pupilla claris
» simo lumini observa vehementer dilatata perstitit, socio et pari suo plus
» quadruplo amplior ; donec amoto folio uvea musculosam vim suam et
» tonum paulatim recuperaret. Atque hoc ne quis casui imputet, tribus
» distinctis vicibus in se ipsa experta Nobilis Domina me quoque temporis
» fortè fortuna præsente et spectante. »

De cette courte note j'ai conclu que, vers la fin du dix-septième siècle, un des naturalistes les plus savants de l'Eupope et l'un des plus versés dans les choses médicales est tellement ignorant de l'effet mydriatique de la belladone, qu'en le voyant se produire il répète plusieurs fois l'expérience, de crainte d'être la dupe d'un accident. D'ailleurs, il se borne à consigner le fait et, et passe outre. Plus d'un siècle s'écoule avant que cette découverte porte ses fruits : la mydriase atropique n'est appliquée par Reimarus, de Hambourg, à l'opération de la cataracte que vers 1795, et les promoteurs principaux de ses idées, Himly et Grasmayer, appartiennent au commencement du dix-neuvième siècle.

J'avoue qu'en lisant le passage de Jean Ray, j'étais fort surpris que cette observation facile, je dirais presque inévitable, eût échappé à ses contemporains et même aux médecins de l'antiquité qui vivaient dans les régions de l'Europe, où les solanées mydriatiques abondent et ont été prescrites par eux à des titres divers. Grâce à ces réflexions, je suis en mesure de me rectifier et d'éviter à d'autres le soin de prouver que, conformément au vieux dicton, la découverte du dix-septième siècle est recouvelée des Grecs.

C'est dans Galien que j'ai trouvé cette preuve, non sans recourir à l'obligeance de mon savant collègue de l'Académie de médecine, M. le Dr Chéreau, bibliothécaire de la Faculté. Trois passages de Galien ne laissent aucun doute à cet égard : les deux premiers au t. XII, p. 740 et 802 ;

(1) *Arch. gén. de médecine*, janvier 1881 ; en commun avec le Dr Valmont, chef du laboratoire de pharmacologie.

Digitized by Google

le troisième au t. XIV, p. 414. *Œuvres de Galien, Edit. græco-latine de Gottlob Kuhn* (1826).

Disons plus, dans ces trois paragraphes, il s'agit uniquement de la dilatation de la pupille appliquée à l'usage le plus inattendu et le plus bizarre ; ce sont des conseils donnés par le grave polypharmaque aux femmes qui ont les yeux d'un bleu tendre pour les transformer à volonté en yeux noirs. Je citerai seulement la recette du tome XIV, p. 414, parce que les deux autres n'en sont que la reproduction presque identique, mais allongée d'inutiles commentaires. En outre, elle a seulement quatre lignes, ce qui est un mérite : la voici :

« [13. Ad habentes oculos glaucos, ut nigras habeant pupillas.] Glaucos » mulierum oculos nigros reddit hyoscyami flos cœruleus siccatus in » umbra, et tempore usus permixtus vino austero et illitus. »

Ainsi donc des onctions, ou mieux des lotions, pratiquées avec du vin dans lequel on a fait macérer des fleurs de belladone, suffisent pour dilater si bien la pupille, que l'iris bleuâtre disparaît, et que la femme aux yeux bleus devient, suivant le goût du temps, une belle aux yeux noirs. Je crois qu'en traduisant par fleur de belladone l'expression grecque υοσκυάμου τὸ κυανοῦν ἄνθος, qui littéralement se rendrait par la fleur bleu foncé de jusquiame, il y a matière à discussion. Mais peu importe ; il reste prouvé que la propriété de dilater fortement la pupille à l'aide d'une solanée était connue du temps de Galien et probablement bien avant lui, car son texte indique une recette banale et pas du tout une nouveauté. En songeant aux blondes artificielles que le bioxyde d'hydrogène a fait éclore de notre temps, réjouissons-nous que les yeux bleu clair ne soient pas considérés comme une disgrâce par nos contemporains. Le procédé galénique eût peut-être été retrouvé pour satisfaire aux exigences de la coquetterie moderne.

Les familliers de Galien seront problablement surpris de mon étonnement ; mais je conviens, sans détour que sa cruelle recette pour se faire des yeux noirs m'était absolument inconnue, et qu'elle m'a stupéfié.

Après l'avoir lue dans l'édition de Kühn, j'ai eu grand plaisir à la relire dans l'édition in-folio des Œuvres d'Hippocrate et de Galien, publiée en 1679 por René Chartier. La Faculté en possède un exemplaire, à la première page duquel je n'ai pas vu sans émotion, signé d'une belle et ferme écriture, le nom de l'illustre Tournefort, suivi, à notre grande gloire, du sacramentel D. M. P.

Prof. J. Regnauld.

Délire survenant pendant l'occlusion des yeux et dans l'obscurité.

La Revue des sciences médicales rapporte d'après *les Archiv fur Psychiatric* des faits de délire survenant dans des conditions qui ont déjà été signalées dès 1863 par Sichel ; cet auteur avait alors mentionné des états

Digitized by Google

délirants survenant chez des sujets opérés de la cataracte lors de leur séjour dans la chambre obscure. Cette variété de délire, qui a les caractères du delirium tremens, à la durée et à l'intensité près, a été observé récemment, par Schmidt-Rimpler, chez deux individus : une femme de cinquante-sept ans, affectée d'une iritis syphilitique, et un jeune homme de dix-neuf ans, affecté d'une irido-choroïdite, qui n'avaient subi aucune opération du côté des yeux. Chez tous deux, les accès de délire étaient, comme d'ailleurs dans les cas publiés par Sichel et d'autres ophthalmologistes, accompagnés d'une angoisse extrême, avec hallucination sensoriale, en particulier hallucination de la vue. Leur cause doit être recherchée dans la brusque suppression de l'excitation qu'exerce la lumière sur les nerfs optiques. L'auteur invoque à l'appui de son hypothèse les expériences physiologiques de Langendorff. Cet expérimentateur a constaté que des grenouilles rendues aveugles par la section des deux nerfs optiques ou l'extirpation des globes oculaires, se mettent à coasser aussitôt qu'on leur passe le doigt humide sur le nos, ce que ne fait pas l'animal quand il jouit de sa vue; dans ce dernier cas, il est à même de comprimer le coassement en mettant au jeu des centres d'arrêt De même chez l'homme rendu aveugle, des idées peuvent surgir qui, n'étant pas atténuées ou corrigées par le sens de la vue, provoqueront, par voie réflexe, une excitation démesurée aboutissant à des hallucinations et du délire. Ce résultat ne s'observe que dans le cas où la suppression des excitations lumineuses s'effectue brusquement et chez des personnes prédisposées aux manifestations délirantes. *(Journal de médecine et de chirungie pratiques)*.

Aux cas mentionnés plus haut, je pourrais en ajouter un autre que j'ai observé l'année dernière avec M. le docteur Demons, chez un malade de soixante-seize ans, que nous avions opéré de cataracte et qui jouissait avant l'opération de l'intégrité absolue de ses facultés mentales.

Pendant la nuit qui suivit l'opération, le malade eut des hallucinations et du délire. Le surlendemain, à son lever, bien que la vision fût très satisfaisante dans l'œil opéré, il se figura qu'il n'y voyait pas et nous accusa même de lui avoir enlevé la vision qui lui restait (il n'y voyait pas pour se conduire avant l'opération). Sa conversation était calme, ses idées paraissaient lucides et rien ne nous faisait supposer que cet homme pût nous tromper. Voyant cependant que l'œil était en très bon état et que le malade allait et venait seul dans sa chambre, sans se heurter aux objets qui l'entouraient, je conçus quelques doutes et je cherchai par les moyens persuasifs à lui donner un peu d'espoir. Mais ce fut en vain, ses réponses devinrent presque injurieuses et je dus m'éloigner d'assez mauvaise humeur. Le jour suivant ce malade m'envoya chercher. Il se mit à fondre en larmes en me voyant et à me faire mille excuses pour les propos qu'il m'avait tenus la veille, et dont il avait gardé parfaitement le souvenir. Il me déclara qu'il avait eu un moment de folie et que sa vue était excellente.

La guérison fut très rapide et, un mois après, je recevais une longue lettre écrite de la main même du malade, et constatant que son état moral était aussi bon que sa vue.

Digitized by Google

Les Trichines et la Trichinose.

Au moment où l'opinion publique se préoccupedes faits de trichinose signalés dans plusieurs contrées de l'Europe et de France,M. Laboulbène a cru opportun d'offrir à l'Académie la relation de la première épidémie d'infection par les trichines observée en France et aux portes de Paris, à Crépy-en-Valois, en mars 1878.

On connaît les diverses phases du développement des trichines. On trouve dans la viande infectée du porc de nombreuses trichines à l'état larvaire, soit libres, soit enkystées et alors roulées en spirales; un fragment de viande avec les trichines vivantes arrive dans l'intestin, les kystes sont dissous, des trichines larvaires mises en liberté. Dès lors, les larves grandissent rapidement, elles deviennent sexuées. Les trichines s'accouplent dans l'intestin grêle, les femelles ovo-vivipares produisent un très grand nombre d'embryons filiformes d'une extrême petitesse. Ces derniers pénètrent dans les glandules intestinales, puis se glissent entre les interstices du tissu conjonctif et des fibres lamineuses, cheminant jusqu'à ce qu'ils trouvent des fibrilles musculaires où ils puissent s'enkyster et prendre l'état larvaire. Toute cette évolution dure à peine une semaine.

Ce sont les rats et les souris qu'on trouve le plus fréquemment atteints de trichines. Dans l'épidémie de Crépy, le porc qui avait donné lieu aux accidents avait dû manger un rat trichiné, ce que rendent probables les conditions dans lesquelles il se trouvait.

Quoi qu'il en soit, voici les principaux symptômes de la trichinose: troubles gastro-intestinaux avec la langue blanche, anorexie, œdème facial, douleurs vives dans les masses musculaires, albuminurie, état typhoïde, mort avec broncho-pneumonie double; chez les personnes qui ont guéri, on a observé de l'œdème malléolaire.

Il y a lieu de répéter que le moyen de rendre inoffensive la viande trichinée est la cuisson suffisante de cette même viande, mais la température des gros morceaux ou quartiers doit être prolongée jusqu'à ce que l'intérieur ou la partie centrale atteigne 75 degrés centigrades.

Il convient aussi de nous prémunir contre les dangers de l'importation des viandes de porc qui nous arrivent d'Amérique.

(*Archives Générale de Médecine.*)

Digitized by Google

CONGRÈS INTERNATIONAL DE MÉDECINE

Londres, 1881.

Section IX. — *Maladies des yeux. Liste des sujets proposés pour discussion.*

1° Sur les changements pathologiques qui précèdent et causent le glaucome.
2° Sur les opérations contre le glaucome dans ses formes différentes.
3° De la nature de l'ophthalmie sympathique et la manière de sa transmission en particulier.
4° L'emploi de la méthode antiseptique dans la chirurgie oculaire.
5° Des rapports entre la névrite optique et les maladies intra-crâniennes.
6° Du traitement des ulcères suppuratifs et serpigineux de la cornée par l'ésérine, le nitrate d'argent, la cautérisation ignée et d'autres méthodes modernes.
7° La théorie de la perception de la lumière et des couleurs

Autres sujets proposés par les secrétaires de la section.

1° Des rapports qui existent entre les changements pathologiques du segment antérieur de l'œil et les parties plus profondes.
2° Sur la valeur comparative de l'emploi de la chaleur humide ou sèche et du froid dans les maladies de la cornée, de l'iris, etc., et les moyens les plus efficaces de les appliquer.
3° L'énucléation de l'œil dans la panophthalmie suppurative aiguë.
4° De l'ouverture périphérique de la capsule dans l'extraction de la cataracte (procédé de Knapp).
5° Sur les influences qui contribuent à la myopie des jeunes gens.
6° Contributions à l'anatomie et à la physiologie de l'œil et des structures accessoires.
7° De la dyschromatopsie considérée dans ses rapports avec les atrophies du nerf optique.
8° De l'influence de race sur les maladies des yeux.
9° Des observations sur l'acuité visuelle et la perception des couleurs chez les races diverses.
10° Des observations sur les influences du climat et des causes endémiques dans la distribution des maladies des yeux (malaria, chaleur, lumière, humidité, altitude, etc.).
11° De la myopie, ses causes, sa pathologie et son traitement.
12° Des faits portant sur l'influence de la consanguinité et de l'hérédité dans l'étiologie des maladies des yeux et de la dyschromatopsie congénitale.
13° Des observations sur les maladies intra-utérines des yeux.
14° Sur les défauts de développement de l'œil.
15 Des symptômes oculaires dans les maladies du nerf sympathique.
16° Des procédés photo-chimiques dans la rétine.
17° De l'amblyopie et de l'amaurose hystériques.
18° Des observations pathologiques ou cliniques sur le ganglion ciliaire.
19° Sur les affections des mouvements oculaires à la suite des maladies intra-crâniennes.
20° Des observations sur les changements rapides dans la tension de l'œil (tension subnormale, phthisie, bulbi essentielle, etc.)
21° L'épiscleritis, sa nature et son traitement.
22° La meilleure méthode à employer pour la détermination de l'astigmatisme.

Le Propriétaire-Gérant, Dr Armaignac.

Bordeaux. — Imprimerie Nouvelle A. Bellier, 16, rue Cabirol.

Digitized by Google

REVUE CLINIQUE

D'OCULISTIQUE

DU SUD-OUEST

SOMMAIRE. **Travaux originaux.** — L'asthénopie hypermétropique et le strabisme convergent. De la guérison du strabisme hypermétropique sans opération par l'emploi de l'atropine et des verres convexes. Observations, par le Dr H. Armaignac — **Revue de la Presse.** *Annali di ottalmologie*, Kyste de l'iris. — Une visite à l'asile provincial de Mombello. — Sur l'inoculabilité du chalazion dans les yeux de lapins.— Sur l'emploi du bi-sulfate de quinine dans l'héméralopie idiopathique. Sur un phénomène pathologique singulier dans la circulation de la cornée, analysé par le Dr Armaignac. Cécité consécutive à une hématémèse. — **Varia.** Le bleu de ciel, par le Dr de Keersmaecker. — **Bibliographie.** — Thèses sur l'ophtalmologie soutenues à Paris et à Lyon pendant le 1er trimestre de l'année 1881.

TRAVAUX ORIGINAUX

L'asthénopie hypermétropique et le strabisme convergent. De la guérison du strabisme hypermétropique sans opération, par l'emploi de l'atropine et des verres convexes. Observations.

Par le Dr H. Armaignac.

Sous les noms divers de *debilitas visus* (Taylor), *amblyopia a topica retinæ atonia* (Plenck), d'*hebetudo visus* (Jüngken), d'*affaiblissement de la vue* (Wenzel), d'*amaurosis muscularis* (J. Adams), de *kopiopie* (Pétrequin), d'*amblyopie presbytique* (Sichel père) et d'une foule d'autres désignations qu'il me paraît inutile d'énumérer, les anciens désignaient un état particulier de la vue se traduisant par une fatigue plus ou moins notable (asthénopie) qui survenait chez quelques personnes souvent jeunes encore dès qu'elles fixaient pendant un certain temps des objets fins et suffisamment rapprochés.

Cette asthénopie n'avait pas échappé aux auteurs qui s'étaient occupés d'ophtalmologie, et à peu près tous mentionnent cette maladie et en donnent une description clinique à laquelle il n'y a encore aujourd'hui presque rien à ajouter ; mais la multiplicité des dénominations, nous montre qu'ils étaient loin de s'entendre sur la cause même de la maladie, et tandis que les uns plaçaient

Digitized by Google

le siège du mal dans la choroïde, la rétine ou le nerf optique, les autres accusaient le *pouvoir visuel*, le muscle de l'accommodation ou les muscles moteurs de l'œil. La conséquence naturelle de cette diversité d'opinions fut aussi la diversité des traitements employés pour combattre la maladie : les uns se contentaient de prescrire le repos, le changement de profession, d'autres allèrent beaucoup plus loin encore et sectionnèrent les muscles externes de l'œil.

Après la découverte du principe de l'accommodation l'influence des muscles externes fut laissée de côté et, l'un des premiers, en 1855, Stellwag von Carion, rapporta exclusivement l'asthénopie à une diminution de l'accommodation, principalement à la presbytie. De Grœfe suivit à peu près la même voie, mais il généralisa la question en n'attribuant à l'asthénopie qu'une signification symptomatologique tantôt liée à une insuffisance des muscles droits internes, tantôt en connexion avec de faibles degrés de presbytie.

Les auteurs mêmes auxquels un heureux hasard mettait sous la main le traitement rationnel de l'asthénopie hypermétropique ne consentaient pas à l'employer, et l'observation suivante, tirée de Mackenzie, et rapportée par Donders, nous donne une idée de ce qu'en pensait cet auteur si recommandable d'aillleurs à tant d'autres titres. Il s'agit d'un enfant sujet à l'asthénopie qui, en apprenant sa leçon se plaint de ne pas voir et répète si souvent sa plainte, surtout à la lumière artificielle, qu'à la fin son père ou son grand-père lui dit : « Essaye mes lunettes ». Mackenzie ajoute : « *L'enfant voit alors parfaitement*, si bien que tous les soirs il faut lui prêter les lunettes avant que le devoir soit fini. » Malgré cette découverte, qui aurait dû, ce me semble, l'encourager tout au moins à essayer ce moyen, l'auteur conclut : « Il eût été préférable de choisir des lunettes à foyer plus long qui auraient permis à l'enfant de lire; mais il aurait encore mieux valu l'envoyer coucher et remettre la leçon au lendemain matin. » Mackenzie redoutait l'emploi des verres forts, aussi termine-t-il par ces paroles peu encourageantes : « Dans quelques cas, cet état d'asthénopie se reproduit si facilement que le malade ne peut jamais se livrer à aucune profession exigeant l'usage ordinaire de la vue. Ces faits sont suffisants pour montrer la nature sérieuse du mal. C'est une infirmité beaucoup plus redoutable que bien

Digitized by Google

d'autres maladies des yeux qui présentent à une observation superficielle, une plus formidable apparence. »

La science en était là, et peut-être aurait-on suivi longtemps encore les mêmes errements, si le génie de Donders, à qui l'optique physiologique doit de si remarquables travaux, n'était venu nous montrer que cette asthénopie, qui avait exercé la sagacité de tant de savants et fait éclore tant de théories tenait tout simplement à une construction spéciale de l'œil (1) et disparaissait comme par enchantement par l'emploi des verres convexes. Cette grande découverte fut comme une révélation, et cette maladie, qui avait résisté à tout jusque-là, venait docilement se soumettre à un calcul mathématique.

L'anomalie de l'accommodation devenait une anomalie de la réfraction, et une simple paire de lunettes convenablement choisies allait permettre à des milliers de personnes de continuer une profession pour laquelle elles avaient souvent fait de longs et pénibles sacrifices et qu'elles étaient sur le point d'abandonner. Qu'on me permette, à ce sujet, de rapporter un fait personnel qui montrera mieux que des phrases, toute l'importance que peut avoir dans certaines circonstances le soulagement ou la guérison de l'asthénopie hypermétropique.

Au mois de novembre 1879, je fus consulté par M. A., exerçant dans notre ville une profession pour laquelle il faut une excellente vue et une attention longtemps soutenue. M. A. par son travail et son intelligence s'était créé une magnifique situation qu'il devait à son habileté manuelle et à ses connaissances spéciales et qui lui rapportait plus de 20,000 fr. par an. Il était marié, avait plusieurs enfants, et il jouissait tranquillement du bien-être que procure une profession honorable et relativement lucrative. Tout avait marché à souhait jusqu'en 1877, époque à laquelle M. A. commença à éprouver des symptômes d'asthénopie qui devinrent de plus en plus inquiétants et finirent bientôt par l'empêcher complètement de se livrer à ses occupations habituelles. Il dut alors, quoique à regret, s'adjoindre un aide à la merci duquel il ne tarda pas à se trouver, pour ainsi dire, celui-ci sachant qu'il était indispensable dans la maison. Les prétentions de ce dernier devinrent bientôt si exagérées que M. A., dans un moment de désespoir, eut l'idée de se suicider pour ne

(1) *Nederlandsch Tijdschrift voor Geneesk*, Jaarg. 1858, page 473.

Digitized by Google

pas voir sa famille dans l'embarras et dans la misère. Ce qui l'avait poussé à cet acte désespéré, c'est qu'il avait déjà consulté plusieurs médecins qui tous, lui avaient déclaré son mal incurable et avaient même prononcé quelques mots malheureux que M. A. avait saisis au vol et dont il avait cherché la signification dans les livres de médecine. Il était persuadé qu'il allait devenir aveugle, les nouvelles exigences de son aide lui rendaient l'existence encore plus insupportable. Son caractère très doux et très joyeux auparavant était devenu irritable et triste et toute sa famille souffrait visiblement de ce changement si prompt et si imprévu. Ne voulant pas laisser aux siens le déshonneur d'un suicide, il cherchait, m'a t-il raconté depuis, à mourir accidentellement et souvent, au milieu de la nuit, il prenait sa *périssoire* et allait canoter sur la rivière entre les arches du pont, espérant trouver la mort dans ces dangereux exercices nautiques.

Il en était là, lorsqu'il vint me consulter. Il me fit part de sa situation et me dit que depuis plus d'un an, il ne travaillait plus. M. A. avait quarante ans, il avait toujours joui d'une excellente santé et rien dans son état actuel ne faisait présumer une maladie grave de l'organe de la vue. Je me hâtai de l'examiner à l'ophtalmoscope et j'eus immédiatement la satisfaction de constater que les milieux transparents, la rétine et le nerf optique n'offraient aucune altération visible, et en même temps qu'il existait chez lui une hypermétropie assez manifeste.

J'essayai de lui faire lire, avec des verres convèxes de 1 dioptrie les Échelles typographiques de Snellen placées à 5 mètres de distance et le malade accusa immédiatement une acuité visuelle égale à 5/9. J'augmentai les verres d'une dioptrie et l'acuité monta aussitôt à 5/5 ; un numéro plus fort était moins bon que le précédent. Certain alors de mon diagnostic, je fis lire de près mon malade avec ces mêmes lunettes et quels ne furent pas son étonnement et sa satisfaction lorsqu'il vit qu'il pouvait lire couramment les caractères les plus fins, chose qu'il n'avait pu faire depuis près de deux ans. On ne saurait dépeindre la joie de cet homme en présence de ce résultat si inattendu. Dès que je lui eus dit qu'il n'avait aucune maladie et qu'avec des lunettes il continuerait d'y voir parfaitement, il me serra la main avec effusion

Digitized by Google

et me remercia dans des termes qui ne laissaient aucun doute sur la sincérité de ses sentiments de reconnaissance.

Dès le lendemain, il put reprendre ses occupations d'autrefois et son premier soin fut de renvoyer l'employé qui était loin de s'attendre à ce que M. A... recouvrât la vue d'une façon si subite.

A partir de ce jour, il reprit sa gaîté et sa bonne humeur d'autrefois, et sa famille fut la première à bénéficier d'un si heureux changement. Aujourd'hui, M. A... fait les travaux les plus fins et les plus délicats et peut travailler plusieurs heures consécutives sans éprouver la moindre fatigue, chose qu'il n'aurait jamais pu faire autrefois, même à l'époque où il y voyait le mieux.

J'en ai dit assez de l'asthénopie. Voyons maintenant ce que c'est que l'hypermétropie. Je serai bref sur ce sujet, car si je voulais le traiter à fond je n'aurais qu'à copier les admirables pages du travail de Donders, auquel les découvertes les plus récentes n'ont, pour ainsi dire, rien à ajouter.

On sait que l'œil peut présenter, au point de vue de sa conformation physique et par suite de sa réfraction, quatre états différents : 1° il peut être *emmétrope* ou normal, et, dans ce cas, les rayons parallèles émanés des objets très éloignés viennent former naturellement leur image sur la rétine, c'est-à-dire sans que l'organe ait besoin de faire aucun effort d'accommodation ou d'adaptation. L'œil joue alors le rôle d'une simple chambre noire de photographe munie de son objectif et de sa plaque de verre dépoli mise au point pour le paysage ou les objets lointains, c'est-à-dire placée au foyer de la lentille; 2° il peut être *myope* ou *brachymétrope* et alors son axe antéro-postérieur étant trop long par rapport à sa force réfringente, il s'ensuit que les rayons lumineux parallèles forment leur foyer en avant de la rétine et produisent sur cette membrane des cercles de diffusion qui rendent l'image rétinienne plus ou moins diffuse ; 3° il peut être *hypermétrope*, c'est-à-dire avoir son axe antéro-postérieur trop court par rapport à sa puissance réfringente et alors les rayons lumineux parallèles vont former leur foyer au delà de la rétine lorsque l'accommodation n'intervient pas. Dans ce cas, comme dans le cas précédent, qui est l'inverse, l'image rétinienne est encore formée de cercles de diffusion d'autant plus grands que l'hypermétropie est plus forte et que le foyer

Digitized by Google

postérieur de l'œil est plus éloigné en arrière de la rétine. J'aurai à revenir dans un instant sur cet état particulier de l'œil, lorsque je parlerai du strabisme lié à l'hypermétropie, aussi ne fais-je que le mentionner en passant; 4° enfin, il peut être *astigmate*, c'est-dire avoir une puissance réfringente différente suivant ses divers méridiens. Cette anomalie de la réfraction tient à une irrégularité de courbure de la cornée ou du cristallin ou des deux organes à la fois, et peut être aussi une cause d'asthénopie; il n'entre pas dans mon sujet de donner sur ce point de plus longues explications.

J'aborde maintenant le sujet principal de cet article, c'est-à-dire le *strabisme* lié à l'hypermétropie, mais auparavant, il convient de donner quelques explications sommaires sur le fonctionnement de l'œil hypermétrope. La question est assez complexe et les lecteurs qui voudraient l'étudier un peu plus à fond feront bien de consulter les ouvrages spéciaux. Dans mon *Traité d'ophtalmoscopie et de réfraction oculaire* (1), j'ai cherché à condenser en peu de pages tout ce qu'il importe de savoir à ce sujet; il n'est guère possible d'être plus explicite et je ne voudrais pas faire de répétitions inutiles.

On sait que dans l'œil hypermétrope le foyer des rayons parallèles se fait en arrière de la rétine lorsque l'accommodation est au repos; seuls les rayons convergents donneraient une image nette si leur convergence était exactement en rapport avec l'amétropie de l'œil, mais la nature ne nous offre jamais de rayons convergents; par conséquent, dans aucun cas la vision ne sera nette si l'accommodation est complètement relâchée. Heureusement pour nous il n'en est presque jamais ainsi en pratique, car même dans la vieillesse la plus avancée il existe encore un certain pouvoir accommodateur, et la paralysie complète de cette importante fonction est loin d'être commune. L'hypermétropie supplée à l'imperfection organique de son organe visuel par cette mystérieuse et admirable faculté qui nous permet de voir aussi bien les objets placés à une grande distance que ceux qui sont à quelques centimètres de nous, l'angle visuel et l'éclairage restant les mêmes, bien entendu.

Il est rare que l'hypermétropie soit *absolue* dans la jeunesse,

(1) *Traité élémentaire d'ophtalmoscopie et de réfraction oculaire*, art. hypermétropie, page 285 et suiv.

Digitized by Google

mais lorsque survient un certain degré de presbytie, après quarante-cinq ou cinquante ans, il en est souvent ainsi et la vision devient alors imparfaite même pour les objets éloignés.

La cause de l'hypermétropie étant connue, on avait pensé tout d'abord qu'il suffisait de prendre un verre convexe approprié au défaut de réfringence de l'œil pour que la vision s'effectuât comme chez l'emmétrope, mais les choses ne se passent pas tout à fait de la même manière, au moins au début, et l'emploi des lunettes vient rompre l'harmonie qui existait auparavant entre l'accommodation et la *convergence* des axes optiques. Dans la vision binoculaire, en effet, à chaque degré de convergence correspond un degré d'accommodation, et si nous diminuons cette dernière par l'emploi d'un verre convexe, il faudra un certain temps pour que l'œil s'habitue à ce nouveau fonctionnement de l'organe. On a exagéré beaucoup cet inconvénient, et pour moi, je suis persuadé qu'il faut très peu de temps et d'exercice pour s'habituer aux lunettes, même dans les degrés très élevés d'hypermétropie, alors que des verres de 6 ou 7 dioptries sont nécessaires ; toutefois, je suis sous ce rapport tout à fait de l'avis de Donders et je crois qu'il est absolument impossible de neutraliser complètement l'hypermétropie totale si on veut que la vision soit facile et s'exerce sans fatigue. L'accommodation a besoin d'avoir sans cesse un contre-poids, c'est-à-dire d'avoir en jeu une certaine portion de son activité, aussi convient-il toujours de laisser une partie de l'hypermétropie latente sans être corrigée. Dans les observations qui vont suivre on verra de quelle façon j'ai procédé. *(A suivre.)*

Obs. I. — **Hypermétropie et amblyopie considérables; strabisme convergent intermittent; très grande amélioration de la vue et guérison radicale du strabisme sans opération.**

Mlle de B..., âgée de neuf ans, me fut amenée au mois de septembre 1879, parce que, disait sa mère, l'enfant avait une myopie si forte et si singulière que les opticiens n'avaient pas pu lui trouver de verres avec lesquels la vision devînt meilleure, au contraire, les lunettes de myope rendaient la vue encore plus défectueuse. La petite fille, fort intelligente cependant, se trouvait arrêtée dans ses études, parce qu'elle éprouvait une très

Digitized by Google

grande fatigue dès qu'elle cherchait à lire pendant quelques minutes, et encore ne pouvait-elle le faire qu'en plaçant son livre ou son cahier à 7 ou 8 centimètres du nez et en inclinant fortement la tête vers le côté gauche.

A l'examen direct on ne trouvait rien de particulier dans les yeux; la cornée était absolument transparente, l'iris très mobile et la pupille parfaitement noire.

L'éclairage latéral ne montrait également aucune altération du segment antérieur de l'œil. L'enfant avait du strabisme convergent du côté droit, toutes les fois qu'elle cherchait à voir de près, soit pour lire, pour écrire ou pour manger; c'était même à table, comme cela arrive habituellement, du reste, que les parents s'étaient aperçus pour la première fois que l'enfant louchait.

L'examen à l'ophtalmoscope me mit immédiatement sur la voie et me permit de constater que j'étais en présence d'une forte hypermétropie. Je procédai alors à la mesure de l'acuité visuelle et de la réfraction par la méthode de Donders et je trouvai : $v = 1/4$ pour l'œil gauche et 1/5 pour l'œil droit.

L'hypermétropie manifeste paraissait égale à 3,50 dioptries des deux côtés. L'emploi des verres convexes n'améliorait pas la vision de loin, mais de près il en était tout autrement et l'enfant pouvait lire à 30 centimètres les mêmes caractères qu'elle distinguait seulement à 7 ou 8 centimètres sans lunettes. Ce premier examen me fit snpposer qu'il existait un peu de spasme de l'accommodation, et que l'hypermétropie *totale* devait être considérable. Je prescrivis un collyre d'atropine pendant huit jours, pour paralyser l'accommodation, je conseillai le repos complet de la vue et j'invitai la mère à me ramener l'enfant au bout de huit jours.

Le 16 septembre, les pupilles étaient fortement dilatées; la vision de près était devenue absolument impossible, même pour des caractères assez gros; la vision de loin n'avait pas changé. L'hypermétropie, mesurée avec les verres de la boîte d'essai, était maintenant égale à 7 dioptries. Je fis continuer l'atropine.

Le 26 septembre, l'hypermétropie avait encore augmenté et égalait alors 8 dioptries. Le strabisme était devenu beaucoup plus rare et ne se produisait que lorsque la petite fille cherchait à voir de très près.

Digitized by Google

Je fis continuer l'atropine pendant huit jours encore, mais l'hypermétropie resta la même. L'acuité visuelle remonta à 1/3 du côté gauohe et 1/4 du côté droit. Je conseillai de diminuer peu à peu les instillations d'atropine, avant de les supprimer complètement et de faire lire l'enfant deux ou trois fois dans la journée, pendant un quart d'heure ou vingt minutes, avec des verres convexes de 9 dioptries et à 30 ou 40 centimètres de distance. Je prescrivis aussi des lunettes convexes de 6 dioptries pour voir de loin. On observerait attentivement si le strabisme se produisait de nouveau et on diminuerait la durée des séances de lecture s'il survenait la moindre fatigue.

Le 10 octobre on me ramena l'enfant. Les pupilles étaient revenues à peu près à leur dimension normale; le strabisme n'avait plus reparu, mais la lecture devenait très difficile à 40 centimètres de distance avec les verres de 9 dioptries, tandis que les lunettes que j'avais prescrites pour voir de loin, servaient aussi fort bien pour voir de près. La vision binoculaire était rétablie. Mlle de B..., fusionnait parfaitement dans le stéréoscope les deux images des cartons de Javal, et pouvait travailler pendant plusieurs heures sans éprouver la moindre fatigue et en tenant son livre ou son cahier à la distance ordinaire. L'acuité visuelle s'était améliorée du côté droit et égalait 1/3 comme du côté opposé. Pour voir de loin, les verres de 6 dioptries étaient un peu forts et la vision était meilleure avec $+ 5^{D}$. Je prescrivis alors ce numéro pour porter constamment, excepté pour le travail où les verres de 6 dioptries devaient être employés pour soulager un peu l'accommodation. L'enfant continua pendant cinq mois à se servir de ces verres et le strabisme ne reparut plus.

Au mois de mars 1880, l'hypermétropie manifeste, n'égalait plus que 2,75 dioptries et je dus diminuer d'une dioptrie les verres précédemment prescrits.

Il n'est pas impossible d'admettre qu'avec la croissance de l'enfant et la correction méthodique de l'amétropie, il ne soit survenu une diminution réelle de l'hypermétropie. L'acuité visuelle n'a pas dépassé 1/3, mais il est bon d'ajouter que le père de la petite fille, qui a une hypermétropie manifeste de 6 dioptries, ne possède que 1/4 d'acuité visuelle. Il en est de même de son frère, qui va faire l'objet de l'observation suivante.

Digitized by Google

Obs. **II. — Hypermétropie et strabisme convergent alternant; guérison rapide du strabisme par l'emploi de l'atropine et des verres convexes.**

M. Eydly de B..., âgé de huit ans, frère de la petite fille qui fait l'objet de la précédente observation, n'avait jamais louché jusqu'au moment où on commença à lui enseigner à lire. La vue paraissait normale et l'enfant disait y voir parfaitement de près et de loin. Le strabisme augmentant de plus en plus, surtout pendant la lecture et les repas, les parents se décidèrent à me l'amener au mois d'octobre dernier.

Les yeux étaient parfaitement sains et n'avaient jamais été le siége d'aucune maladie. L'acuité visuelle était réduite à 1/4 et on n'obtenait aucune amélioration dans la vision de loin par l'emploi des verres convexes, bien qu'on pût constater à l'ophtalmoscope l'existence d'une hypermétropie assez forte. La vue était aussi bonne d'un côté que de l'autre et la fixation se faisait aussi bien avec l'œil droit qu'avec l'œil gauche. Je prescrivis un collyre d'atropine et je recommandai de ne laisser le malade se livrer à aucun travail assidu.

Le 7 octobre, après six jours de traitement, je trouvai la pupille dilatée *ad maximum* et l'accommodation complètement paralysée. La vision de près était devenue impossible sans lunettes, et, pour voir de loin bien distinctement il fallait employer un verre de 6 dioptries à gauche et de 5 dioptries à droite. L'acuité visuelle ne paraissait pas absolument égale des deux côtés et l'on trouvait :

O. G. $v = 4/12$ avec $+ 6^{D}$

O. D. $v = 4/18$ avec $+ 5^{D}$

En augmentant ces deux verres de 3 dioptries, la vision de près devenait possible à 30 centimètres et le strabisme n'avait plus lieu. Je fis continuer l'atropine pendant douze jours. La mesure de la réfraction pratiquée le 19 octobre donna :

O. G. $v = 1/4$ avec $+ 7^{D}$

O. D. $v = 1/4$ avec $+ 6^{D}$

L'hypermétropie était déjà, comme on le voit, assez considérable; néanmoins, je me décidai à faire continuer l'emploi de

Digitized by Google

l'atropine pendant quinze jours encore. J'essayai de faire lire l'enfant avec les verres appropriés et je ne parvins pas à découvrir la moindre déviation des yeux.

Dans le stéréoscope, la fusion des deux images se faisait parfaitement et avec les cartons ordinaires.

Le 2 novembre, je trouvai la réfraction et l'acuité visuelle dans le même état que lors de l'examen précédent. Le strabisme ne s'était plus reproduit. Je fis cesser peu à peu les instillations d'atropine et je prescrivis des lunettes avec des verres convexes de 4 dioptries pour voir de loin, et de près. L'enfant devait lire deux ou trois fois par jour, pendant un quart d'heure ou vingt minutes. Bien que la réfraction ne fût pas absolument identique des deux côtés, l'enfant se trouvait mieux de verres semblables.

Depuis cette époque, j'ai revu ce petit garçon. Il continue à se servir de ses lunettes et ne peut plus les quitter à cause du soulagement qu'elles lui procurent. Le strabisme n'a plus reparu.

J'ajouterai, en terminant, que le dernier enfant de cette famille, actuellement âgé de quatre ans, commence à loucher et que la petite fille aînée est emmétrope et possède une acuité visuelle normale.

L'influence de l'hérédité pour l'hypermétropie est ici on ne peut plus manifeste. J'ai même eu l'occasion d'examiner la grand'-mère de ces enfants et je l'ai trouvée également hypermétrope.

Obs. **III. — Strabisme convergent permanent lié à l'hypermétropie. Guérison complète par l'emploi des verres convexes et de l'atropine.**

Mme U. S..., m'amena au commencement de juin 1880, son petit garçon, âgé de sept ans et demi, parce que depuis déjà assez longtemps, elle s'était aperçue qu'il louchait. Ce n'était d'abord que dans la fixation de près que les yeux se déviaient, mais bientôt le strabisme était devenu pour ainsi dire permanent et augmentait de plus en plus. Il avait lieu surtout du côté droit et la déviation mesurait au moins 5 millimètres.

La cornée et les milieux transparents étaient sains, mais on constatait à l'ophtalmoscope une hypermétropie assez notable et dont la plus grande partie était latente, attendu que l'enfant

Digitized by Google

ne pouvait pas supporter pour la vision de loin des verres supérieurs à 1,50 dioptries. L'acuité visuelle égalait seulement 1/3 de l'acuité normale.

Je prescrivis un collyre d'atropine, le repos complet de la vue, et je dis à la mère de me ramener l'enfant au bout de huit jours.

Le 10 juin, je pus constater que l'accommodation était complètement paralysée. L'hypermétropie était égale à 5 dioptries des deux côtés, mais la vision binoculaire n'avait pas lieu et tandis qu'à gauche v égalait 4/18 on trouvait à droite $v = 4/24$. De ce côté, la vision centrale était remplacée par la vision excentrique et il était presque impossible de faire regarder l'enfant en face de lui. Je conseillai de continuer encore l'emploi de l'atropine et de faire lire l'enfant à plusieurs reprises dans la journée avec son œil droit seulement muni de verres convexes de 8 dioptries. Le strabisme persistant encore toutes les fois qu'avait lieu la vision binoculaire, soit de près, soit de loin, je pensai qu'il valait mieux exercer l'œil qui voyait le moins bien, afin d'améliorer son acuité visuelle.

Le 21 juin, on notait déjà une amélioration sensible de la vue à l'œil droit et l'enfant lisait facilement le n° 1,25 des échelles de Snellen à 0^m40 de distance avec un verre de 8 dioptries. Le strabisme persistait toujours. Je conseillai de suivre le même traitement pendant quelque temps encore.

Le 4 juillet, je trouvai 6 dioptries d'hypermétropie des deux côtés. L'acuité visuelle était presque la même pour les deux yeux, et la vision était redevenue centrale du côté droit. Le strabisme n'apparaissait que de temps en temps et cessait dès qu'on en faisait l'observation à l'enfant. La famille devant partir pour les eaux, je fus d'avis de continuer encore l'atropine et d'exercer la vue tantôt avec l'œil droit seulement, tantôt avec les deux yeux. Je prescrivis des verres de 6 dioptries pour voir de loin et des verres de 9 dioptries pour lire et écrire.

Le 8 septembre, l'hypermétropie égalait toujours 6 dioptries, mais la vision centrale de l'œil droit égalait déjà 4/18. Avec les deux yeux l'acuité visuelle était égale à 4/18, c'est-à-dire un peu inférieure à celle de l'œil gauche tout seul. Dans le stéréoscope l'enfant fusionnait parfaitement les images éloignées l'une de l'autre de 2 ou 3 centimètres et le strabisme n'avait plus reparu depuis plus d'un mois. J'ordonnai de cesser peu à peu l'atropine

Digitized by Google

et de n'employer que les lunettes de 4 dioptries au bout de quelques jours pour voir de loin et de près.

Le 22 septembre, l'état de l'enfant était toujours très satisfaisant. Il n'y avait plus de strabisme et la vision de près se faisait bien avec les verres de 6 dioptries. On instillait une goutte d'atropine par semaine. Je fis cesser l'emploi du mydriatique et continuer les exercices de lecture et d'écriture plusieurs heures par jour.

Le 23 octobre, l'hypermétropie égalait toujours 6 dioptries, mais l'acuité visuelle avait atteint 4/9 pour l'œil gauche et 4/12 pour l'œil droit. La vision se faisait sans fatigue avec les deux yeux aussi bien de loin que de près, et du strabisme il ne restait plus que le souvenir. Je conseillai de continuer l'emploi des mêmes lunettes.

Le 2 décembre, je constatai que la vision s'était considérablement améliorée et égalait 4/9 des deux côtés.

Enfin, le 20 janvier 1881, *v* égalait 4/6 des deux côtés, et si l'amélioration continue encore l'acuité ne tardera pas à être tout à fait normale.

Dans cette observation, nous trouvons plusieurs détails intéressants, sur lesquels je désire appeler l'attention. C'est d'abord le rétablissement de la vision centrale dans l'œil droit. Il est assez difficile d'expliquer comment la vision excentrique avait pu se produire, attendu qu'il n'existait chez cet enfant ni opacités des membranes ou des milieux transparents, ni altérations de la macula ; cependant, si on risquait une hypothèse, on pourrait dire que l'œil s'étant dévié peu à peu, la vision binoculaire s'était conservée en partie parce que la région de la rétine avoisinant la macula avait acquis une sensibilité plus exquise par l'habitude, c'est-à-dire par l'impression constante de l'image rétinienne. Le second fait intéressant, c'est l'amélioration de l'acuité visuelle qui, de 4/12, a monté à 4/6 à gauche ; et de 4/24 s'est élevée à 4/6 à droite. Enfin, le troisième fait, non moins important que les deux autres, c'est la disparition du strabisme dans un temps relativement très court. J'ajouterai même que ce fait est d'autant plus remarquable que le père de l'enfant, hypermétrope lui-même, avait présenté un strabisme très fort jusqu'à l'âge adulte et avait dû subir l'opération pour guérir de cette gênante imperfection.

Digitized by Google

Obs. **IV. — Strabisme convergent permanent lié à l'hypermétropie. Guérison complète sans opération par l'emploi des verres convexes et de l'atropine.**

M. D..., âgé de quatre ans et demi, avait commencé à loucher depuis près d'un an, d'abord par intervalles et ensuite d'une façon à peu près continue, surtout lorsqu'il lisait ou qu'il était à table. Au moment où je l'examinai pour la première fois, au mois de juin dernier, je trouvai un strabisme convergent de 5 millimètres au moins et une absence complète de vision binoculaire de loin comme de près.

Le strabisme avait lieu presque toujours spontanément, mais si l'on faisait fixer avec l'œil droit tandis que le gauche était caché par une carte ou un verre dépoli, ce dernier se déviait d'une quantité équivalente et accompagnait son congénère dans tous ses mouvements. C'etait donc un type de strabisme concomitant puisque la déviation secondaire était absolument égale à la déviation primitive. L'œil ne présentait aucune maladie de la cornée ou des milieux transparents et le simple examen avec l'ophtalmoscope permettait de découvrir un degré assez notable d'hypermétropie.

La mensuration de l'acuité visuelle et de la réfraction par la méthode de Donders donnait $v = 4/12$ difficilement, avec un verre convexe $+ 3^{D}$ de chaque côté. Je prescrivis l'atropine et je dis de me ramener l'enfant au bout de huit jours.

Le 5 juillet l'hypermétropie égalait 4 dioptries aux deux yeux et l'acuité visuelle paraissait la même d'un côté que de l'autre. J'ordonnai de continuer l'atropine.

Le 20 juillet, l'hypermétropie était la même, mais la vision était meilleure, car v égalait 4/9. Le strabisme ne survenait plus qu'à de rares intervalles. Continuation de l'atropine et repos complet de la vue.

Le 9 août, je pus constater encore une nouvelle amélioration de la vue : v égalait 4/6 ; l'hypermétropie se maintenait égale à 4^{D}. Le strabisme n'apparaissait que très rarement. Continuation de l'atropine et emploi de lunettes convexes $+ 3^{D}$ pour voir de loin et $+ 6$ pour lire pendant dix minutes, deux ou trois fois dans la journée.

Le 21 août v égalait 4/6 des deux côtés. J'ordonnai de cesser

Digitized by Google

peu à peu l'emploi de l'atropine et de supprimer les verres + 6 dès que la vision de près serait possible avec les autres verres que l'enfant devait porter constamment.

Le 7 décembre, on me ramena l'enfant que je n'avais pas revu depuis trois mois et demi. La vision était toujours excellente, mais le strabisme reparaissait dès que l'enfant quittait ses lunettes. Je pris le parti de continuer encore l'emploi du mydriatique et de faire lire l'enfant avec les lunettes de 6 dioptries.

Le 15 décembre, je constatai à gauche 5 dioptries d'hypermétropie et une acuité visuelle égale à 4/6. Continuation de l'atropine et l'emploi de verres + 6 D à droite et + 7 D à gauche pour lire.

Le 4 janvier 1881, l'enfant se plaignait de ne pas y voir assez près avec ses lunettes. Je dus les augmenter d'une dioptrie; cependant à droite H ne paraissait pas dépasser 4 D et *v* égalait 4/6 comme du côté opposé. Continuation du collyre d'atropine, mais en diminuant progressivement la dose.

Le 25 janvier, l'état de la vue était très satisfaisant. La vision binoculaire avait lieu de loin comme de près et le strabisme n'avait plus reparu depuis assez longtemps. Je fis cesser peu à peu l'atropine et l'emploi des verres forts et je prescrivis, comme je l'avais déjà fait cinq mois auparavant, les verres + 3 pour porter constamment.

La guérison complète du strabisme se maintient, la vision binoculaire se fait sans fatigue et tout fait prévoir que nous n'aurons pas de récidive.

Ce résultat est d'autant plus remarquable que, depuis assez longtemps déjà, le strabisme était devenu permanent.

REVUE DE LA PRESSE

ANNALI DI OTTALMOLOGIE, fasc. 1. — *Analysé par le* Dr Armaignac.

1° Kyste de l'Iris, par le Dr L. Guaita. — Il s'agit d'un enfant chez lequel la mère avait vu apparaître vers le commencement du quatrième mois, une petite tumeur blanchâtre, demi transparente, arrondie, grosse comme une lentille, située à la partie inféro-interne de la grande circonférence de l'iris de l'œil gauche.

La tumeur grossit peu à peu, et, au bout d'un mois, l'enfant donna des signes manifestes de douleur dans son œil qui était légèrement injecté de sang On nota, en même temps, de la photophobie, de l'insomnie et de l'amaigrissement. A sept mois, la maladie avait fait des progrès notables.

Digitized by Google

La tumeur, d'apparence kystique, avait une forme régulière, ovoïde, et avait plus de deux fois le volume d'un grain de maïs. Une des extrémités de l'ovoïde était placée sous le limbe cornéen tandis que l'autre se trouvait au niveau de la pupille qu'elle recouvrait presque complétement. Cet orifice avait la forme d'un petite fente perpendiculaire à la direction du grand axe de la tumeur et ne se dilatait pas sous l'influence de l'atropine. L'examen ophtalmoscopique était impossible, toutefois, on apercevait le reflet rouge normal du fond de l'œil, signe que le cristallin était encore transparent, au moins en partie. A l'éclairage latéral on constatait que la tumeur s'élevait au-dessus du niveau de l'iris, occupait toute la profondeur de la chambre antérieure et touchait même la face postérieure de la cornée qui était un peu trouble à ce niveau.

Il existait un peu d'injection périkératique profonde et il semblait que l'enfant ne voyait plus de cet œil, lequel était douloureux et un peu dur.

Le docteur Guaita proposa l'extirpation de la tumeur, et les parents, voyant que la maladie continuait à augmenter, se décidèrent au bout d'un mois.

Ce chirurgien fit une incision longue d'un demi-centimètre à la partie inférieure et interne de la cornée au moyen d'un couteau linéaire et chercha à exciser la portion d'iris qui renfermait le kyste sans toucher à ce dernier, mais il ne put pas y réussir et la poche ayant été percée il s'en écoula un liquide visqueux, incolore et transparent. L'opérateur ayant resequé la portion d'iris sur laquelle était implantée la tumeur trouva cette membrane notablement épaissie du côté ciliaire. Le segment externe qui restait vint s'engager entre les lèvres de la plaie mais put facilement être réduit avec la spatule. On instilla une goutte d'atropine et on fit un pansement à l'acide borique.

Le lendemain la plaie n'était pas encore fermée et l'iris se présentait entre les lèvres de la plaie mais sans proéminer au dehors. La rougeur périkératique avait beaucoup diminué. On employa alors un collyre d'ésérine.

Huit jours après l'opération la cicatrisation était complète et régulière. Il existait toujours un peu de trouble de la cornée, là où cette membrane avait été en contact avec la tumeur, mais la pupille était libre et l'enfant semblait voir même des objets assez petits.

Cette intéressante observation est suivie d'une étude histologique de la pièce, très complète et très bien faite, mais qu'il serait difficile de résumer ici. La chose la plus importante et qu'il importe de retenir, c'est que le kyste s'était développé sous la membrane endothéliale de l'iris. Sa paroi postérieure, en effet, renfermait tous les éléments de la couche profonde et moyenne de l'iris normal tandis que sa paroi antérieure était formée par la couche antérieure c'est-à-dire par la membrane anhiste recouverte de son épithélium. Ce cas présente encore ceci de particulier que le kyste s'est développé spontanément et rapidement chez un tout jeune enfant qui n'avait reçu aucun traumatisme. La genèse de ce kyste est très difficile à expliquer, cependant l'examen histologique a démontré, sous la membrane anhiste, dans le parenchyme de l'iris, la présence d'un grand

Digitized by Google

nombre d'amas cellulaires de différentes grosseurs, dont quelques-uns en état de dégénérescence colloïde. Dans la couche épithéliale, on rencontrait aussi d'énormes cellules remplies d'un liquide transparent, très réfringentes, et contenant parfois un noyau granuleux et altéré. Il est assez logique d'admettre que, dans le cas actuel, le kyste provenait de l'accroissement d'un de ces amas cellulaires qui se trouvaient dans l'épaisseur du parenchyme irien.

Une visite à l'Asile provincial de Mombello, par le Dr Pierd'Houy. — Cet auteur s'est livré à de longues et intéressantes recherches sur les aliénés au point de vue des affections oculaires. Pour ce qui concerne l'achromatopsie, il avait déjà remarqué, depuis longtemps, que cette maladie était infiniment plus rare en Italie que dans les autres pays du Nord. C'est ainsi que Ricco, de Modène, n'était parvenu à trouver qu'un seul daltonien sur 106 personnes examinées avec soin. Sans faire de recherches, il est vrai, il avait encore trouvé 3 cas sur 33,000 habitants qui formaient la population de la ville qu'il habitait.

Le docteur Pierd'Houy a essayé de se rendre compte de l'utilité que pouvait avoir pour le diagnostic ou le pronostic des diverses affections mentales, l'examen chromatoscopique en excluant, bien entendu, les cas où l'altération de la vision se rattachait à une lésion secondaire ou accidentelle de la rétine.

Sur un nombre de près de 1,200 aliénés, 900 ont pu être examinés de façon à donner des résultats précis. L'auteur s'est servi pour rechercher l'achromatopsie des laines colorées de Holmgren et, parfois aussi, des tables de Dor, de Magnus et de Galezowski. Sur ces 900 malades *aucun* n'a présenté d'achromatopsie.

Les malades ne trouvaient pas toujours facilement le nom de la couleur surtout pour le violet, mais néanmoins ils ne la confondaient pas avec une autre et ils la montraient avec le doigt, soit sur les tables colorées, soit parmi les écheveaux de laine.

Au point de vue de l'influence des couleurs sur les facultés mentales dont les Italiens ont fait, comme on sait, une méthode de traitement, l'auteur a pu confirmer en partie ce qui a déjà été écrit sur ce sujet.

En dehors de l'étude du daltonisme, le docteur Pierd'Houy a fait une multitude de recherches sur un grand nombre de symptômes oculaires, tels que le nystagmus, les divers états de la pupille ou de la circulation rétinienne, etc. Il m'est impossible d'en donner l'analyse et on lira avec grand intérêt le travail original.

Sur l'inoculabilité du chalazion dans les yeux de lapins, par le docteur Giulio Saltini. Il règne encore parmi les anatomo-pathologistes un grand désaccord relativement à la nature histologique du tubercule. Si l'inoculation des produits tuberculeux a pu jeter un certain jour sur l'étude de la tuberculose, les expériences du même genre, faites avec un produit qui, sans être identique avec le tubercule, ne présente pas moins une grande analogie de structure avec cette dernière substance, ne sont pas sans utilité. Ce produit, c'est le chalazion.

Digitized by Google

Dans un certain nombre d'expériences, l'auteur a injecté sous la conjonctive ou dans la chambre antérieure un liquide préparé avec la substance contenue dans un chalazion récemment enlevé et trituré avec de l'eau distillée et un peu de chlorure de sodium. D'autres fois, il a placé sous la conjonctive de petits fragments de chalazion frais.

Dans toutes ses expériences, au nombre de six, jamais il n'y a eu d'infection générale; les animaux ont parfaitement guéri de la petite opération et à l'autopsie on n'a jamais rencontré de néoplasie dans aucun organe.

On sait avec quelle facilité, au contraire, les greffes de matière tuberculeuse produisent l'infection générale. Les expériences de de Grœfe et Leber, de Armanni, de Conheim, de Samelson, de Haensell, et tout récemment celles de Costa Pruneda, l'ont surabondamment démontré. Il est donc permis de croire que malgré l'apparence d'analogie, au point de vue microscopique, entre le tubercule et le chalazion, ces deux produits sont essentiellement différents l'un de l'autre.

Sur l'emploi du bi-sulfate de quinine dans l'héméralopie idiopathique, par le docteur Giulio Saltini. — L'héméralopie idiopathique se développe le plus souvent, dit l'auteur. dans les prisons, les pénitenciers, les dépôts de mendicité, les casernes, les campements militaires, sur les vaisseaux en station et surtout au commencement du printemps et de l'automne. Ce sont en général les individus mal nourris, cachectiques ou affaiblis par les fièvres ou les maladies des organes internes, qui contractent cette singulière affection. N'est-il pas logique de supposer qu'une cause infectieuse joue un rôle important dans l'étiologie de l'héméralopie?

En présence d'un grand nombre de cas où la maladie paraissait se rattacher directement au miasme paludéen, le professeur Manfredi avait conseillé, en 1880, de substituer à tous les remèdes préconisés empiriquement contre cette affection, le traitement des maladies infectieuses, c'est-à-dire le sulfate de quinine seul ou associé au salicylate de soude, et les résultats avaient été on ne peut plus satisfaisants.

Encouragé par ces succès, le professeur, ayant à traiter une nouvelle série de malades, employa le même moyen sur 16 d'entre eux (15 hommes et une femme).

Tous étaient atteints d'héméralopie depuis vingt ou quarante jours, tous également avaient plus de quarante ans, excepté un, qui n'avait que vingt-cinq ans.

L'examen ophtalmoscopique révéla chez cinq de ces malades une atrophie plus ou moins notable du pigment choroïdien; chez quatre autres, on trouva un reflet opalin péripapillaire, et enfin, chez l'un d'eux, une décoloration de la papille et un amincissement très notable des vaisseaux rétiniens. A part cela, le fond de l'œil ne présentait rien de particulier.

Les 16 malades furent soumis à l'usage exclusif du sulfate de quinine à la dose d'un gramme par jour et du salicylate de soude à la dose de deux grammes. Six de ces malades ne revinrent plus à la consultation. Des dix autres, quatre guérirent complètement en très peu de

Digitized by Google

temps, six obtinrent une grande amélioration qui a dû, sans doute, être suivie bientôt de guérison.

Sur un phénomène pathologique singulier dans la circulation de la cornée, par le docteur Rampoldi. — Le sujet de cette observation était une jeune fille de dix-sept ans, pâle, élancée, un peu dysménorrhéique, mais qui, jusqu'à l'année dernière, n'avait jamais rien éprouvé du côté des yeux. A cette époque, elle s'aperçut trois ou quatre fois que pendant qu'elle tenait la tête penchée pour faire son travail, elle éprouvait dans le sourcil gauche une douleur légère et d'un caractère assez difficile à définir, en même temps qu'une certaine tension dans l'œil correspondant.

Cette incommodité ne s'était plus montrée jusqu'à ces derniers temps.

Depuis quinze jours, raconte la malade, toutes les fois qu'elle tient la tête penchée pour travailler, son œil gauche se voile peu à peu, elle éprouve une tension dans cet organe, et bientôt elle ne voit plus rien qu'un voile blanc ou une grande tache. Mais il lui suffit de relever la tête pour qu'en deux ou trois minutes la vue revienne complètement comme auparavant. Elle n'a fait jusqu'ici aucun traitement. A l'examen extérieur, on ne note rien du côté droit où l'acuité visuelle est normale. Du côté gauche, on remarque une légère protrusion du globe, qui paraît plus saillant que l'autre de 4 ou 5 millimètres. Ses mouvements sont à peine un peu plus limités que ceux de son congénère. La paupière supérieure est un peu gonflée; la conjonctive palpébrale et bulbaire est normale; cependant en bas et en dedans de cette dernière, autour de la cornée, on voit un point blanc jaunâtre un peu infiltré, comme un chemosis localisé. Les vaisseaux sanguins superficiels de la conjonctive sont un peu tortueux et légèrement augmentés de volume. La cornée est absolument transparente, ainsi que l'humeur aqueuse, la pupille est régulière, mais la tension du globe est tant soit peu augmentée.

A l'éclairage latéral, on voit plus distinctement que d'habitude les deux zones de l'iris, celle du muscle radié, en dehors, et celle du muscle circulaire, en dedans.

Sur la cristalloïde antérieure, on trouve un cercle gris brunâtre analogue aux dépôts pigmentaires que l'on rencontre souvent après l'iritis; mais la lentille est bien transparente. Il en est de même du corps vitré.

A l'examen ophtalmoscopique la rétine présente un reflet gris obscur dans toute son étendue; les veines sont gonflées et les artères un peu amincies. Au centre de la pupille existe une tache grisâtre ayant l'apparence d'un exsudat ancien et qui cache l'origine des vaisseaux. $V = 1/2$.

Le docteur Rampoldi invita la jeune fille à se tenir la tête penchée sur le dossier d'une chaise jusqu'à ce qu'elle vît apparaître le phénomène de la tache blanche.

Après être restée vingt minutes dans cette position, elle appela en disant que le phénomène venait de se produire. L'examen, fait au même instant, permit de voir une tache laiteuse blanc-jaunâtre, irrégulière, qui s'étendait sur la cornée et voilait en partie la pupille.

A l'œil nu, il était facile de voir la tache s'éclaircir peu à peu dès que

Digitized by Google

la malade levait la tête. La tache cornéenne examinée à la loupe paraissait formée d'un réseau de vaisseaux blanchâtres, qui partaient de la partie inférieure de la cornée et qui ne pouvaient être autre chose que des vaisseaux lymphatiques gorgés de lymphe. Au moment de la disparition de la tache, ce liquide s'écoulait sous la conjonctive et, deux minutes après avoir levé la tête, la cornée était redevenue complètement transparente. On pouvait reproduire le phénomène aussi souvent qu'on le voulait. Le docteur Rampoldi ordonna un traitement général contre l'anémie, et la jeune fille retourna dans son village.

Un mois après, celle-ci revint à la consultation. Depuis quinze jours, elle n'avait plus vu apparaître la tache blanche : l'exophtalmie avait également disparu et la menstruation était revenue. La malade était soumise à l'usage des pilules de citrate de fer et de quinine.

Malgré la disparition de la tache il restait encore un symptôme assez sérieux. La malade ne pouvait fixer un objet, que ce dernier fût loin ou près, sans éprouver une cuisson assez vive dans les yeux et surtout dans le gauche; il survenait en même temps du larmoiement. L'œil gauche louchait en dedans pendant la fixation, quelle que fût la distance de l'objet.

La malade étant retournée le même jour dans son pays a été perdue de vue.

L'auteur se demande si la disparition de la tache cornéenne est une simple coïncidence avec l'apparition des règles ou bien s'il y a eu une relation directe de cause à effet. L'asthénopie et le strabisme convergent sont-ils liés à quelque trouble de la circulation dans l'intérieur de l'orbite apte à produire une perturbation nerveuse dans le fonctionnement de la troisième paire? La disparition de l'exophtalmie et de l'injection lymphatique de la cornée auraient-ils produit une augmentation latérale de pression?

Contribution à l'étude du glaucome, par le professeur Quaglino. — Recueil d'observations fort importantes que le manque d'espace ne nous permet pas, à notre grand regret, d'analyser dans ce numéro. Ce sont :

1° Microphtalmos avec glaucome lent latéral;

2° Microphtalmo-aniridie avec glaucome absolu;

3° Synchisis étincelant dans les deux yeux avec phénomènes internes et externes de glaucome lent ;

4° Glaucome double lent chez un myope. Iridectomie : luxation consécutive des deux cristallins en avant.

Cécité consécutive à une hématémèse. — La *Revue des sciences médicales* rapporte, d'après des journaux allemands, des faits intéressants qui, bien qu'assez rares, peuvent se rencontrer dans la pratique. L'un d'eux a été observé par Nægeli (d'Ermatingen). Un homme de quarante-neuf ans a des vomissements noirs et des selles goudronnées puis, deux jours plus tard, une hématémèse très abondante qui détermine une anémie intense; vives douleurs frontales et oculaires. L'hémorrhagie, traitée, ne se renouvelle pas, mais il persiste une extrême sensibilité des yeux, que les moindres mouvements exagèrent et qui augmente de jour en jour. Le troisième jour après l'hématémèse, ayant quitté sa chambre non éclairée, le malade s'aperçoit que son œil droit est presque complète-

Digitized by Google

ment aveugle. Dès le lendemain, il remarque que sa vue a aussi baissé du côté gauche, et, quatre jours plus tard, la perte de la vision est entière pour ce dernier œil.

L'examen ophtalmoscopique démontra l'existence, au bout de quelque temps, d'une névrite optique. Le traitement consista en injections sous-cutanées de 1 milligramme de nitrate de strychnine, l'emploi de courants constants et l'ergotine. Deux mois après l'hématémèse, le patient a encore de la céphalalgie et des étourdissements, une sensation de raideur des yeux dont la pression est douloureuse. La vision est bien améliorée, mais est encore très défectueuse.

Siegmund Fries, qui a étudié ce sujet dans sa thèse, a réuni dans ce but cent cas d'amauroses consécutives à des pertes sanguines. L'hématémèse et le mélœna tiennent le premier rang dans cette étiologie, puis viennent les pertes utérines, les déplétions sanguines thérapeutiques, les épistaxis, les hémorrhagies par des plaies, les hémoptysies, etc... Dans la moitié de ces faits, aucune amélioration de la vision, et dans l'autre moitié, la guérison a été obtenue, mais pas toujours complète. Le pronostic semble plus favorable quand la cécité a débuté immédiatement après l'hémorrhagie; les cécités par hémorrhagie du tube digestif paraissent les plus graves. Au point du traitement, l'indication la plus pressante est de faire affluer le sang au cerveau anémié, en mettant la tête du malade dans une position déclive, ou, si cette attitude ne pouvait être supportée, en pratiquant la transfusion.

VARIA

Le bleu de ciel [1]

L'absence d'une expression propre visant la couleur bleue du ciel, telle est, au point de vue de l'étude historique du sens chromatique, la singularité la plus marquante que l'on observe dans les œuvres d'Homère. Nulle part il n'est question de ciel bleu, nulle part existe une désignation verbale adéquate à l'intuition sensible du bleu spectral. La sensation subjective tout au moins semble faire défaut, si l'on prend les chants d'Homère comme un relevé complet des connaissances acquises à cette époque par l'analyse et la puissance cognoscitive de l'intellect humain.

Cette particularité étonne à bon droit quiconque se représente Homère, vivant sous le beau ciel ultramarin de l'Ionie, confiant aux sons de sa lyre les impressions vivement colorées que devaient produire en lui les merveilles d'une nature aussi féérique, aussi abondamment lumineuse que le sont d'ordinaire les paysages de l'Orient. Comment la demeure éthérée des Immortels, le seuil azuré de l'Olympe, que chantaient Ennius, Sunécios, Nœvius et Virgile, n'ont-ils jamais produit, sur le chantre de Chios, d'autre impression que celle de la grandeur, de la majesté, de l'immensité? Comment les chants du vieil aède, telle la surface d'un lac tranquille, ne reflètent-ils jamais cette teinte bleue du ciel, dont les charmes devaient s'imposer à l'auteur de l'Odyssée? Cette douce et mélancolique idylle, qui semble moins une épopée qu'un conte naïf de vieillard, qu'une évocation

(1) Cet article, extrait d'une étude historique qui paraîtra prochainement sous ce titre : « *Le sens des couleurs chez Homère,* » nous a été communiqué par l'auteur, notre confrère, le Dr de Keersmaecker, de Bruxelles.

Digitized by Google

des veillées antiques, contient des tableaux admirables; la pureté de la ligne et l'intensité des tons clairs font oublier la pauvreté du décor et des accessoires, à tel point qu'il y manque même, sans que nous nous en plaignions, la préparation habituelle de la toile, cette couche d'outremer, le fond de ciel qui constitue le premier œuvre de nos peintres paysagistes.

Absence complète du « bleu de ciel », tel est le fait; voyons quelles peuvent être les circonstances spéciales qui l'expliquent.

Un point que les recherches philologiques et les études d'esthétique ont mis en lumière, c'est que l'absence du bleu de ciel ne s'observe pas seulement dans les œuvres d'Homère et d'Hésiode, mais également dans les hymnes veddiques, dans le Zend Avesta, dans les écrits hébraïques et, en règle générale, dans la littérature ancienne de tous les peuples asiatiques.

D'autre part, l'ethnographie et la linguistique s'accordent à reconnaître des particularités semblables dans le langage d'un grand nombre de peuplades barbares, habitant aujourd'hui les régions sauvages de l'Afrique, de l'Amérique et de l'Océanie.

I. — Dans le Rig-Veda, on voit le char du soleil dépeint avec une richesse d'expressions incomparable : l'éclat des pierres précieuses ruisselle sur ses flancs incandescents, son timon, blindé de plaques de l'or le plus pur, est couvert de couleurs éclatantes; les coursiers sont tantôt « couleur d'or », tantôt zébrés, bariolés de « septuble couleur »; mais nulle part, il n'est fait mention du bleu de ciel, de la coloration caractéristique des masses aériennes, à travers lesquelles apparaissait aux Hindous leur divinité cosmique.

La langue sanscrite possède cependant une désinence substantive, qui comporte le sens de bleu : *nîla (anil. nil*, indigo) est usité pour désigner la matière colorante de l'*Indigofera tinctoria* que cultivaient les Hindous et dont se servaient les Egyptiens et les Hébreux dès la plus haute antiquité, et pour qualifier la fleur du *Lotus*, la couleur des eaux de la mer et des fleuves; mais jamais ce mot ne sert à rendre la sensation chromatique produite par les masses d'air superposées.

Chez les vieux Persans, rien n'indique la connaissance du bleu de ciel : des productions littéraires postérieures au Zend Avesta contiennent la première métaphore indiquant une entente vraie du bleu céleste chez les peuples sémitiques (1).

Les Égyptiens connaissaient les matières minérales dont se servaient avant eux les Babyloniens et les Assyriens, pour la décoration de leurs monuments, ils usaient largement du bleu en différents tons, comme l'attestent leurs inscriptions démotiques et la polychromie des anciens temples. Cependant leur vocabulaire ne contient pas de désignation spéciale et leurs pièces de littérature ne s'occupent pas de la teinte particulière du ciel.

Dans les écrits hébraïques, l'absence d'une dénomination spéciale du bleu subsiste encore, alors que déjà chez des peuples voisins de la Palestine, des mots correspondants avaient fait leur apparition dans le langage écrit; bien plus, la traduction du mot *bleu* serait aujourd'hui même très embarrassante, tant en hébreu qu'en arabe. Les rabbins de la synagogue recourent au grec et adoptent Καλλάϊνον (de Καλλάϊς, turquoise), ἰανθῖνον (violet), tandis que les pédagogues arabes ont forgé le mot « *samoûr* », pour le bleu de ciel, le mot « *maûr* », pour couleur d'eau; mais ces divers vocables n'existent pas dans le langage usuel et ne peuvent entrer en ligne de compte dans la question historique qui nous occupe.

Il n'est pas de peuple qui, autant que les juifs, ait eu l'occasion de porter les regards attentifs vers la voûte azurée; les prescriptions du culte, l'interprétation de leurs codes, l'ordonnance et l'heure des sacrifices, autant de motifs pour interroger le ciel et les signes météorologiques qui s'y présentent. Dès la première page du Talmud, on rencontre une méta-

(1) *Lapis lazuli*. Cf. Nord und Süd. Band. 5. Heft. 14 mai 1878, p. 265.

Digitized by Google

phore orientale pour parler des premiers rayons du soleil levant, s'élançant au-dessus de la ligne d'horizon comme le « bois d'un daim qu'un chasseur pousse devant lui. »

« De la biche de l'aurore jusqu'au moment où le levant s'éclaire »

Les docteurs Talmudistes se perdent dans un inextricable fouillis de figures et d'allusions cosmologiques quand ils prétendent fixer les limites du crépuscule ou de l'aurore, soit qu'ils veulent réglementer les heures de la prière, soit qu'ils enseignent aux lévites le moment précis des holocaustes, des purifications, des sacrifices, etc., etc.

Franz Delitzsche a rappelé les métaphores qui se pressent sous la plume des commentateurs quand ils parlent de la brume, de l'aurore, du crépuscule et de la nuit. Il n'est pas de signe météorologique qu'ils n'aient mis à profit. David reconnaissait l'heure de la prière à la bise du nord qui, s'élevant au matin, faisait vibrer les cordes de la harpe suspendue près de lui. Il s'éveillait, de sa couche encore tiède, il saluait le ciel ; « Réveillez-vous, harpe et cythare, voici l'aurore. »

Il n'est du reste pas probable que les Juifs, dont les yeux étaient fréquemment fixés vers le ciel, n'eussent pas observé sa coloration particulière alors que, d'autre part, il leur fallait une éducation très avancée du sens des couleurs pour reconnaître les diverses espèces de lèpre, par exemple, que Moïse décrit avec force détails, détails presque uniquement tirés de la différenciation des teintes que présentent les diverses variétés d'exanthème (1). Les sacrificateurs, les abatteurs de bétail retiraient de la consommation la chair suspecte ou de mauvaise qualité; les signes auxquels ils recouraient pour opérer ce triage, touchaient à la coloration spéciale de la viande : « On la tenait pour saine lorsqu'elle était noire comme le fard oriental ou vert de poireau ou couleur de foie ; elle était impropre à la consommation quand elle était noire comme de l'encre, d'un vert jaune comme la poussière de houblon, jaune de safran ou fleur de chardon » (2).

Peut-on raisonnablement admettre que la couleur caractéristique du ciel oriental ait échappé à la rétine des Israélites, quand on constate chez eux une recherche aussi méticuleuse dans la distinction de sous-variétés de nuances aussi peu précises?

Si le mot *bleu* n'a pas son correspondant lexicologique dans la langue hébraïque, il est cependant certain que la couleur qu'il désigne était parfaitement connue et appréciée par les Hébreux et cela dès la plus haute antiquité des temps historiques. Il ressort du texte même de la Bible que les juifs faisaient usage pour leurs vêtements de tissus de lin et de laine deux fois teints « bleu de pourpre » (Exode ch. XXXIX verset, 2), nuance de bleu violacé que l'on retrouve dans la description du voile sacré qui, dans le temple de Salomon, cachait aux regards profanes l'arche d'alliance et le saint des saints. (II Paralipomenon III, § 14. — 2992, av. J.-C.)

Les franges détachées que l'Israélite portait aux quatre coins de sa robe de laine, étaient formées de petits bouts de laine, entremêlés de glands couleur bleu de pourpre; mais l'indigo était sévèrement proscrit « Dieu se vengera de celui qui mettra du « Καλλάϊνον » au lieu de pourpre. »

Le Dr Stein soutient dans la *Gartenlaube*, 1877, que le bleu de pourpre avait, chez les Hébreux, un sens de nuance noire. Delitzsche, au moyen de preuves historiques et philologiques établit parfaitement qu'il s'agissait bien plutôt d'une nuance vraie de bleu; le blanc et le bleu sont, pour ainsi dire, les couleurs nationales de la Judée; le culte mosaïque les considérait comme des symboles sacrés, aussi le noir était-il intentionnellement banni des usages publics et religieux « *Le noir est banni de la présence de Jéhovah, parce que sa robe est lumineuse.* »

(*A suivre.*)

(1) *Lévitique.* Chap. XIII et XIV.
(2) *Nord und Süd :* der Talmud rind die Farben. p. 263.

Digitized by Google

BIBLIOGRAPHIE

Thèses sur l'Ophtalmologie

Soutenues à la Faculté de médecine de Paris et de Lyon pendant le premier trimestre de l'année 1881.

LAREBIÈRE. — Contribution à l'étude des affections syphilitiques des voies lacrymales.

BACHES. — Etude sur la cataracte secondaire et son traitement en particulier.

BUY. — De l'œdème malin ou charbonneux des paupières.

MARSEILLE. — Des cyclites chroniques avec corps flottants du corps vitré, mouches volantes pathologiques.

ANGLADE. — Du traitement de l'ophtalmie sympathique.

M. DUVAU. — Contribution à l'étude des indications de l'ésérine dans le traitement des kératites et des abcès de la cornée.

GAUTÉ. — De l'influence de la goutte sur les affections et les opérations de l'œil.

ULLMANN. — Contribution à l'étude de l'étiologie de la cataracte.

GALLERAUD. — Contribution à l'étude des lésions traumatiques du globe de l'œil chez les travailleurs. (*Faculté de Lyon.*)

PRIME

OFFERTE PAR

LA REVUE D'OCULISTIQUE

A SES ABONNÉS

La Direction désireuse de répondre à l'accueil bienveillant qui lui a été fait a résolu d'offrir a tous ses abonnés les deux primes suivantes qui seront envoyées franco de port à tous ceux qui en feront la demande en y joignant un mandat-poste.

1° UN MAGNIFIQUE OPHTALMOSCOPE

contenu dans un écrin recouvert en peau et doublé en velours

Prix : 3 fr. 50

2° TRAITÉ D'OPHTALMOSCOPIE, D'OPTOMÉTRIE ET DE RÉFRACTION OCULAIRE

Par le Dr Henry ARMAIGNAC

Ex-Professeur libre d'Ophtalmologie à l'Ecole pratique de la Faculté de Médecine de Paris
Lauréat (médaille d'argent) de la Faculté et de l'Académie de médecine (Prix Buignet) de Paris
Membre de la Société de médecine et de chirurgie de Bordeaux
Médecin oculiste du Bureau de bienfaisance

Ouvrage couronné par l'Académie de Médecine de Paris

1 Vol. in-12 de 500 pages, avec 116 figures intercalées dans le texte. (Delahaye, éditeur. Paris, 1878).

Prix : 3 francs.

Le Propriétaire-Gérant, Dr ARMAIGNAC.

Bordeaux. — Imprimerie Nouvelle A. BELLIER, 16, rue Cabirol.

Digitized by Google

REVUE CLINIQUE

D'OCULISTIQUE

DU SUD-OUEST

SOMMAIRE. **Travaux originaux.** — L'asthénopie hypermétropique et le strabisme convergent. De la guérison du strabisme hypermétropique sans opération par l'emploi de l'atropine et des verres convexes. (*Fin.*) — Un cas d'amétropie assez rare ; amélioration immédiate et considérable par l'emploi des verres correcteurs, par le Dr H. Armaignac — **Revue de la Presse.** Des greffes iriennes ; pathologie des kystes et des tumeurs épithéliales de l'iris, par le Dr Massa. — Traitement du symblépharon par la suture élastique, par le Dr Rinaldi (de Buenos-Ayres). — **Sociétés savantes.** Association française pour l'avancement des sciences, session d'Alger 1881 ; par le Dr Sédan (de Coléah, Algérie). — **Varia.** Le bleu de ciel, (Suite) par le Docteur de Keersmaecker. (de Bruxelles. — **Index bibliographique.**

TRAVAUX ORIGINAUX

L'asthénopie hypermétropique et le strabisme convergent. De la guérison du strabisme hypermétropique sans opération, par l'emploi de l'atropine et des verres convexes (1)

Par le Dr H. Armaignac.

Depuis qu'on a découvert l'hypermétropie et qu'on a recherché soigneusement l'état de réfraction des yeux strabiques, on s'est aperçu que la presque totalité des malades qui louchaient présentaient des anomalies de la réfraction. Tantôt l'anomalie, myopie, hypermétropie ou astigmatisme, était la même des deux côtés, tantôt le vice de réfraction était différent pour les deux yeux et il y avait ce qu'on appelle de l'anisométropie. D'autre part, le strabisme était convergent ou divergent suivant la direction des lignes visuelles pendant la fixation.

Mais on n'a pas tardé à s'apercevoir qu'il existait un rapport presque constant entre la direction du strabisme et la nature de l'amétropie et Donders a pu formuler les deux lois suivantes, que chacun a pu vérifier depuis :

1° Le strabisme convergent dépend ordinairement d'une hypermétropie ;

2° Le strabisme divergent est généralement une suite de la myopie.

(1) Voir le n° 7.

Digitized by Google

Je n'ai à m'occuper ici que du strabisme convergent. Sur 172 cas de strabisme convergent pris au hasard, Donders a trouvé 133 fois l'œil non dévié hypermétrope. Dans 9 cas il y avait myopie; dans 13 cas on avait noté l'anisométropie; dans 5 cas le strabisme avait été de cause inflammatoire; dans 5 cas il y avait eu de la paralysie; dans 3 cas il existait une cataracte congénitale et enfin deux fois il y avait du nystagmus. Cette statistique à laquelle il ne serait pas difficile d'en ajouter d'autres aujourd'hui qui en confirmeraient l'exactitude, nous montre que l'hypermétropie s'est présentée plus de 77 fois pour 100. Je crois même que si l'on retranchait tous les cas dans lesquels le strabisme convergent s'est produit nécessairement, comme dans les paralysies du muscle droit externe ou les cas de myopie accompagnés d'une immobilité presque complète des yeux, on trouverait une proportion bien plus grande encore pour les cas restants. Il est donc permis de dire qu'en dehors des cas ci-dessus le strabisme convergent qui n'est pas lié à l'hypermétropie peut être regardé comme exceptionnel ; c'est du moins ce que j'ai observé jusqu'ici.

Il ne faudrait pas conclure de là toutefois que la réciproque est également vraie et que tous les cas d'hypermétropie s'accompagnent de strabisme. Le nombre des hypermétropes, en effet, est considérable, et si l'on en croit Ed. T. Ely, sur 100 enfants âgés de une à huit semaines, cet auteur aurait trouvé l'hypermétropie 72 fois. Il faudrait admettre alors qu'avec les progrès de l'âge l'hypermétropie disparaît dans un grand nombre de cas.

Voyons maintenant quelles circonstances, chez les hypermétropes, peuvent concourir à la production du strabisme.

Comme le dit fort bien Donders, ces circonstances sont de deux sortes :

a. Les unes portent atteinte aux avantages de la vision binoculaire.

b. Les autres favorisent un excès de convergence.

A la première catégorie appartiennent :

1° Une différence congénitale *notable* dans l'acuité visuelle ou dans la réfraction des deux yeux. Chez les hypermétropes, cela se rencontre dans la majorité des cas, et bien souvent l'astigmatisme vient encore augmenter cette différence. Si les deux images rétiniennes ne sont pas trop dissemblables le sujet con-

Digitized by Google

serve la vision binoculaire, car la moindre déviation d'un œil entraînerait une diplopie fort gênante, qui deviendrait même insupportable, ainsi qu'on peut s'en convaincre, en interrogeant les malades affectés d'une simple parésie d'un muscle droit interne ou externe. Si l'appareil musculaire fonctionne régulièrement, il n'y a aucune raison pour admettre que cette déviation se produise, et, viendrait-elle à le faire, qu'un des muscles entrerait aussitôt en action pour éviter cette double image. La synergie musculaire qui associe d'une façon si admirable les mouvements combinés des deux yeux, n'est pas une force déterminée *a priori* et absolument invariable et nous savons tous qu'en interposant un prisme faible entre un objet et un de nos yeux nous pouvons bientôt obtenir la fusion des images bien que la synergie musculaire n'existe plus. On sait aussi que l'angle du prisme peut varier dans des limites assez étendues suivant qu'il demande la contraction forcée de tel ou tel muscle. Ces muscles sont même susceptibles d'une certaine gymnastique qui augmente leur puissance et permet de rétablir la vision binoculaire lorsque l'effort à produire n'est pas trop considérable. Après l'opération du strabisme le malade a presque toujours pendant quelque temps de la diplopie, mais il ne tarde pas avec l'exercice ordinaire, ou au moyen d'un stéréoscope, à obtenir la fusion des images. Je me hâte d'ajouter cependant que pour obtenir ce résultat, il faut que l'image de l'œil dévié soit assez distincte pour entraîner la fixation. Cette tendance instinctive à fusionner les images doubles est même telle que dans un cas, dont je publierai plus tard l'observation, j'ai obtenu en quelques semaines la vision binoculaire bien qu'après la ténotomie il existât une diplopie très marquée et compliquée d'une notable différence de niveau dans la hauteur respective des images.

J'ai dit qu'il fallait une image assez distincte pour que la fixation fût possible; il n'est pas difficile de se convaincre, en effet, que la précision dans les mouvements des globes oculaires ne dépend que de la vision et est entièrement subordonnée à cette fonction. Il suffit pour cela d'examiner les aveugles ou les malades qui ont perdu depuis longtemps la faculté de fixer les objets à cause de la diminution de leur acuité visuelle; eh bien! chez eux, surtout et principalement si la cécité date de l'enfance, et que les muscles n'aient pas appris par un long usage à combiner

Digitized by Google

leurs mouvements associés, chez eux, dis-je, on trouvera ou du nystagmus ou une incoordination absolue des mouvements des yeux. Avec toute l'énergie de leur volonté ils ne parviendront jamais à diriger le regard dans une direction déterminée, ni à combiner les mouvements associés des divers groupes de muscles.

Un œil dévié primitivement devient de plus en plus amblyope par défaut d'usage et il est clair que de cette façon le strabisme tend, de plus en plus, à devenir permanent parce que la vision n'est nullement gênée par une seconde image devenue très peu distincte et qui ne saurait produire de la diplopie.

2° Les taies de la cornée.

Il est vrai qu'on rencontre souvent des taies de la cornée chez les strabiques hypermétropes, mais on a, ce me semble, exagéré l'influence de cette maladie. Sans doute une taie très étendue, demi transparente ou complètement opaque, peut entraîner une diminution telle de l'acuité visuelle que le cas rentre dans la catégorie dont il vient d'être question dans les paragraphes précédents à propos de l'amblyopie, mais il faut bien savoir aussi qu'une taie centrale de petite étendue ou une taie périphérique qui obstrue une partie plus ou moins grande de la pupille n'entraîne pas une diminution de l'acuité aussi notable qu'on le supposerait au premier abord. Il suffit pour s'en convaincre de se rappeler les propriétés des lentilles convexes peu ou point diaphragmées qui ont, comme on sait, plusieurs foyers suivant que les rayons lumineux traversent circulairement une zone plus ou moins éloignée du centre de la lentille, et de faire l'expérience suivante : On prendra un objectif de photographe muni de sa chambre noire et on fera la mise au point pour un objet quelconque. Dès que l'image bien nette aura été obtenue sur le verre dépoli, on collera au centre de l'objectif une rondelle de papier noir occupant une assez grande étendue de la lentille et on regardera de nouveau l'image : on sera tout étonné, si on n'est pas prévenu de la trouver aussi distincte qu'auparavant dès qu'on aura remis au point la plaque de verre dépoli en la rapprochant un peu de l'objectif. La rondelle de papier noir joue ici le rôle d'une taie centrale opaque n'occupant qu'une partie de la pupille. Si au lieu de papier noir on prenait du papier demi-transparent, cela correspondrait à une taie de la cornée de même nature.

Digitized by Google

Si maintenant on remet les choses dans le même état qu'elles étaient au commencement de l'expérience, en enlevant le papier et en mettant au point, il sera facile de produire l'effet d'une taie de la cornée occupant, soit une moitié de la pupille, soit tout autre étendue de cette membrane, en taillant un morceau de papier noir ou demi transparent qui occupe la même étendue de la lentille de verre. Dans tous les cas, il sera possible d'avoir une image nette sur la plaque de verre, il n'y aura de différence que dans l'éclairage ou dans l'intensité de l'image.

Pour ces raisons et pour d'autres qu'il me serait trop long d'indiquer ici, je crois que dans la majorité des cas chez les hypermétropes, les taies ne sont une cause de strabisme que parce qu'elles ont été précédées d'un processus inflammatoire ou suivies d'une amblyopie considérable.

En second lieu, le strabisme est favorisé, ai-je dit, par les conditions qui facilitent ou qui exigent la convergence.

Les auteurs qui se sont occupés de la question, et Donders en particulier, attribuent une grande prédisposition dans la production du strabisme convergent, soit à la mobilité extrême des globes oculaires en dedans, soit à l'énergie fonctionnelle des muscles adducteurs, soit même à une faculté exceptionnelle qui permettrait à certains individus de loucher à volonté. Pour mon compte je connais des exemples de ce dernier cas et je crois à l'influence des autres, à condition qu'il existe en même temps soit de l'hypermétropie, soit de l'astigmatisme, soit de l'anisométropie, soit enfin de l'amblyopie.

Quant aux conditions qui *exigent* la convergence des lignes visuelles pour la fixation, on les trouve, dit Donders, chez les hypermétropes, dans la grandeur de l'angle formé, comme on sait, par la ligne visuelle et l'axe cornéen. Cet angle est presque toujours plus grand chez les hypermétropes que chez les émmétropes et à plus forte raison que chez les myopes, où il peut disparaître et même devenir négatif. C'est pour cette raison qu'on observe si souvent un strabisme *divergent apparent* chez les hypermétropes lorsque le regard se porte au loin, et un strabisme *convergent apparent* chez les myopes dans les mêmes conditions.

Ce que je viens de dire semblerait au premier abord venir à l'encontre de ce que je veux démontrer, mais on verra bientôt

Digitized by Google

qu'il n'en est pas ainsi. On sait en effet que le strabisme convergent est extrêmement rare dans le premier âge, et que ce n'est généralement que vers quatre ou cinq ans et même plus tard qu'il commence à se montrer, c'est-à-dire au moment où l'enfant, par la nature même de ses goûts ou de ses occupations, est obligé de porter son attention sur de petits objets. Le plus souvent, presque toujours, le strabisme ne se produit que pendant la fixation des objets rapprochés, alors que les axes visuels convergent plus ou moins, et que l'accommodation entre en jeu. Le strabisme est dit alors *périodique;* il peut même rester dans cet état toute la vie et ne jamais devenir *permanent.*

Mais si l'expérience démontre d'une façon aussi évidente l'influence de la convergence et de l'accommodation sur la production du strabisme, le mécanisme intime n'est peut-être pas aussi facile à démontrer, malgré les théories qui ont été émises jusqu'à ce jour, et qui semblent cependant l'expliquer d'une façon suffisante.

A propos de l'angle, Donders dit que l'on éprouve beaucoup plus de difficulté pour faire diverger les axes optiques que pour les faire converger, et que si, dans la vision à distance, la divergence des axes cornéens demeure souvent insuffisante, de même la convergence de ces axes devient, dans la vision de près, relativement trop considérable. La grandeur de l'angle prédispose donc, selon lui, au strabisme convergent.

Dans les circonstances ordinaires, on sait qu'à chaque degré de convergence correspond une somme déterminée d'accommodation qui permet à l'image rétinienne d'aller se faire sur la rétine. En convergeant pour une distance plus rapprochée que l'objet, l'hypermétrope accommode davantage et parvient ainsi à voir distinctement cet objet, mais alors la vision ne peut être nette qu'à condition d'être monoculaire et, dans ce cas, on voit généralement le sujet tourner la tête du côté de l'œil qui fixe, ou transporter l'objet fixé du côté opposé. La figure suivante fera parfaitement comprendre ce que j'indique ici :

Soit un objet A situé à une petite distance et fixé par les deux yeux O G et O D Pour que cet objet soit vu distinctement par les deux yeux à la fois, il faut nécessairement que son image aille se former en *t* et *t'* sur la tache jaune de chacun d'eux. Mais pour cette distance l'accommodation est insuffisante; la conver-

Digitized by Google

gence devra donc augmenter pour obtenir l'accommodation nécessaire, c'est-à-dire que les lignes visuelles devront se diriger vers le point *a*. Dans cette position des yeux l'image de l'objet A, tombe nécessairement en dedans des deux taches jaunes, et dès lors il n'est pas vu distinctement. Que faire alors? Deux moyens se présentent : 1° Transporter l'objet en A' sur le prolongement de la ligne *a o*; dans ce cas son image se formera sur la macula de l'œil droit, tandis qu'elle tombera nécessairement en dedans du côté gauche ; la vision binoculaire n'existera plus, l'œil droit seul verra l'objet ; 2° diriger la ligne visuelle *a o* suivant *a' o*, c'est-à-dire dans la direction de l'objet A, en conservant toujours la même convergence. Pour que l'angle *o a' o'* reste égal à l'angle primitf *o a o'* il faudra nécessairement que la tête se dévie à droite et que la ligne des centres optiques *o o'* tourneautour du point *o* comme centre. C'est pour cette raison, je crois, que les strabiques hypermétropes tournent la tête du côté de l'œil qui fixe. Dans cette nouvelle position la macula de l'œil droit reçoit toujours l'image de l'objet A, tandis que la tache jaune de l'œil gauche recevrait l'image d'un objet situé en A", celle de A tombant en dedans du côté de la papille.

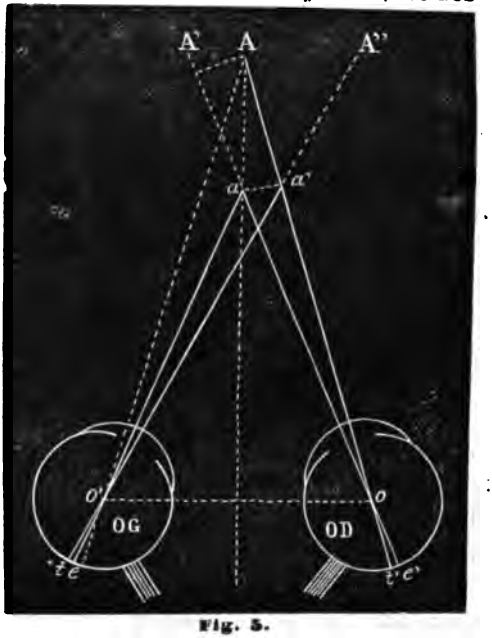

Fig. 5.

L'œil qui ne fixe pas n'a plus de modérateur qui règle l'action de ses muscles comme dans la vision binoculaire, et dès lors le droit interne peut se contracter à son gré sans crainte de produire une diplopie gênante et tout en facilitant l'accommodation.

La répétition de cet acte entraîne une contracture de ce muscle en même temps qu'un relâchement du droit externe, et si les conditions anatomiques et physiologiques dont il a été ques-

Digitized by Google

tion plus haut, s'y prêtent suffisamment le strabisme intermittent ou périodique devient permanent, surtout si l'acuité visuelle de l'œil dévié a diminué d'une façon quelconque par l'apparition d'une taie ou par défaut d'usage, ou si la vision était primitivement assez faible.

Tout le monde croit, je pense, à la possibilité de guérir sans opération le strabisme hypermétropique périodique ou devenu permanent depuis peu de temps, et déjà, en 1855, le docteur Coursserant père, obtenait de très bons résultats par l'administration du collyre d'atropine et l'exercice quotidien de l'œil qui louchait habituellement et dont l'acuité visuelle était moins bonne que celle de son congénère. Donders, en révélant à la science les mystères de l'accommodation et les diverses lois qui président à cette admirable fonction, expliqua d'une façon précise comment l'atropine agissait dans la cure du strabisme et préconisa beaucoup ce moyen. Depuis cette époque, un grand nombre d'auteurs l'ont également employé et n'ont eu qu'à s'en louer. Je crois donc utile d'appeler de nouveau l'attention des médecins sur un procédé si simple qui, dans beaucoup de cas, peut remplacer avantageusement la ténotomie et a l'incontestable mérite d'être absolument inoffensif.

Pour guérir le strabisme il faut faire disparaître les causes qui l'ont produit ou qui l'entretiennent, et c'est dans cette recherche que le médecin doit mettre tous ses soins et toute son habileté. L'examen objectif du malade ne présente pas, en général, de très grandes difficultés, même chez les tout jeunes enfants, et doit être fait d'une façon complète. On examinera l'attitude du sujet, sa manière de fixer les objets, l'influence de sa volonté sur la cessation du strabisme. On couvrira alternativement avec la main ou un verre dépoli l'œil droit et l'œil gauche et on suivra pendant la fixation à diverses distances et dans diverses directions la marche de l'œil qui ne fixe pas pour se rendre compte de la déviation secondaire. On mesurera l'acuité visuelle de chaque œil en particulier et l'on déterminera aussi exactement que possible l'état de la réfraction, soit avec l'ophtalmoscope, soit par la méthode de Donders ou avec un optomètre. Le miroir aidé de l'examen à l'éclairage oblique renseignera sur l'état de la cornée, des milieux transparents, de la rétine et du nerf optique. Personne n'ignore que, chez les enfants, l'examen

Digitized by Google

subjectif est rarement bien précis, aussi sera-t-il bon de le contrôler par l'emploi de plusieurs moyens, de plusieurs méthodes, et de n'ajouter foi à une réponse que lorsqu'elle sera en concordance parfaite avec les premières assertions du malade.

Après avoir noté avec soin les résultats de ce premier examen, on prescrira un collyre d'atropine au 200e qui devra être employé pendant huit jours à la dose de trois gouttes par jour.

Après ce laps de temps, pendant lequel l'enfant aura été éloigné de toutes les occupations qui exigent une application de la vue, on mesurera de nouveau la réfraction et l'accommodation. L'examen sera renouvelé tous les huit ou dix jours pendant un mois ou six semaines et alors on fera porter à l'enfant des lunettes convexes qui corrigent exactement son amétropie et qui lui permettent de bien voir de loin. Si les deux yeux sont pareils et doués de la même acuité visuelle, il suffira d'ajouter trois dioptries à ces verres pour qu'ils servent à voir de près. Des exercices de lecture répétés trois ou quatre fois par jour pendant dix minutes ou un quart d'heure chaque fois, si l'enfant ne louche plus, seront très utiles pour rétablir la vision binoculaire et l'équilibre des muscles adducteurs et abducteurs.

Il arrive souvent que le strabisme cesse très peu de temps après l'emploi de l'atropine et des verres convexes. S'il en est ainsi, on devra diminuer progressivement les instillations de collyre ou, ce qui vaut mieux encore, diluer ce dernier en y ajoutant tous les jours une certaine quantité d'eau pure.

Mais, par ce fait, l'accommodation revenant peu à peu, il faudra diminuer aussi peu à peu la force des verres de façon à ce que le muscle ciliaire puisse de nouveau entrer en fonction pendant la vision de près.

Lorsque l'action du mydriatique a complètement cessé, on prescrit généralement le même verre pour voir de loin et de près, et, à part l'astigmatisme, qui doit être corrigé en entier, on neutralise toute l'hypermétropie manifeste ou les deux tiers de l'hypermétropie totale. Ces chiffres n'ont cependant rien d'absolu et il peut se faire qu'on les dépasse, soit en plus, soit en moins. C'est l'examen fonctionnnel de la vision qui est seul juge dans beaucoup de circonstances.

La durée de ce traitemeut n'a pas de limites précises et il peut exiger depuis six semaines jusqu'à plusieurs mois; les

Digitized by Google

récidives ne sont pas rares non plus, soit qu'on ait suspendu trop tôt les instillations d'atropine, soit que les verres aient été mal déterminés ou employés d'une façon incorrecte. Dans ce cas, il faut revenir à l'atropinisation complète et faire une nouvelle détermination de la réfraction.

Jusqu'aprésent, j'ai supposé le cas le plus simple, c'est-à-dire, l'existence d'un même degré d'hypermétropie et d'une acuité visuelle semblable des deux côtés, mais il en est rarement ainsi et nous avons vu dans la première partie de ce travail, que la plupart du temps on observait de l'anisométropie et que dans la majorité des cas, l'acuité visuelle était plus ou moins diminuée du côté de l'œil habituellement dévié.

La première chose à faire lorsqu'on se trouve en présence d'un strabique et qu'on a constaté une différence d'acuité visuelle dans les deux yeux, c'est de voir à quoi tient l'amblyopie de l'œil dévié. S'il s'agit d'une affection incurable telle qu'un leucome étendu, une opacité des milieux transparents ou une maladie grave du fond de l'œil, seule la ténotomie sera capable de faire disparaître le strabisme, et encore la guérison pourra ne pas se maintenir ; dans tous les cas, néanmoins, l'opération pourra toujours être tentée. J'ai vu pour ma part, des yeux atteints de cécité plus ou moins complète depuis l'enfance, qui ne se sont jamais déviés et d'autres qui sont restés droits après la strabotomie. Cela dépend peut-être des conditions physiques spéciales dont j'ai déjà parlé dans cet article.

S'il s'agit au contraire d'un vice de réfraction ou d'accommodation qui puisse être corrigé, nous avons à considérer deux cas : 1° La correction de l'amétropie pourra permettre la vision binoculaire ; 2° la vision binoculaire sera impossible avec les verres correcteurs.

Au premier cas, appartiendront tous ceux dans lesquels la différence de réfraction est assez peu considérable pour que les deux images rétiniennes ne soient pas trop dissemblables. Le pronostic est alors assez favorable, et on devra tenter les divers moyens que j'ai indiqués tout à l'heure. On sera toujours à temps de recourir à l'opération.

Au second cas, appartiennent ceux dans lesquels la différence de réfraction dans les deux yeux est assez grande pour que les deux images rétiniennes soient très dissemblables. On aura beau

Digitized by Google

alors donner à chaque œil le verre qui lui correspond ou chercher à partager la différence, rarement la vision pourra s'exécuter avec les deux yeux à la fois, et presque toujours la cure du strabisme par les moyens optiques ou médicaux, ne donnera aucun résultat. Il faudra recourir à l'opération.

Enfin s'il s'agit d'une simple amblyopie par défaut d'usage, on aura beaaucoup de chances pour que l'œil récupère sa force visuelle en totalité ou en partie, en se servant de moyens appropriés et qui consisteront à exercer l'œil amblyope plusieurs fois par jour, avec des verres parfaitement adaptés à son état de réfraction. Pour ces exercices, on se contentera de couvrir le bon œil avec un bandeau, ou bien on instillera quelques gouttes d'atropine afin de paralyser l'accommodation, pourvu toutefois que ce moyen oblige l'enfant à se servir de son œil amblyope. Cela ne sera pas toujours possible, car malgré la mydriase, la vue pourrait rester meilleure que celle de l'autre œil et le malade continuerait de s'en servir de préférence à l'autre.

Ces exercices dureront plus ou moins longtemps selon le degré d'amblyopie, la docilité des malades et le soin des parents. Dès que la vision sera suffisamment revenue, on cherchera à produire la vision binoculaire au moyen d'exercices stéréoscopiques, selon la méthode de Javal.

Je sais que ce traitement du strabisme est parfois long et ennuyeux, et qu'il ne donne pas des résultats toujours certains, mais quelle autre méthode est infaillible ? Par les résultats que j'ai déjà obtenus et auxquels je pourrais ajouter les nombreux succès de mes confrères, je me crois autorisé à appeler de nouveau l'attention des médecins sur un moyen aussi simple qu'inoffensif et qui sera certainement goûté de toutes les mères. S'il ne réussit pas, il aura encore le grand avantage de rendre plus tard la strabotomie beaucoup plus efficace.

Un cas d'amétropie assez rare ; amélioration immédiate et considérable par l'emploi des verres correcteurs.

Le 5 janvier 1881, on amena dans mon cabinet un jeune garçon de onze ans dont la vue s'affaiblissait de plus en plus et dont la myopie, disait-on, faisait des progrès rapides sans qu'aucun verre de myope lui procurât le moindre soulagement. L'enfant avait toujours lu de très près et au moment où je l'examinai, il

Digitized by Google

tenait son livre à 7 ou 8 centimètres de son nez et penchait fortement la tête du côté droit. Il était obligé d'interrompre son travail à chaque instant à cause de la fatigue que cette attitude lui occasionnait, et avait souvent des maux de tête et des tiraillements dans les yeux.

L'examen de ces organes ne permettait de constater aucun défaut de transparence dans la cornée ou le cristallin et la vision de loin n'était pas trop mauvaise. Cette seule indication du malade me fit abandonner immédiatement l'idée de myopie, et je songeai aussitôt a une forte hypermétropie. L'examen à l'ophtalmoscope me permit de constater un degré très élevé de cette amétropie en même temps qu'une intégrité parfaite du fond de l'œil.

L'enfant ne pouvait rester qu'un jour à Bordeaux, et, malgré tout mon désir de paralyser complètement son accommodation par l'emploi de l'atropine continué pendant une ou deux semaines au moins, je dus me borner à instiller seulement trois ou quatre gouttes du mydriatique. L'examen de la réfraction et de l'acuité visuelle par la méthode de Donders me donna le résultat suivant :

O. D. H $= + 8^{D}$ *ash.* $90^{\circ} + 3^{D}$; $v = 4/18$

O. G. H $= + 8^{D}$ $v = 4/24$

Avec ces verres, la vision binoculaire se faisait parfaitement de loin comme de près malgré la petite différence d'acuité visuelle qui existait entre les deux yeux, et la lecture des caractères ordinaires d'un livre, correspondant au numéro 1.50 des échelles de Snellen, devenait très facile à 30 centimètres. L'enfant était émerveillé de ce résultat si inespéré, et son précepteur, qui l'accompagnait, ne pouvait en croire ses yeux.

L'addition du verre cylindrique à l'œil droit augmentant considérablement la vision, je me hâtai de faire tailler un verre sphéro-cylindrique par la maison Benoist, de Paris, dont j'ai eu maintes fois l'occasion d'apprécier l'habileté et le soin qu'elle met dans la fabrication des verres simples ou compliqués, et je le fis monter convenablement dans une paire de lunettes. Je ne parvins pas à trouver d'astigmatisme du côté gauche, et quoique l'acuité visuelle fût moindre de ce côté que de l'autre, je ne pus l'attribuer qu'à un défaut d'usage. Peut-être qu'en paralysant davantage l'accommodation et en procédant à un nouvel examen après que l'œil aurait eu un peu de repos on aurait aussi trouvé

Digitized by Google

de l'astigmatisme de ce côté, mais je ne puis l'affirmer, bien que la chose paraisse fort probable.

Afin de m'assurer si la diminution d'acuité de l'œil gauche tenait simplement à un défaut d'usage ou bien à un vice de réfraction, j'engageai le malade à exercer tous les jours cet œil avec son verre convexe et je le priai de me faire savoir plus tard le résultat de ce traitement optique.

Il y a quelques semaines, c'est-à-dire deux mois environ après l'emploi des verres, j'ai reçu une lettre du jeune homme dans laquelle celui-ci me dit que sa vue s'améliore de plus en plus et qu'il peut maintenant travailler pendant plusieurs heures, et à la distance ordinaire, sans se fatiguer. Je me propose toutefois de l'examiner de nouveau dès que j'en aurai l'occasion pour m'assurer que les premiers verres prescrits sont encore bons, car, ainsi que je l'ai observé plusieurs fois, je crois qu'avec la croissance et l'usage des verres correcteurs l'hypermétropie peut diminuer.

Il n'en reste pas moins un fait acquis, c'est que l'hypermétropie peut atteindre chez quelques sujets un degré extrêmement élevé, et chez notre petit malade, par exemple, la réfraction du méridien horizontal était à peu près la même que celle d'un œil emmétrope privé de cristallin. Si l'on admet avec les auteurs que chaque millimètre de racourcissement de l'axe antéro-postérieur du globe corresponde à 3 dioptries, nous trouvons près de 4 millimètres pour le méridien horizontal.

REVUE DE LA PRESSE

Des greffes iriennes. Pathogénie des kystes et des tumeurs épithéliales de l'iris. — Note de M. le professeur E. Masse, présentée à l'Académie des sciences par M. Vulpian, dans la séance du 28 mars 1881.

« Il résulte de nombreuses expériences que je viens de faire sur des lapins que des lambeaux de conjonctive, des petits morceaux de peau introduits à l'aide d'une incision faite à la cornée, dans la chambre antérieure de l'œil, se greffent assez facilement sur l'iris.

Les lambeaux de ces tissus abandonnés dans la chambre antérieure de l'œil, vont s'accoler à la face antérieure de l'iris, et l'adhésion se fait sans qu'il existe une plaie au niveau de la greffe et sans que la greffe ait pénétré dans le tissu même de l'iris.

Digitized by Google

Les tissus greffés subissent d'abord une certaine résorption, les lambeaux irréguliers s'arrondissent et prennent une couleur blanche. Au bout d'un certain temps, la greffe prend la forme d'une petite perle fine et elle présente les plus grandes analogies avec les kystes et les tumeurs épithéliales qui se développent quelquefois sur l'iris de l'homme, après les plaies pénétrantes de la cornée.

Les petites tumeurs qui se développent ainsi par la greffe peuvent se vasculariser. J'ai vu des anses vasculaires parties de l'iris, se développer et se ramifier à leur surface.

Chez les lapins, ces tumeurs restent toujours assez petites, mais elles ne disparaissent pas ; je conserve depuis huit mois des lapins qui ont des greffes de ce genre.

J'ai pu greffer sur l'iris, par ce même procédé, de petites portions de peau renfermant des cils. Les cils ont été englobés dans la tumeur qui s'est formée par la greffe.

Je me suis assuré par l'examen microscopique de la nature des greffes ainsi obtenues, elles sont formées d'une couche très épaisse d'épithélium pavimenteux; sous cet épithélium se trouve du tissu conjonctif qui s'unit au tissu conjonctif de l'iris.

J'ai vu se développer au centre d'une greffe de conjonctive une véritable cavité kystique. La tumeur qui était d'abord blanche était devenue translucide. On peut donc obtenir par la greffe irienne des tumeurs épithéliales et des tumeurs kystiques.

Cette théorie émise sans preuves expérimentales par Rothmund, en 1871, peut être soutenue à l'aide des faits que j'ai l'honneur de soumettre à l'Académie.

Les kystes et les tumeurs épithéliales de l'iris qui se développent chez l'homme après les plaies pénétrantes de la cornée, peuvent être dues à des greffes de lambeaux de conjonctive ou de morceaux de peau qui pénètrent au moment du traumatisme dans la chambre antérieure de l'œil.

Des cils munis de leurs follicules peuvent également se greffer sur l'iris. Les cellules des follicules pileux deviennent le germe de véritables tumeurs épithéliales.

Chez un forgeron, trois cils ayant pénétré, à la suite d'un traumatisme, dans la chambre antérieure de l'œil, j'ai vu se former, près du bulbe de chacun d'eux, trois petites tumeurs arrondies comme de petites perles fines. La théorie de la greffe nous rend compte parfaitement dans ce cas de la pathogénie de ces tumeurs.

Nous comprenons ainsi, à l'aide de cette théorie, pourquoi la plupart des kystes et des tumeurs épithéliales de l'iris se forment chez l'homme, après des plaies pénétrantes de la cornée.

La formation des kystes et des tumeurs de l'iris qui succèdent au traumatisme, peut donc s'expliquer par la théorie émise par Rothmund; les expériences que je viens de faire sur les animaux prouvent que cette théorie, qui n'était considérée jusqu'à présent que comme une hypothèse, peut être justifiée par des expériences très concluantes sur les animaux. *(Gazette médicale de Paris).*

Digitized by Google

Traitement du symblépharon par la suture élastique. — M. le docteur Rinaldi, de Buenos-Ayres, a publié dans la *Patria Italiana* la relation de cinq cas de symblépharon total ou partiel qui ont tous été traités avec succès par la suture élastique.

Un de ces malades présentait une adhérence complète de la paupière supérieure avec le globe oculaire. Les mouvements du globe étaient complètement anéantis et on avait tout à fait l'aspect que présente le ptosis.

Dans un second cas, il s'agissait d'un enfant de 12 à 13 ans qui avait un symblépharon partiel des deux paupières avec la conjonctive bulbaire à l'angle externe. Les mouvements de l'œil étaient très gênés.

Dans les trois autres cas, il existait seulement des brides cicatricielles qui s'opposaient en partie à la rotation du globe oculaire.

Chez tous ces malades le docteur Rinaldi a employé la ligature élastique qui lui a donné les plus beaux résultats, et l'auteur du procédé recommande beaucoup ce moyen si simple et d'une application si facile. Si la bride cicatricielle est peu étendue, on peut la comprendre en entier dans l'anse élastique ; si au contraire elle est étendue, comme dans le symblépharon total, par exemple, on fractionne l'adhérence et on place une ligature tous les quatre ou cinq jours, c'est-à-dire, lorsque la précédente est tombée.

SOCIÉTÉS SAVANTES

Association française pour l'avancement des sciences.

Session d'Alger. 1881.

Nous avons reçu de notre savant confrère, M. le docteur Sédan, médecin major au 1er zouaves à Coléah (Algérie), le compte-rendu suivant des communications relatives à l'ophtalmologie qui ont été faites au Congrès d'Alger pendant la dernière session. Ce compte-rendu est précédé d'une lettre que nous nous faisons un devoir d'insérerr car elle montre une lacune extrêmement importante qui existe dans l'enseignement de la médecine en Algérie, et les justes observations de notre collègue qu'un long séjour en Afrique a rendu si compétent dans la matière, ne sauraient avoir trop de retentissement.

S'il nous était permis d'exprimer ici notre humble avis, nous dirions que la création d'une Clinique spéciale d'ophtalmologie devrait être adjointe à l'Ecole de médecine d'Alger, afin que les officiers de santé qui sortent de cette école fussent plus tard à même de soigner, d'une manière efficace, les maladies des yeux si répandues dans cette terre classique de l'ophtalmie. Nous livrons cette idée à ceux qui tiennent en main la direction supé-

Digitized by Google

rieure des Etudes médicales et chez qui la philanthropie est, nous le savons, bien au-dessus des préjugés et de la routine.

Monsieur le Directeur,

J'ai assisté aux diverses séances du Congrès tenu ces jours derniers à Alger par l'Association française pour l'avancement des sciences.

J'ai pris à votre intention et à celle de vos lecteurs, quelques notes que je m'empresse de vous adresser.

Tout d'abord, vous serez frappé du petit nombre des communications relatives aux maladies des yeux, en considérant surtout que le but de la Société est de mettre à même les travailleurs locaux de faire connaître les résultats de leurs études.

Certes, ce n'est pas la matière à observations qui fait défaut, puisque malgré les efforts de quelques hommes généreux, l'Algérie restera longtemps encore la terre classique de l'ophtalmie. Sans vouloir insister autrement sur la valeur de l'argument qui consiste à représenter l'Algérie comme dépourvue de spécialises, qui ne trouveraient pas une assez large rémunération de leurs labeurs, je crois qu'on pourrait plutôt arguer de ce que l'Ecole n'a ni clinique ophtalmologique ni cours spécial. Les officiers de santé reçus ici n'ont vu que les cas épars dans les services et se gardent bien d'engager leur responsabilité quand après leurs examens elle devient effective.

D'après une lettre que M. le docteur Fieuzal m'a fait l'honneur de m'écrire, il paraît que la clinique ophtalmologique *de France* que l'on crée aux Quinze-Vingts est due à la toute puissante intervention de M. le Président de la Chambre des Députés. Il est à craindre que d'ici longtemps, nous n'ayons pas à notre disposition une aussi haute influence au service de la cause algérienne, et que la clinique ophtalmologique *d'Algérie* en soit longtemps encore à l'état de désir chez ceux qui en reconnaissent le plus la nécessité.

Chose invraisemblable, l'État accorde des passages gratuits sur les paquebots aux ophtalmiques d'Algérie pour aller à Montpellier se faire soigner et guérir. Certes, nul autre choix ne pourrait être meilleur et ma plume n'a voulu constater que le fait singulier des dépenses énormes perdues, puisque la majorité de la population ne peut profiter de ce que l'on pourrait créer avec le même argent.

Ce n'est pas la première fois que cette thèse est soutenue et le docteur Cuignet, l'éminent professeur d'ophtalmologie de Lille, dont le nom est ici dans tous les souvenirs, a mis toute son énergie à la défendre; il est des meilleures choses qui ont le pire destin, celle-là entre autres, que certains n'ont pas craint de présenter comme un moyen d'obtenir une situation personnelle.

Cela dit et après avoir bien constaté que les trois orateurs oculistes qui ont parlé au Congrès sont trois habitants de France, je passe sans transition à l'exposé des communications.

La première est de M. le docteur Gayet, de Lyon, sur une tumeur pulsatile de l'orbite. Cette observation est des plus intéressantes et prouve

Digitized by Google

péremptoirement que dans les affections de cette catégorie la cure est quelquefois spontanée.

L'orateur, après avoir rappelé que l'on ne connaît pas la nature des tumeurs pulsatiles de l'orbite qui en imposent pour telle ou telle autre maladie et, en particulier, pour l'anévrysme du sinus, l'orateur, dis-je, raconte que son malade, qui avait eu de l'exophtalmie, des hémorrhagies rétiniennes et une tuméfaction générale de l'orbite, s'est trouvé spontanément guéri un jour, alors que la veille la situation ne s'était en rien modifiée. Pourtant, chez ce sujet, le souffle se faisait entendre jusqu'à la septième vertèbre cervicale. Ce fait consolant rendra courage à ceux qui, comme moi, se sont souvent découragés en constatant leur impuissance dans ces circonstances.

Quand aux photographies dont M. le docteur Gayet a parlé ensuite, il aurait fallu pour en bien juger, des projections dont on ne trouve ici aucun élément.

La deuxième lecture est celle du docteur Amat, sur l'utilité des bains de mer dans les maladies des yeux.

Voici en trois mots, ce mémoire :

La scrofule est, sinon la cause, du moins une des complications les plus redoutables des opthalmies; l'idée est venue au quinzième siècle, paraît-il, de se servir d'eau de mer pour les yeux. Cet élément agit donc comme tonique général ; topiquement c'est un irritant substitutif, difficile à surveiller en raison de l'abus qu'on en fait et à coup sûr inférieur aux autres. Tel n'est pas l'avis de M. le docteur Amat, qui lui attribue une valeur toute spéciale, même dans les maladies internes de l'œil.

La troisième lecture, de beaucoup la plus importante, a été faite par mon maître M. le docteur Gillet de Grandmont.

Avec une patience infatigable, il poursuit l'étude de la chromatoptométrie dans toutes ses conséquences et ses détails.

Ses appareils conçus avec simplicité, précision, sont à peu près parfaits maintenant, nous dit-il.

Ses expériences répétées devant la section ont valu à leur auteur les applaudissements enthousiastes de cette pléiade d'élite, qui a récompensé en cela le savant, le chercheur; j'ai eu la bonne fortune d'obtenir qu'il veuille bien me confier ses notes; voici donc le résumé succinct, mais exact de cette savante communication.

« L'importance qu'il y aurait à établir, comme on l'a fait pour la vision en général, une échelle pour les couleurs et de déterminer d'une façon précise l'acuité colorée n'échappe à personne. Mais c'est là un problème très complexe que j'ai étudié depuis longtemps déjà ; je ne puis dire que je l'ai définitivement résolu, cependant je crois avoir fait avancer la question, et dans la crainte d'abuser des instants de l'assemblée, je passerai rapidement sur l'exposition des procédés d'investigation que j'ai employés pour ne parler que des résultats obtenus et montrer les instruments qui m'ont servi dans mes recherches.

Il y a à considérer deux visions :

1° La vision centrale;

2° La vision périphérique.

Digitized by Google

La vision centrale est très délicate, la vision périphérique est très grossière; aussi la vision centrale est-elle toujours disposée à se substituer à la seconde ; et si l'on n'a soin d'isoler exactement l'une et l'autre, il est à peu près impossible de définir les phénomènes qui relèvent de l'une ou de l'autre.

C'est pour éviter de tomber dans cette confusion, que j'ai fait construire par la maison Roulot, un instrument auquel j-ai donné le nom de *chromatoptomètre enregistreur* qui est destiné à mesurer l'acuité de la vision centrale pour les couleurs.

Il consiste en une plaque portant une série plus ou moins étendue de couleurs franches se rapprochant assez sensiblement du dixième ton de M. Chevreul. Ces couleurs ont une surface égale à 2 centimètres carrés. Au moyen d'une lame métallique entaillée à angle droit et descendant suivant sa diagonale sur la diagonale du carré de surface colorée, je découvre successivement des carrés de plus en plusgrands, jusqu'à ce que l'œil placé à une distance de 5 mètres perçoive distinctement la teinte. Au moment où le sujet en observation annonce la couleur un appareil enregistreur l'inscrit sur un diagramme préparé d'avance.

Le disque portant les couleurs est monté sur un axe, de sorte que chacune des couleurs vient tour à tour se présenter devant la fenêtre angulaire que nous avons décrite.

Grâce à cet instrument, j'ai pu établir qu'à une distance de 5 mètres, avec un jour moyen d'avril, sans soleil, l'œil emmétrope perçoit environ :

Vert clair	un carré de	1/2	millim. de côté.
Blanc	un carré de	1	mill. de côté.
Jaune foncé	un carré de	1 1/4	millim. de côté,
Orange	—	1 1/4	millim. —
Rouge carmin	un carré de	1	millim. de côté.
Rouge laque	—	1 3/4	—
Jaune foncé	—	2 1/4	—
Vert foncé	—	2 3/4	—
Violet	—	2 3/4	—
Bleu outremer	—	4	—

On comprend que partant de ces données, il sera facile d'établir si l'acuité de la vision centrale pour les couleurs est, chez un sujet normale ou altérée et, dans ce dernier cas, à combien elle peut être évaluée.

Vision périphérique.

La vision périphérique, je le disais tout à l'heure, est très obtuse et je montrerai que cette vérité est telle que l'on peut dire : dans certaines conditions l'œil voit ce qui n'est pas et ne voit pas ce qui est.

Pour étudier la vision périphérique, j'ai fait construire, par M. Verdin, un périmètre qui diffère de ceux qui ont été déjà employés en ce que les branches étant quadruples, l'observation est quatre fois plus rapide; en ce que les index portent des surfaces colorées que l'on peut changer rapidement et en ce qu'il porte un appareil enregistreur pour consigner instantanément les observations.

Digitized by Google

A l'aide de cet instrument, en prenant le champ périphérique sur tous les diamètres de 15 en 15 degrés j'ai établi le champ périphérique moyen pour toutes les couleurs.

Cela avait été déjà établi antérieurement et je ne m'écarte guère des courbes déjà données. Mais voici un point tout à fait nouveau dans cette question et qui est bien intéressant. Si, à l'aide du périmètre, on isole la vision directe ou centrale en obligeant l'œil à regarder toujours le point central de l'entrecroisement des arcs de cercles et si l'on approche les index colorés de façon à ce que l'œil, tout en fixant le point central puisse voir les couleurs périphériques, on s'aperçoit au bout de quelques secondes que la sensation des couleurs s'éteint peu à peu pour disparaître définitivement si l'œil conserve une immobilité absolue.

Je me suis demandé, dans ce cas, ce qui arrivait des facultés de la rétine, à savoir si tout le pourpre rétinien était absolument détruit? alors j'ai passé devant l'œil fixant d'une façon absolue le point central, un écran quelconque, et j'ai constaté que l'œil recouvre presque instantanément la faculté de voir les couleurs périphériques.

De cette observation, on peut conclure que le pourpre rétinien ou la substance sensible de la rétine se reproduit instantanément. Cependant, il y avait lieu de s'assurer si lorsque l'œil ne perçoit plus la couleur qu'on lui présente, il est devenu incapable de percevoir aucune autre couleur ; j'ai donc remplacé la surface colorée non perçue par une surface blanche d'égale dimension et couvrant exactement la même surface rétinienne et j'ai vu aussitôt que si l'œil a perdu la faculté de percevoir une couleur, il a acquis la faculté de percevoir nettement des couleurs complémentaires. On assiste alors à un spectacle saisissant : l'observateur non prévenu, voit des couleurs complémentaires idéales d'une façon si nette que s'il déplace l'œil et s'il fixe directement la couleur nouvelle, il la voit blanche, ce qu'elle est en réalité, et il ne peut croire qu'elle n'a pas été changée.

Les conséquences d'un fait semblable ne sont-elles pas de la plus haute gravité? En effet, l'œil ne voyant pas ce qui existe, et voyant ce qui n'existe pas, on peut se demander si, dans certaines circonstances, il n'y a pas eu des erreurs de personnes. Supposons, en effet, une femme travaillant à la couture d'une toile bleue auprès de sa fenêtre, tout à coup l'on crie : au secours! à l'assassin! Elle jette les yeux à la fenêtre et voit passer un homme qui se sauve; elle dit : « J'ai vu l'assassin; il était vêtu de jaune.» On arrête un homme innocent, vêtu de jaune, tandis que l'assassin était en blanc; mais la couturière avait vu jaune, parce qu'elle travaillait dans le bleu et que ses yeux ne voyaient plus que la couleur complémentaire.

Pour faire apprécier aisément les couleurs complémentaires, j'ai construit un petit instrument auquel j'ai donné provisoirement le nom de chromatroposcope; il consiste en une croix de Malte entaillée dans une pièce métallique.

En arrière de cette pièce se trouve un cercle sur lequel se trouvent des segments de un huitième de cercle de diverses couleurs, rouge, bleu, vert

Digitized by Google

et jaune disposés en croix de Malte, séparés les uns des autres par des segments de un huitième de cercle de couleur blanche; ce cercle est mobile autour de son axe. Si l'observateur fixe alors le point central de l'appareil ou mieux un point en dehors de l'instrument, de façon à ne pas être tenté de déplacer sa vision centrale, et si dans la croix de Malte fenêtrée on fait apparaître les segments colorés, la sensibilité de la rétine pour les couleurs s'éteint très rapidement; si l'on remplace alors brusquement les surfaces colorées par des surfaces blanches, celles-ci apparaissent avec les couleurs complémentaires : le rouge donne la sensation du vert, le vert celle du rose, le bleu celle du jaune et le jaune celle du bleu.

Les applications de semblables recherches à la pathologie sont nombreuses, elles feront l'objet d'un autre travail. »

Ces expériences faites devant l'Assemblée l'ont vivement intéressée.

Daignez agréer mes salutations.

Dr Sedan.

VARIA

Le bleu de ciel (*Suite*).

Voilà des renseignements qui nous montrent que, malgré l'absence du mot technique, les Hébreux connaissaient et appréciaient parfaitement la couleur bleue. Un texte qu'il importe de citer maintenant, parce qu'il prouve que la coloration spéciale du ciel avait positivement fait impression sur leur esprit, c'est le paysage de Moïse, Exode (livre II des Talmudistes), ch. 24, verset 10 :

Moïse, Aaron, Nadab et les soixante-dix représentants du peuple se trouvaient réunis au mont Sinaï, lorsqu'apparut le Dieu d'Israël « *autour d'eux comme une configuration de saphir transparent, le ciel lui était égal en pureté.* » Et qu'on ne nous objecte pas que les Israélites ne connaissaient pas la portée de cette métaphore, qu'ils n'appréciaient pas les charmes que produit sur la vue l'aspect des pierres précieuses. Ce sentiment est insoutenable, quand on se rappelle avec quelle entente des règles de l'art sont ouvragés les ornements, la joaillerie de l'arche d'alliance (Ex. XXXIX. v. 10, 11, 12), avec quel soin sont énumérés les nombreux bijoux que la reine de Saba offrit au roi Salomon, les différentes espèces d'onyx, d'améthistes, de topazes, de diamants et de rubis, dont elle lui fit présent (Rois X). Or, les pierres précieuses n'ont de valeur qu'en raison des charmes que produisent leur éclat ou leurs couleurs. Il est évident pour nous que la métaphore employée par Moïse pour décrire le ciel du Sinaï, repose sur le rapport qui s'est fait dans son esprit entre la belle couleur bleue de saphir et l'aspect de l'azur céleste, et dès lors, il nous semble indiscutable, que de ce temps, les Hébreux, malgré l'absence du mot technique, appréciaient à sa juste valeur la beauté du ciel bleu.

Digitized by Google

II. — Mais l'indigence du vocabulaire sous le rapport des désignations de couleurs n'est pas un fait isolé dans l'histoire des peuples : il existe, de nos jours encore, beaucoup d'idiomes barbares, où s'observent des particularités tout aussi curieuses et des confusions accusées dans le langage usuel entre des couleurs parfaitement distinctes.

Dans la langue Aymara (souche guichua), parlée au Pérou par les Canchis, les Canas, les Collas, les Collagnas, les Lupacas, les Pacusas, les Carancas, les Charcas, etc ; — tous peuples qui appellent le soleil *indi* — on trouve la périphrase *larama ancasi* pour désigner le bleu des mers et du ciel. Luduico Bertonio Romano, commente cette manière de dire dans son *Vocabulario de la lengua Aymara* (1) et donne sa valeur exacte : « Lo mas profundo de mar, laguno o rio muy hondo. Y lo mas alto del ayre o cielo. »

Les Brésiliens Guarani distinguent la couleur de la mer de celle des cieux, au moyen d'agglutinations très curieuses ; *para-riobi*, cœruleum mare ; *ibagobi*, bleu de ciel ; tandis que la racine des deux mots (*tobi*) signifie indifféremment, lorsqu'elle est appliquée à d'autres objets, tantôt la couleur verte, tantôt la couleur bleue (2).

A côté de cette confusion, se trouve la précision remarquable des Araucans, qui distinguent nettement plusieurs nuances de bleu. Le bleu, en général, est appelé *callou*, le bleu foncé *curicallou*, le bleu de ciel, *pyanc* (3).

L'éminent esthéticien darwiniste, M. Allen Grant, de Londres, a relaté dans son *Traité des couleurs*, les particularités du sens chromatique observées chez un grand nombre de tribus incultes de l'Afrique : contrairement aux tendances de la critique allemande, il prétend que, partout, sous toutes les latitudes, l'homme distingue le même nombre de couleurs spectrales, la confusion n'existe que dans le langage des tribus sauvages. Il oppose, comme nous l'avons fait pour les peuples de l'antiquité, l'entente vraie des couleurs constatée dans les usages qu'ils font des pigments, à la confusion, au vague des dénominations verbales qui y correspondent.

Ainsi dans le dictionnaire de la langue odschibwä, on voit pour bleu de ciel les mots *mijakwä-dong inandé* (4) ; les Casikummuques du Caucase désignent le bleu par *n'ak* et le bleu de ciel *par davon n'ak sau* (5) ; les Cambodgiens appellent le bleu de ciel *khier nukk* et *khier*, tout seul, signifie chez eux aussi bien le vert que le bleu (6).

(1) Ouvrage publié en 1631, Juli Puebio, II, 191. Textes cités par R. Andrée in *Zeitschrift für Ethnologie* (Anthropolog. Gesellschaft.) Bd. X., p. 326 et suiv.

(2) *Tesoro de la lengua Guarani*, por el P. Antonio Ruiz de Montoya. Madrid, 1639, t. II., p. 396.

(3) *Arte de la lengua general del regno de Chile*, por el P. Andres Febres, Lima, 1765.

(4) Fr. Baraga, *A dictionary of the otchipwe Language*, Cincinnati, 1853.

(5) *Bericht über P. v. uslar's kasikumukische studien von* A. Schieffner, Saint-Pétersbourg, 1866.

(6) *Vocabulaire Combodgien-français*, par M. E. Aymonier, Saigon, 1874.

Digitized by Google

Les anciens peuples du Mexique, réputés pour leurs mosaïques, possédaient de nombreux qualificatifs pour désigner les diverses nuances de vert et de bleu. Ainsi, le bleu foncé, bleu de moisissure, bleu clair, tout cela était désigné par des mots dont la racine fixe était *xoxo*, tandis que pour bleu et bleu-clair, il leur restait des mots particuliers. Le bleu de ciel devait leur apparaître sous une teinte bleu-verdâtre, si l'on s'en rapporte à l'étymologie de leur mot *xoxaouh'qui* (1).

Richard Andrée a fait observer — il ne s'occupe pas de la question de savoir si cette confusion est attribuable à quelque anomalie du sens chromatique, ou mieux à une pauvreté de langage — que dans l'univers, il existe des peuplades éparses chez lesquelles le bleu foncé, approchant du noir, et le vert, se trouvent désignés par un même vocable.

Herbert Spencer argue, pour soutenir une thèse évolutioniste dans ses *Principes de sociologie*, de la confusion qui existerait chez les Arabes entre le vert, le brun et le noir, confusion qu'il dit avoir constatée dans les récits de voyage de Palgrade. Mais Richard Andrée, étudiant *ex-professo* ce point ethnographique de la question, déclare avoir soigneusement revu *das Arabische Reise von Palgrade*, sans rien y découvrir de semblable.

En Asie, il est vrai, existent de nombreuses peuplades au milieu desquelles règne une confusion manifeste entre bleu et vert, principalement chez les tribus groupées autour du Caucase. Les familles Kistiennes, notamment les Touches, qui habitent les sources de l'Alazané, ont bien un mot *ape*, pour vert, mais Schniefer en indique un autre, *sein*, qui correspond indifféremment chez eux au vert ou au bleu (2). Chez les Oudes, appartenant à cette famille du Caucase, *gogin* signifie bleu et vert ; il en est ainsi chez les *Ingouches* et les *Karaboukales*.

Chez les Koibales, peuplade des monts Ourals, on trouve le mot *kŏk*, confondant les sens de bleu et de vert (3). Les tribus qui végètent sur les bords du Yeniseï dans la Russie asiatique, possèdent un seul mot pour le bleu et le vert : *xagalenj* (4).

Dans le dialecte Nischne-Udinsk, bleu est rendu par *Koko* (5), vert par *nogonj*, tandis que les Tringous disent *kuku* et *nogon* ; on voit que *koko* ressemble à la traduction du vert et du bleu chez les Koibales et chez les anciens Mexicains.

Chez les Annamites, bleu et vert se traduisent par *xanh*, mais bleu se rend aussi par le mot *biêc* (6).

Les habitants de la Corée confondent bleu et vert sous la même dési-

(1) Padre Alonso de Molina, *vocabularis in lengua Castellana y Mexicana*, Mexico, 1571.

(2) *Die Tusch-sprache oder die Kistische Mundart in Tuscheteen.* — Saint-Pétersbourg. 1856. p. 130.

(3) Castren's *Koibalische und Karagassische Sprachlere.* Saint-Pétersbourg. 1858.

(4) Castren's *Yenisseï-ostjakische und Kottische Sprachlere.* Saint-Pétersbourg. 185.

(5) *Burgätische Sprachlere.* Saint-Pétersbourg. 1858.

(6) *Dictionarium latino-anamaticum*, auctore P. Tabero, Singapore, 1838.

Digitized by Google

nence : *pchuruda* (1). Les Indiens de Cambodge disent *khier* (bleu) *khier slap sek* (vert) et *khier mekk*, comme nous avons vu plus haut, pour désigner le bleu de ciel (2).

Les Caraïbes confondent bleu et noir, bleu, couleur, ils disent noir : *ouliti* (3). De même dans l'Amérique du Nord (Tschinuk) voit-on le mot *tl'el* consacrer une confusion manifeste entre bleu foncé et noir. Les Indiens Dakota (U. S.) ont un seul mot *toya*, pour bleu et vert (4) ; tandis qu'ils nomment *spo-ok*, l'azur des cieux.

Aux nouvelles Hébrides, *malakesa* sert pour vert et bleu (5). Les insulaires d'Ebon ont pour le même usage *maroro* (6), cependant chez ceux-ci on trouve un mot parfaitement distinct pour désigner la verdure des plantes, c'est leur *droka-droka* (7), répétition caractéristique chez les peuples sauvages placés au bas de l'échelle des races humaines.

Il paraît qu'en Afrique, il existe en amont du Nil blanc et de ses affluents toute une zone de terres incultes, dont les habitants ne connaissent qu'un mot unique pour désigner vert et bleu (8).

(A suivre).

Dr De Keersmaecker.
(de Bruxelles).

INDEX BIBLIOGRAPHIQUE

Panas. — Tumeur de l'iris. Cataracte traumatique (*Journal de médecine et de chirurgie pratiques*, Mai 1881).

Moncade. — Cécité consécutive à l'hématémèse (*Journal de médecine et de chirurgie pratiques*, Mai 1881.)

Parinaud. — De l'héméralopie dans les affections du foie (*Archives de médecine*, Avril 1881).

Ljubinski. — Effets de la lumière électrique sur l'accommodation. *St-Pétersburger Wochenschrift*.

Abadie. — Leçon sur la nutrition de l'œil. *Gazette des Hôpitaux*. Nos 51 et 52.

— — Emploi du salicylate de soude dans les ophtalmies rhumatismales (*Leçons de clinique ophtalmologique*).

Nitot. — Des gommes syphilitiques de l'iris et du corps ciliaire. (*J.B. Baillière et fils*, Paris.

(1) *Essai de Dictionnaire russe-coréen*, par Poutsillo. Saint-Pétersbourg, 1874. t. III. p. 195.

(2) *Vocabulaire cambodyien-français*, par M. E. Aymonier. Saigon. 1874.

(3) Uricoecha. *Gramatica, vocabulario, etc.. de la lengua Chibcha*. Paris 1871.

(4) G. Gibbs. *Alphabetical vocabulary of the Chinook lenguage*, New-York. 1863.

(5) Riggs. *Grammar and Dictionary of the Dakota language* Washington 1852.

(6) Cabelentz. *Melanesische Sprachen*. Leipsig. 1873, t. II. p. 9.

(7) *Journal des Museums Godefroy*, Erstes Helft 43. 44. Hemburg. 1873.

(8) David Hazlewood. *A fijan and english Dictionary*. 2me ed. London S. A.

Digitized by Google

Dr SÉDAN. — Note sur l'emploi de l'iodure d'argent naissant dans le traitement des maladies de la conjonctive.

Dr PARENT. — Diagnostic de l'astigmatisme.

Annales d'Oculistique.

Travaux originaux.

LOISEAU. — La question des optomètres. L'optométrie subjective, l'optométrie mixte et l'optométrie objective. Nouvel ophtalmoscope.

L. DE WECKER. — Des manifestations oculaires diathésiques, scrofulose, tuberculose, rhumatisme, syphilis.

Annali di Ottalmologie (sera analysé dans le prochain numéro.)

RAMPOLDI. — De l'iridectomie considerée comme un acte prémonitoire de l'extraction de la cataracte.

— Gliosarcome du nerf optique.

— Un cas singulier d'exophtalmie pulsatile.

Peptone Catillon

VIANDE rendue ASSIMILABLE par la pepsine du suc gastrique et assurant la nutrition par le rectum aussi bien que par la bouche dans tous les cas où l'alimentation normale est empêchée ou incomplète : *Maladies d'estomac et d'intestin, consomption, anémie, enfants débiles, convalescents*, etc. Solution représentant 3 FOIS SON POIDS DE VIANDE assimilable par le rectum comme par la bouche.

Lavement nutritif : 2 *cuillerées*, 125 *eau*, 3 *gout. Laudanum*, 0,30 *bi-carbon. de soude.*

POUDRE (peptone sèche), présentant l'aliment azoté dans un état de concentration extrême, à l'abri des fermentations et permettant un dosage *exact.*

1 *cuillerée à café représente* 50 *gram. de viande ; 4 à* 8 *par jour dans du bouillon ou de l'eau sucrée.*

SIROP de PEPTONE CATILLON préféré pour le goût par les personnes difficiles, correspond comme *richesse azotée ou valeur nutritive* à ce que d'autres appellent peptone.

1 *cuillerée représente* 30 *gr. de viande ; 4 à* 8 *par jour dans un peu d'eau.*

Chocolat à la PEPTONE CATILLON
avec et sans phosphate de chaux

Aliment complet sous une forme attrayante.

En CROQUETTES contenant chacune 8 gram. de viande et 0,25 de phosphate de chaux pour le goûter des enfants.

En TABLETTES contenant chacune 20 gram. de viande pour un déjeuner au lait ou à l'eau.

Paris, rue Fontaine St-Georges, 1, et toutes pharmacies.

Produits DIASTASÉS du Dr Baud

La **DIASTASE** *est ce ferment* **digestif** *si indispensable et si puissant qu'il peut dissoudre* **2,000** *fois son poids d'aliments féculents. C'est en outre le principe actif de la* **salive**, *si souvent insuffisante ou dénaturée par l'état des dents, etc.*

A la **Diastase salivaire** *ou* **animale** *on substitue la* **Diastase végétale** *qui possède les mêmes propriétés.*

Cette **Diastase** *se produisant par la* **germination de l'orge** *ou autres graines, l'étude en a conduit le* Dr BAUD *à ses*

MÉDICAMENTS DIASTASÉS

lesquels se résument à de très petites **dragées** *de graine de cresson qui ont germé en absorbant une solution* **titrée** *de* **FER** *ou d'*IODE *ou d'*ARSENIATE. *etc. Le médicament ainsi* **digéré** *par la plante, se trouve chargé de la* **Diastase** *qui le rend* **assimilable** *sans fatigue pour l'estomac ni l'intestin.*

C'est la **vie végétale** *ingénieusement substituée aux manipulations souvent* **incertaines** *des laboratoires.*

Paris, 22 et 19, rue Drouot, et les Pharmacies

VIN de PEPTONE CATILLON pr. 4 gr. utile complément de nutrition ; 1 verre à madère contient 30 gr. de viande.

Le Propriétaire-Gérant, Dr ARMAIGNAC.

Bordeaux. — Imprimerie Nouvelle A. BELLIER, 16, rue Cabirol.

Digitized by Google

REVUE CLINIQUE

D'OCULISTIQUE

DU SUD-OUEST

SOMMAIRE : **Travaux originaux.** — Aniridie congénitale presque complète. Plusieurs attaques de choroïdite séreuse avec tension glaucomateuse du globe suivies de cécité temporaire presque complète. Luxation spontanée du cristallin dans le corps vitré ; extraction de la lentille. Guérison, par le Dr H. Armaignac. — Cataracte traumatique chez un homme de trente-quatre ans; résorption du cristallin ; atrophie partielle du nerf optique ; diminution considérable du champ visuel et de la vision. — Enucléation sous périostée d'une exostose éburnée du sinus frontal occupant la cavité orbitaire et nasale ; guérison par première intention, par le Dr Knapp (de New-York), traduit par le Dr Sédan. médecin-major. — **Revue de la Presse.** Annali di Ottalmologia, analysé par le Dr Sédan. — **Physiologie et thérapeutique expérimentales.** — Recherches expérimentales sur le mode d'action physiologique des principales substances médicamenteuses qui agissent sur la pupille, par MM. Fitz-Gérald et Laborde (Suite.) — **Sociétés savantes**: Examen ophtalmoscopique des héméralopes, par Poncet (de Cluny). — Héméralopie et torpeur rétinienne, deux formes opposées de daltonisme, par MM. Macé et Nicati — **Index Bibliographique**. Thèses sur l'ophtalmologie.

TRAVAUX ORIGINAUX

Aniridie congénitale presque complète. Plusieurs attaques de choroïde sérieuse avec tension glaucomateuse du globe suivies de cécité temporaire presque complète. Luxation spontanée du cristallin dans le corps vitré. Extraction de la lentille. Guérison.

Par le Dr H. Armaignac

Dans le numéro de décembre 1880 de la *Revue d'Oculistique* j'ai donné la première partie d'une observation fort intéressante au double point de vue de la marche de la maladie et de la pathogénie du glaucome. Le malade, pendant sa dernière attaque de glaucome, avait eu une luxation spontanée du cristallin dans le corps vitré, puis la cornée s'était éclaircie, la tension de l'œil était redevenue normale et la vision suffisante pour lui permettre de lire le N° 1 des Echelles de Snellen à 15 centim. de distance avec un verre de 20 dioptries. De loin il lui fallait le N° + 12d et à 30 centim. le N° + 15d, comme chez les opérés de cataracte qui étaient emmétropes avant l'opération.

Cet homme avait essayé de reprendre ses occupations habituelles qui consistaient à plier des cercles de barrique, mais il n'avait pas tardé à éprouver une telle difficulté dans son travail qu'il avait dû abandonner ce métier. En effet, cette profession exige une inclinaison presque constante de la tête et du corps et il arrivait

Digitized by Google

ceci que le malade ayant la tête droite, et voyant parfaitement, s'il venait à se pencher pour arranger son cercledans l'espèce de moule qui sert à lui donner sa forme, aussitôt son cristallin venait s'appliquer contre la cornée, ou plutôt contre les vestiges d'iris qui existaient chez lui, et la vision était immédiatement interrompue. Le malade devait travailler presque à tâtons ou relever la tête pour chasser son cristallin au fond du corps vitré. D'autre fois ayant à la main une hachette ou tout autre instrument tranchant, la vision disparaissait juste au moment où le coup était donné et notre homme était exposé à se couper les doigts ou à frapper à côté du point qu'il voulait atteindre.

Tout travail était pour ainsi dire impossible, mais ce n'était pas tout: dans les divers mouvements de la tête ou de l'œil le cristallin allait frapper la rétine et occasionnait des phosphènes ou des éclairs lumineux fort incommodes et fort pénibles pour le malade. De plus il survenait de temps à autre de nouvelles attaques glaucomateuses pendant lesquelles la vision était plus ou moins affaiblie pendant quelques jours.

L'œil gauche s'était perdu de cette façon et notre malade avait les mêmes craintes pour son œil droit. Aussi me tourmentait-il incessamment pour que je lui fisse l'opération, disant qu'il était décidé à tout risquer pour sortir d'une situation si pénible etdont la perspective était loin d'être consolante.

De mon côté je faisais tout mon possible pour ne pas intervenir, car j'avais là une lourde responsabilité. Le malade y voyait, je n'avais pas de preuves certaines que sa vue dût se perdre et je pouvais par une opération malheureuse le rendre aveugle pour toujours. Cette considération, moins importante dans les Hôpitaux sans doute, est suffisante dans beaucoup de cas pour calmer le zèle de l'opérateur dans la clientèle privée, et, pour ma part, j'avais à en tenir compte. Plusieurs confrères à qui j'avais fait part de mes craintes et de meshésitations, m'avaient tous conseillé de ne pas tenter cette opération, m'assurant d'avance que je ne parviendrais qu'à vider l'œil sans extraire la lentille et à amener probablement une panophtalmie purulente avec toutes ses conséquences.

L'insistance du malade devenant de plus en plus pressante je dus enfin céder, et ce ne fut qu'après lui avoir fait un tableau aussi peu rassurant que possible de ce qui pouvait lui arriver, que je me décidai à l'opérer.

Digitized by Google

Ce n'était pas seulement au point de vue du résultat opératoire que j'éprouvais de l'embarras, mais encore au point de vue de l'opération elle-même. L'œil était réduit à une coque remplie d'humeur vitrée, complètement ramollie, dans laquelle se trouvait un cristallin ayant son volume normal et d'une densité supérieure à celle du liquide dans lequel il était plongé. Pour que la lentille fût visible il fallait que la tête du patient fût penchée en avant et le regard dirigé en bas. Même dans cette position le cristallin ne venait pas s'appliquer directement contre la cornée parce que le petit croissant d'iris qui se trouvait a la partie interne rétrécissait suffisamment la pupille, cependant très large, pour 'empêcher de passer. J'avais essayé d'instiller de l'atropine, espérant par ce moyen élargir l'ouverture pupillaire, faire passer le cristallin dans la chambre antérieure et l'y maintenir ensuite en faisant contracter l'iris au moyen de l'ésérine, mais ces tentatives furent vaines et je n'obtins aucune dilatation. Je n'avais que deux partis à prendre ou bien faire l'incision de la cornée et l'extraction du cristallin en maintenant la tête du malade penchée en avant, ou bien transfixer la lentille avec une aiguille et la maintenir contre la cornée pendant que je pratiquerais la kératotomie après avoir fait coucher le malade sur le dos ou lui avoir fait renverser la tête en arrière. Ces deux moyens n'étaient pas sans présenter de sérieux inconvénients. Le premier était éminemment propre à la sortie du corps vitré ; le second était très incertain parce que le cristallin me paraissait devoir être d'une consistance très faible et par conséquent très difficile à maintenir avec une aiguille.

Après avoir pesé les chances favorables et défavorables qu'offraient ces deux moyens, je finis par opter pour le premier, et comme on le verra dans un instant, je n'eus pas à m'en repentir.

Le 24 mai dernier je pratiquai l'opération avec l'aide de MM. les Drs Kloz et Landreau.

Le malade étant assis sur une chaise, la tête un peu penchée en avant et les paupières maintenues écartées par les doigts d'un aide je fixai l'œil avec la pince et je fis une incision presque linéaire à la partie supérieure de la cornée, à environ 2 millim. de son bord. Il s'écoula aussitôt un peu d'humeur aqueuse et de corps vitré ramolli, mais en très minime quantité, deux gouttes à peine, et la lentille vint s'accoler contre la plaie. Je laissai

Digitized by Google

reposer le malade pendant un couple de minutes puis j'entr'ouvris les paupières avec précaution pendant que la tête était dans une situation à peu près verticale. Le cristallin était toujours à la même place et semblait y être maintenu par la pression de l'humeur vitrée qui tendait à s'échapper par l'ouverture de la plaie. Craignant cependant de le voir plonger dans le corps vitré au moment où j'essaierais de l'extraire je fis diriger le regard fortement en bas, et, sans fixer l'œil, j'introduisis derrière la lentille et parallèlement à sa surface un petit crochet aigu très fin dont la pointe était assez peu recourbée pour me permettre après l'avoir dirigée en avant, de l'introduire dans l'épaisseur du cristallin fixé contre la cornée. Je n'éprouvai pour cela aucune difficulté. La minceur de l'instrument me permit de l'introduire dans l'œil sans faire entrebâiller les lèvres de la plaie, et un mouvement de rotation d'un quart de cercle amena la pointe du crochet contre la face postérieure du cristallin où elle pénétra sans faire le moindre effort. J'essayai alors d'extraire la lentille, mais je ne réussis qu'à amener au dehors un petit lambeau de capsule et un fragment de masse corticale molle. Je pus me convaincre alors que si j'avais essayé de fixer le cristallin avec une aiguille, comme j'y avais songé tout d'abord, cela m'aurait été impossible à cause du peu de consistance de l'organe.

Après cette tentative infructueuse, n'ayant plus le choix des moyens pour extraire le cristallin, j'eus recours à une curette fenêtrée, ou anse anglaise, très mince, que je passai par derrière la lentille et au moyen de laquelle je fis assez facilement l'extraction de la cataracte. Le noyau et la substance corticale sortirent en même temps et la pupille m'apparut nette et bien noire. Un essai de vision m'ayant donné un résultat très satisfaisant je jugeai à propos de ne pas me livrer à une nouvelle exploration, d'autant moins que la surface de la cornée et de la sclérotique étant très affaissée à la partie supérieure les lèvres de la plaie cornéenne avaient de la tendance à s'entr'ouvrir et à laisser échapper le corps vitré dont il ne *s'était écoulé qu'une quantité presque insignifiante* pendant les manœuvres opératoires.

Après avoir lavé soigneusement les paupières et les parties environnantes, comme avant l'opération, avec une solution d'acide phénique au centième, j'appliquai un bandeau très légèrement compressif formé de bourdonnets de charpie phéniquée mainte-

Digitized by Google

nus au moyen d'une bande de flanelle. Le malade fut couché dans le décubitus dorsal et placé dans l'obscurité.

Je le revis dans la soirée. Il avait souffert de son œil pendant cinq ou six heures mais en ce moment les douleurs avaient disparu. Il voyait cependant de temps en temps passer des éclairs et des étincelles colorées.

25 Mai. — Les douleurs ont complètement disparu; les phosphènes persistent. Je laisse le bandeau en place.

26. — Même état qu'hier, j'enlève le bandeau. La plaie cornéenne est complètement fermée. Il n'y a aucune trace de réaction inflammatoire et l'œil paraît en très bon état. A l'éclairage oblique, je constate dans l'œil la présence d'un fragment de cristalloïde opaque, dirigé obliquement d'avant en arrière et de haut en bas, et dont l'extrêmité antérieure semble adhérente à la cicatrice cornéenne. L'extrêmité postérieure se continue avec une masse blanchâtre, également opaque, qui ne peut être que le reste de la capsule du cristallin. La vision est moins bonne qu'immédiatement après l'opération; le malade distingue les objets comme à travers un voile épais. Je fais un lavage avec la solution d'acide borique à 4 pour 100 et j'applique le bandeau de charpie phéniquée.

27. — Même état local. La vision paraît meilleure. Lavage de l'œil avec la solution d'acide borique. Bandeau.

28, 29, 30. — Même état; même pansement. La cornée paraît un peu voilée, néanmoins la vision est très satisfaisante.

31. — Je supprime le bandeau et je fais lever le malade.

2 Juin. — Le malade est complètement guéri et part pour chez lui. La cornée n'est pas encore parfaitement transparente, surtout en haut, et le fragment de capsule qui traverse obliquement le segment antérieur de l'œil forme dans le champ visuel une bande noirâtre; mais le malade n'en éprouve que peu de gêne et se trouve très satisfait du résultat de l'opération.

Cataracte traumatique chez un homme de trente-quatre ans; résorption du cristallin; atrophie parti le du nerf optique; diminution considérable du champ visuel et de la vision.

M. L.., âgé de trente-quatre ans, employé dans les forges du Chemin de fer du Midi, fut frappé à l'œil droit, au mois d'octobre

Digitized by Google

1880, par une paillette de fer détachée en burinant une pièce de fonte et projetée avec force. Je vis ce malade le lendemain de l'accident. A ce moment la chambre antérieure était remplie de sang ; la cornée présentait à sa partie supérieure et externe une petite plaie de 4 millimètres de longueur par laquelle l'iris faisait hernie.

En regardant attentivement au moyen de l'éclairage oblique, on pouvait constater que l'iris avait été divisé et que la capsule du cristallin était également atteinte, attendu qu'on voyait proéminer dans la chambre antérieure un petit fragment de substance cristallinienne déjà opaque. La vision était nulle ; le malade distinguait à peine la lueur d'une forte lampe; néanmoins il accusait peu de douleur et l'œil lui-même n'était le siège d'aucune inflammation.

Je proposai à M. L... de réséquer la portion d'iris qui faisait saillie entre les lèvres de la plaie et d'extraire le cristallin déjà en voie d'opacification et de ramollissement. Je craignais, en effet, qu'à cause de son âge et de l'étendue de la plaie de la capsule, il ne survînt un excès de pression intraoculaire occasionné par l'imbibition et le gonflement consécutif du cristallin. Mais le malade ne voulut se soumettre à aucune opération, et comme il n'y avait pas de danger immédiat et que la paillette de fer ne paraissait pas être restée dans l'œil, je n'insistai pas davantage et je me bornai à exiger de lui qu'il vînt tous les jours me montrer son œil, afin de pouvoir intervenir assez tôt à la moindre menace de danger. J'ordonnai un collyre de sulfate d'atropine et un bandeau compressif sur l'œil.

Pendant les quelques jours qui suivirent l'accident il ne survint absolument aucune complication. Le sang ne tarda pas à se résorber ; l'humeur aqueuse devint claire et transparente et la pupille se dilata *ad maximum*, laissant voir le cristallin devenu déjà opaque et dont les masses corticales gonflées par l'humeur aqueuse, formaient des champignons grisâtres entre les lèvres de la plaie capsulaire.

L'iris, cependant, resta enclavé et la hernie s'accentua même un peu plus, de façon à atteindre le volume d'un grain de millet. Il ne survint à aucun moment, ni douleur, ni dureté du globe, ni inflammation de l'iris. Le cristallin continua à se résorber peu à peu, et de temps en temps on pouvait en voir des fragments détachés flotter librement dans la chambre antérieure.

Digitized by Google

Au bout d'une couple de mois il devint possible d'éclairer le fond de l'œil ; malgré cela la vision était presque nulle, et le malade pouvait à peine compter les doigts à dix centimètres de son œil.

Une fois la substance corticale du cristallin résorbée, le noyau disparut à son tour. Cinq mois après l'accident, il ne restait plus que la capsule, devenue opaque, et ratatinée sur elle-même. La pupille était toujours largement dilatée bien que le collyre d'atropine eût été supprimé depuis assez longtemps. L'ésérine ne produisait aucun effet myotique. Il existe donc, chez ce malade, une paralysie complète des fibres circulaires de l'iris, occasionnée sans doute par la compression qu'a dû exercer, durant plusieurs mois sur cette membrane délicate, le cristallin gonflé par l'humeur aqueuse.

Actuellement l'examen ophtalmoscopique du malade est très facile. Le fond de l'œil est parfaitement visible dans tous ses détails et l'on peut constater une atrophie blanche de toute la moitié externe de la papille. Toute la moitié interne du champ visuel manque, ainsi que la vision centrale. En dehors, le malade peut compter les doigts à un mètre de distance. Les verres convexes ne paraissent apporter aucune amélioration. Dans la partie du champ visuel qui existe encore, toutes les couleurs sont reconnues mais à des distances variables suivant leur éclat et leur saturation.

De cette observation il découle pour nous deux enseignements : d'abord, qu'à un âge assez avancé, trente-quatre ans, le cristallin peut se résorber en entier et sans accident malgré les dimensions de l'ouverture de la capsule ; ensuite, que cette résorption spontanée peut être suivie d'une altération grave de la fonction visuelle occasionnée par une atrophie du nerf optique ou de la rétine sans lésions physiques et directes de ces parties.

Dans le cas que je viens de rapporter, la paillette de fer n'a atteint que la couche superficielle du cristallin, et, malgré cela, il s'en est suivi une atrophie complète du nerf optique du côté correspondant à la blessure, et une diminution considérable de l'acuité visuelle du côté opposé.

Il est permis de se demander quelle en est la cause. Est-ce le choc direct du corps vulnérant qui, par l'intermédiaire du cristallin et de l'humeur vitrée, aura produit une compression de la rétine suivie d'une atrophie de cette membrane ? ou bien doit-on attribuer cette fâcheuse complication à un excès de pression

Digitized by Google

intraoculaire occasionnée par l'imbibition et le gonflement du cristallin ?

Cette dernière hypothèse me paraît cependant peu probable, car à aucun moment je n'ai pu constater que l'œil eût une dureté anormale et, rien n expliquerait pourquoi la moitié interne de la rétine aurait eouservé une sensibilité relativement assez bonne, tandis que la moitié externe en serait totalement dépourvue. Aurait-on empêché l'amblyopie de se produire en faisant au début l'extraction du cristallin ? C'est une question qu'on peut poser mais qu'il est impossible de résoudre ; toutefois, je crois qu'en pareil cas, le devoir du chirurgien est de prévenir le malade que l'extraction du cristallin, s'il se décide à la faire, pourra ne pas être suivie d'une restitution complète de la vision.

Enucléation sous périostée d'une exostose éburnée du sinus frontal occupant la cavité orbitaire et nasale; guérison par première intention, par le Dr KNAPP (de New-York).

Traduit par le Dr Sédan, médecin-major.

Les productions osseuses de l'orbite sont peu connues et les observations publiées par les auteurs sont assez rares. Celle qu'on va lire offre un grand intérêt tant au point de vue de l'affection elle-même, que du résultat de l'opération.

En juin 1880, un homme de 48 ans, sans vices constitutionnels vint se faire visiter pour un léger ptosis de la paupière supérieure droite, peu sensible, si ce n'est par comparaison avec le côté opposé, et ne causant pas de troubles bien réels.

La partie interne de la paupière supérieure était légèrement proéminente et un peu abaissée; la conjonctive et le bulbe avaient leurs mouvements normaux; la vision et l'examen ophtalmoscopique n'offraient rien de particulier. A l'angle interne et supérieur de l'orbite apparaissait une tumeur ayant les dimensions d'une toute petite noisette et émergeant brusquement de la paroi orbitaire; le pourtour était dur, osseux, le centre peut-être un peu moins résistant. La narine droite était obstruée souvent par des croûtes jaune verdâtre, mais ne présentait pas pour le moment de difformité. Mon diagnostic était hésitant entre la dilatation du sinus frontal, soit par un kyste ou une production polypeuse, soit par une exostose ou un sarcome peri orbitaire avec production osseuse.

Digitized by Google

Neuf semaines après, la tumeur ne paraissait pas avoir grandi; cependant, à mon retour des vacances, au commencement de septembre, je la trouvai décidément augmentée, au point d'intéresser le ligament palpébral interne; j'avertis le patient qu'il y avait lieu d'enlever la tumeur, pour éviter que plus tard nous ne fussions dans la nécessité d'intéresser le dit ligament et compromettre par cela les mouvements de la paupière. La tumeur avait à ce moment-là le volume d'une noix et proéminait vers la tempe. La vue et le fond de l'œil étaient normaux.

Le 14 septembre 1880, assisté de MM. Bom et Ayres, je pratiquai l'opération de la manière suivante :

Le patient étant éthérisé, je conduisis une incision courbe le long de l'arcade sourciliaire, et en suivant la partie inférieure du sourcil jusqu'à l'insertion de la partie interne du ligament palpébral interne; je dégageai le centre de l'incision et j'arrivai d'un seul coup à la base de la tumeur. Le périoste étant divisé, la surface jaune brillante de la production osseuse apparut; ce qui, joint à son uniforme dureté, me permit de diagnostiquer une exostose éburnée.

Le périoste incisé à la base même de la tumeur à proximité de la paroi orbitaire, je le détachai autant qu'il me fut possible du tissu sous-jacent, avec un petit scalpel. L'exostose présentait un léger étranglement à sa base, donnant l'aspect de ces tumeurs éburnées, propres à l'orbite, qui y adhèrent par une large base de tissu plus ou moins cannelée. Avec une gouge et un maillet, je pratiquai un sillon dans la base de la tumeur mais comme la masse osseuse ne cédait pas, je me vis dans la nécessité d'établir dans sa masse une tranchée régulière de 10 $^{m}/_{m}$ de profondeur et de 25 de longueur parallèlement à la paroi orbitaire. Après 3/4 d'heures d'une sculpture délicate et continue, je vis que la base supposée n'était pas détruite. mais que, comme je l'ai déjà trouvé une fois (voir *Archives* de Græfe, volume 8, page 239 et suivantes) la tumeur n'était pas limitée à l'orbite et que le sinus frontal, l'os nasal et peut-être la cavité crânienne étaient intéressés.

Ainsi qu'on l'a relevé dans le cas dont je parle et dans ceux qu'on trouve dans la littérature médicale, le siège semble être le diploé et le développement se fait des deux côtés de l'os, en dedans et en dehors.

Laisser l'opération comme il a été fait quelquefois, était con-

Digitized by Google

damner le patient à une issue fatale certaine ; je me décidai en conséquence à rompre les os qui environnaient la tumeur, et, s'il était possible, à remettre à leur place leur périoste enveloppant ; j'y procédai de la manière suivante :

Au lieu de diriger le bord du scalpel vers la tumeur comme d'abord, je le tins alors perpendiculairement aux parois de l'orbite, qui renfermaient la tumeur, et l'os étant plus mou, il me fut facile de le perforer. C'est ce que je commençai à faire au bord supérieur de la tumeur, tout près de la bosse sus-orbitaire, évitant avec soin d'entailler la poulie de l'oblique supérieur. De là, je procédai tout autour de la tumeur à la rupture du plan osseux de l'orbite, sur tout l'espace où il formait une gouttière. Il s'en suivit que de la bosse sus-orbitaire jusqu'à la moitié antérieure de l'os plan, tout le long de l'angle supérieur interne de l'orbite, la tumeur osseuse devint mobile et l'on eut la possibilité de l'enlever tout-à-fait. Or le problème qui se présentait était celui-ci : était-il possible de l'enlever sans léser les parties environnantes, l'œil en particulier ?

Avec cette idée dans la pensée je m'étudiai à détacher de l'exostose, avec le scalpel, toutes les parties molles en dirigeant toujours vers l'os le tranchant de l'instrument. Quand j'eus ainsi dégagé les surfaces orbitaire et nasale antérieures de la tumeur, il m'était impossible de l'extirper, mais craignant de léser les parties molles auxquelles la tumeur adhérait encore dans sa partie supérieure, je la fis tourner sur son axe vertical avec une pince appropriée, de sorte que la face postérieure regardait alors la cloison des narines et ainsi je pouvais avec le scalpel la séparer de toutes les parties molles. Après avoir fait la même chose sur les face supérieure et inférieure, l'exostose se montra entièrement libre dans sa capsule périostale et fut extraite avec la pince, et cela si heureusement qu'aucune fibre ne fut coupée ni tordue. La tumeur fut de cette manière extirpée en entier.

En examinant la blessure avec le doigt, je vis que la moitié supérieure de l'os plan et toute la moitié supérieure de l'arcade orbitaire manquaient : la partie supérieure de la cavité nasale et toute la cavité frontale droite restaient ouvertes, et à la partie externe de l'arcade orbitaire se trouvait un morceau triangulaire d'os fracturé et mobile. Ce morceau triangulaire d'un centimètre de longueur avait sa base dirigée vers le sinus fron-

Digitized by Google

tal ouvert et son sommet vers la tempe; il était placé au delà et sur le côté de la bosse sus orbitaire. Quoique mobile, il était maintenu en haut et en bas dans sa position naturelle par le périoste et par la dure-mère. Pensant que la fracture guérirait sans difficulté, je n'enlevai pas ce fragment d'os, qui s'était évidemment formé pendant le martellement ou bien par la torsion brusque que la pince avait fait subir à la tumeur. En effet, je n'avais pas séparé au moyen du scalpel cette partie qui circonscrivait la surface osseuse de la tumeur de peur de léser le muscle oblique supérieur et de condamner pour toute la vie le patient à une fâcheuse diplopie.

Explorant avec le doigt le sinus frontal et la cavité nasale ouverte, je les trouvai exemptes d'autres productions morbides; j'enlevai avec les ciseaux les quelques parties contuses situées sous le ligament de l'angle interne, et lorsque l'hémorrhagie qui était du reste presque insignifiante, eût complètement cessé, la plaie fut réunie avec des fils de soie passés à travers la peau et la périoste des deux côtés. A la partie inférieure de la plaie même, immédiatement au-dessous du ligament palpébral, j'introduisis un tube de drainage d'argent percé de plusieurs trous dans ses parois et dont le bord était relevé à son extrémité extérieure ; puis j'appliquai un bandage composé d'une bande de flanelle et de charpie.

L'opération entière dura une heure et demie, temps pendant lequel le patient fut tenu sous l'action de l'éther. Une seule fois il se plaignit et ce fut lorsque dégageant la tumeur de ses points de contact avec l'arcade orbitaire, je touchai le nerf frontal avec le scalpel.

Lorsque le patient put mouvoir librement ses yeux dans toutes les directions, il vit bien sans diplopie; mais le côté droit de la tête était comme étourdi; il passa une nuit tranquille.

Le matin suivant, le pansement était imbibé de sang liquide sorti par la canule et la paupière était un peu enflée. La canule fut changée. Le patient se sentait bien, il était seulement un peu affaibli. Le cinquième jour, les sutures tombèrent et la réunion était déjà établie sans trace d'inflammation. La deuxième semaine le gonflement dans la région de la blessure avait disparu, mais le patient se sentait abattu et sa physionomie prenait une teinte jaunâtre, quoiqu'il n'y eût ni fièvre ni aucun autre symp-

Digitized by Google

tôme alarmant. Sachant par ma propre expérience combien sont fréquents les symptômes de pyoémie dans les blessures de la région mastoïdienne et combien les conséquences peuvent être graves je ne m'effrayai pas toutefois mais je donnai 20 centigrammes de quinine trois fois par jour. Le malade se releva peu à peu et prit des forces; la teinte jaune du visage devint moins apparente. La quatrième semaine, il reprit ses travaux, mais il resta encore faible pendant six autres semaines. Le 14 septembre, il était complètement rétabli.

La tumeur énucléée et dégagée complètement du périoste se montrait visiblement formée de substance osseuse compacte. Elle avait une forme ovale et les dimensions d'une noix (une figure accompagne le travail original). Son diamètre vertical mesurait 36 millimètres, l'antéro-postérieur 29. La surface était irrégulière et présentait plusieurs bosses de formes différentes; la face nasale médiane était plus longue, un peu applatie et montrait près de sa partie supérieure une partie raboteuse longue de 18 millimètres dans la direction antéro-postérieure et dans le sens de la hauteur. Par cette surface raboteuse la tumeur adhérait évidemment à la cloison du sinus frontal, et l'on peut dire qu'elle s'était développée sur la paroi orbitaire, croissant dans une double direction, mais il est plus probable qu'elle avait commencé à la cloison même du sinus frontal et s'était propagée dans les cavités nasales et l'orbite en perforant la paroi orbitaire. Je crois que la surface raboteuse sus mentionnée avait été la base de la tumeur.

L'opération, ajoute l'auteur, a été pour moi très instructive et très profitable, parce qu'elle m'a montré que les difficultés inhérentes à l'extirpation d'ostéomes intra-orbitaires et extra-orbitaires en même temps, peuvent être surmontées, et maintenant je ne refuserais jamais de tenter l'extirpation de n'importe quelle exostoxe, débordât-elle, même beaucoup, dans la cavité cranienne, comme dans le cas que j'ai cité plus haut où je me désistai de l'opération et où le patient mourut onze semaines après de méningite. J'ai appelé *sous-périostée* la méthode qui consiste à extraire la tumeur de son enveloppe périostée, comme dans le cas que je viens de rapporter, parce qu'elle peut s'appliquer à toutes les tumeurs de la même nature. Etant elles-mêmes couvertes de tous côtés par une épaisse couche de

Digitized by Google

périoste, elles peuvent, même quand elles pénètrent dans la cavité du crâne, être extirpées sans perforer la dure-mère. La guérison dans notre cas, fut facile, plus facile qu'on ne l'aurait jamais prévu, malgré l'usage du marteau et la longue durée de l'opération, et il ne se produisit pas une goutte de pus, bien que durant et aprés l'opération on eût négligé les précautions antiseptiques modernes.

Dans les opérations qui se pratiquent sur l'œil ou dans les parties voisines, je crois fermement que la suppuration et l'inflammation en général s'évitent beaucoup mieux en se servant d'instruments bien affilés et repassés; par la propreté des mains, des éponges et des pièces de pansement; en coupant sans contusionner, en éloignant de la blessure les substances hétérogènes et en retirant le tube à drainage dans les premiers jours qui suivent l'opération, lorsqu'il survient de la sécrétion sanguinolente.

Dans la chirurgie oculaire, conclut l'auteur, je n'ai jamais pu me convaincre de l'utilité des substances antiseptiques et des méthodes qui sont aujourd'hui si en vogue, si bien que je ne m'étonnerais pas de les voir abandonner comme superflues, en dépit de leur popularité actuelle.

Nous avons voulu donner *in extenso* l'observation de ce cas, déjà si instructif en lui-même, et aussi parce que, comme on le pense, il faut tenir compte de l'opinion d'un auteur aussi justement estimé que M. Knapp, sur la médication antiseptique.

C'est en comparant la manière de voir des différents auteurs, qu'on pourra établir un jugement solide et définitif. (1).

REVUE DE LA PRESSE

Annali di ottalmologia dal professore QUAGLINO, fascic. II,

Analysé par le Dr SÉDAN, médecin-major.

I. De l'Iridectomie considérée comme acte préparatoire de l'extraction de la cataracte, par RAMPOLDI. — Partant de ce principe que, pratiquée seule, l'iridectomie n'offre en soi aucun danger et que cette opération constitue une chance d'inflammation de moins dans l'opération de la cataracte par le procédé linéaire de de Grœfe, l'auteur se pro-

(1) Rapprocher ce fait de celui qui a été publié par Carreras Arago, dans le *Recueil d'ophtalmologie* de GALEZOWSKI, avril 1881.

Digitized by Google

pose de démontrer combien les résultats des opérations pratiquées avec cette modification ont été remarquables à la Clinique du professeur Quaglino. M. Rampoldi joint à son mémoire l'observation succincte de 20 opérations dans lesquelles l'iridectomie préventive a été faite plus ou moins longtemps avant l'extraction. Sur ces 20 cas il y a eu 2 insuccès.

Cette statistique ne nous paraît avoir rien d'extraordinaire car le chiffre de 10 pour 100 d'insuccès est de beaucoup supérieur à celui qu'obtiennent la plupart des chirurgiens avec l'iridectomie simultanée. Notons aussi que sur ces 20 cataractes il y en avait 4 de molles pour lesquelles, à notre avis, l'iridectomie était inutile, et cependant l'une d'elles a donné un insuccès complet. (Note de la rédaction.)

II. Glio-Sarcome du nerf optique, par Rampoldi. — Une petite fille de 4 ans présentait depuis deux ans dejà une tumeur du fond de l'orbite qui s'était accrue lentement, sans douleur, et avait fini par chasser presque complètement l'œil de l'orbite. En continuation avec le bulbe on sentait une tumeur ovoïde médiocrement élastique et remplissant entièrement l'orbite. Le professeur Quaglino fit l'extirpation de l'œil et de la tumeur qui fut trouvée adhérente aux parois de l'orbite. Le nerf optique était englobé dans le néoplasme jusqu'au fond de la cavité. On en fit la résection aussi loin que l'on put. Au bout d'un mois la guérison était complète, mais on ne dit pas s'il y a eu récidive depuis.

L'examen histologique pratiqué par l'auteur lui a permis de constater dans cette tumeur : 1° les longues cellules du sarcome avec leurs prolongements ; 2° des cellules isolées de la couche intergranulaire.

III. — Un cas singulier d'exophtalmos pulsatile, par Rampoldi

Le sujet de cette observation est une femme de 67 ans qui avait senti au mois de décembre 1879 une impression de froid violent à la tempe droite. Bientôt apparut un léger gonflement de la région comme à la suite d'une piqûre venimeuse, puis de l'exophtalmie de l'œil droit ; à peu près en même temps la malade vit comme des flammes ou des éclairs qui s'allumaient incessamment et ne tardaient pas à disparaître ; puis, à son grand étonnement, elle eut la sensation comme d'un souffle ou de pulsations dans la région de la tempe. L'ouïe disparut de ce côté presque complètement. De temps en temps survenait du côté droit de la bouche une sécheresse extrême ou bien au contraire une hypersécrétion de salive. La vision de l'œil correspondant diminuait de plus en plus en même temps que cet organe devenait plus saillant.

Au moment de l'examen l'exophtalmos était considérable et la saillie de la tempe très prononcée. La différence de niveau, en saillie, des deux cornées était de près de 1 centim. 1/2. L'œil ne présentait aucune déviation, mais il était animé d un mouvement oscillatoire rythmique perceptible à l'œil et au toucher. Vers l'angle externe de l'orbite on trouvait les tissus gonflés, élastiques et animés de battements qui s'étendaient probablement plus en dedans et communiquaient au bulbe le mouvement oscillatoire dont nous venons de parler.

La pupille était paresseuse, dilatable néanmoins par l'atropine, et le cristallin légèrement blanchâtre. L'acuité visuelle était réduite à 1/4. L'exa-

Digitized by Google

men ophtalmoscopique permettait de constater quelques opacités dans la substance du cristallin. L'humeur vitrée était claire, les artères rétiniennes normales et les veines centrales animées de battements à leur point d'émergence du disque papillaire.

La tumeur de la tempe était pulsatile et si on appuyait la main dessus les pulsations devenaient plus évidentes. En comprimant assez fortement on augmentait la saillie de l'œil.

Chez cette malade la circulation générale était à peu près physiologique; néanmoins la carotide primitive, la carotide externe, la temporale et la maxillaire du côté droit battaient un peu plus fort que du côté opposé.

En pressant fortement sur la carotide primitive les pulsations isochrones du bulbe et de la tumeur temporale cessaient tout à fait; la proéminence s'affaissait et l'œil rentrait dans l'orbite presque en entier ; mais une telle pression ne pouvait pas se prolonger au delà de 10 ou 15 secondes sous peine de voir le visage de la malade devenir vultueux, se couvrir de sueur et accuser de la suffocation. En comprimant la carotide externe un peu au-dessous et en avant de l'apophyse mastoïde la tumeur s'affaissait également et l'exophtalmos disparaissait. La malade supportait parfaitement cette compression et recouvrait même l'ouïe en grande partie pendant ce temps-là.

En auscultant la tumeur on entendait un bruit continu et un souffle coïncidant avec la dilatation de la tumeur et la diastole de la radiale. Ces bruits cessaient dès qu'on comprimait la carotide primitive ou la carotide externe. La sensation subjective de souffle était perçue par la patiente dans son oreille.

Enfin on doit noter encore la présence d'une petite tumeur télangiectasique veineuse, grosse comme une aveline, située au niveau de la région malaire gauche.

La malade resta deux mois en observation à la clinique du professeur Quaglino sans vouloir se soumettre à aucun traitement chirurgical. Son état resta le même, et comme elle dut partir pour aller régler des affaires de famille, elle fut perdue de vue.

On pourrait rapprocher de ce cas celui dont M. Gayet a donné l'intéressante relation au Congrès d'Alger et qui, après avoir présenté des caractères d'une gravité extrême, finit par guérir spontanément et presque subitement.

IV. — L'ophtalmie de la glace, par le professeur Schiess-Gemuseus, de Bâle. — L'auteur, en compulsant les documents écrits sur cette question aussi bien que sa propre expérience, arrive à conclure que la cécité occasionnée par les glaciers ou les neiges est la combinaison de deux maladies : conjonctivite et blépharospasme; la première, due au contact de l'air froid et sec qui vient des montagnes; la seconde, occasionnée par la contraction constante des paupières destinée à éviter une trop vive lumière réfléchie par la surface de la glace. Il y a donc deux conditions : air sec et forte lumière, qui manquent dans les vallées où on ne parle jamais de cette maladie bien qu'il y ait de la glace en abondance.

Digitized by Google

PHYSIOLOGIE ET THÉRAPEUTIQUE EXPÉRIMENTALES

Recherches expérimentales sur le mode d'action physiologique des principales substances médicamenteuses qui agissent sur la pupille (1).

Par MM. Fitz-Gérald et Laborde. *(Suite.)*

IV. — ACONITINE (2).

C'est plutôt comme moyen d'étude, à cause de son activité, que nous nous sommes servi de l'aconitine, que comme d'une substance qui pourrait entrer dans la pratique oculaire, surtout en applications locales. Ses propriétés irritatives ne le permettraient pas, à moins de l'employer en solution excessivement diluée.

Mais, à raison de ces propriétés irritatives, qui rendent son action très énergique, elle est précieuse pour l'étude que nous poursuivons.

§ VIII. — Effets de l'aconitine en instillation après section simultanée de la 3e et de la 5e paires.

Expérience. XVIII. — *Instillation d'azotate d'aconitine après section de la 3e et de la 5e paires. Effets négatifs sur la pupille.*

6 juillet 1880. Lapin albinos (3e et 5e coupées dans l'expérience du 3 juillet). Avant l'instillation: Pupille gauche, 1 cent., fixée. Pupille droite, 5 mill., mobile.

2 h. 47. Instillation, 1 goutte de la solution d'aconitine dans l'œil gauche. 1 c. c. de la solution = 1 milligramme.

3 h. Aucune modification appréciable des pupilles.

3 h. 45. Même état.

Expérience. XIX — *Instillation d'azotate d'aconitine après section simultanée de la 3e et de la 5e paires. Effets nuls du côté sectionné, très marqués du côté sain.*

5 juillet 1880. Lapin albinos qui, le 3 juillet, a eu la 3e et la 5e paires coupées. Pupille gauche, 1 centim. d'ouverture fixée. Pupille droite, 1/2 centim., mobile.

3 h. 50. Instillation, 1 goutte dans chaque œil de solution d'azotate d'aconitine (*Nouveau*) (1 cc. = 1 millig. de sel.)

4 h. 05. Pupille gauche n'a pas bougé. Pupille droite presque punctiforme.

5 h. 45. Même état.

(1) Voir les numéros 4, 5, 6.

(2) Nous nous sommes servi, pour ces expériences, d'un nouvel azotate d'aconitine, d'une très belle cristallisation, récemment préparé par M. Duquesnel, et dont M. Laborde se propose de faire l'étude physiologique complète.

Digitized by Google

§ Effets de l'aconitine en instillation après section du sympathique.

Expérience XX. — *Instillation d'azotate d'aconitine après section du sympathique. Effet myotique très marqué.*

6 juillet 1880. Lapin albinos de petite taille, grand sympathique sectionné à gauche (expérience du 19 juin.) Avant l'instillation: Pupille gauche 1/2 cent. *fixée*. Pupille droite 1/2 cent. mobile.

2 h. 47. Instillation : une goutte dans l'œil gauche de la solution d'aconitine.

3 h. Pupille gauche presque punctiforme, pupille droite n'a pas bougé.

3 h. 45. Pupille gauche punctiforme, pupille droite, rien.

Remarque. — Dans toutes les expériences d'instillation d'aconitine (sauf celle avec la 3e et la 5e paires coupées), il y a une photophobie notable avec irritation conjonctivale surtout dans la région palpébrale.

Expérience XXI. — *Instillation d'azotate d'aconitine après section du sympathique. Effet myotique très marqué.*

5 juillet 1880. Lapin albinos de petite taille. Grand sympathique sectionné il y a quelques jours à gauche. Avant l'instillation : Œil gauche : pupille 5 millim. et demi. Œil droit : 10 millim.

3 h. 50. Instillation, une goutte de la solution d'aconitine dans chaque œil.

4 h. 47. Chaque œil presque punctiforme, pupille gauche surtout.

5 h. 45. Même état des yeux, phénomènes généraux d'absorption probablement parce que l'animal s'est frotté les pattes sur son œil et les a ensuite portées à sa bouche.

§ X. — Effets de l'aconitine en injection hypodermique après section de la 3e paire.

Expérience XXII. — *Injection hypodermique d'azotate d'aconitine, après section de la 3e paire. Effet myotique nul du côté sectionné.*

5 juillet 1880. Lapin albinos de moyenne taille sur lequel nous avons sectioné la 3e paire du côté gauche. Avant l'injection : Ptosis, strabisme, sensibilité de la cornée conservée. Pupille gauche 1 centim., fixée. Pupille droite entre 5 millim. et 7 millim. 1/2, mobile.

4 h. 37. Injection sous la peau du dos de 1/2 cc. de la solution d'aconitine, soit 1/2 milligramme de sel.

4 h. 46. Pupille droite punctiforme, pupille gauche n'a pas bougé.

4 h. 50. Succombe. Avant la mort, pupille droite se dilate.

Autopsie. 3e paire sectionnée complètement du côté gauche sans que la branche ophtalmique de la 5e paire soit intéressée.

Ce fait est caractéristique, et paraît confirmer les résultats qui précè-

Digitized by Google

dent relativement à l'influence d'excitation fonctionnelle qu'exercent sur la 3e paire les substances, qui ont pour effet constant de provoquer la constriction de l'iris, à la suite de l'absorption générale.

II

Expériences relatives a l'action des substances qui augmentent le diamètre de la pupille. (Mydriatiques).

C'est principalement l'*atropine* qui s'offrait ici, comme type, et nous l'avons exclusivement employée dans nos expériences, n'ayant pu nous procurer de la *Duboisine* authentique (1).

§ I. — Section de la 3e paire.

Expérience XXIII. — *Injection sous-cutanée de sulfate d'atropine après section de la 3e paire. Effet mydriatique négatif. Instillation directe : effet sensible.*

25 juin 1880. Lapin albinos sur lequel nous avons sectionné la 3e paire, du côté gauche (expérience du 21 juin.) Avant l'injection : Pupille gauche, 1 centim. Pupille droite, 7 millim. 1/2.

3 h. 37. Injection sous la peau du dos de 1 cc. de la solution de sulfate d'atropine : — 1 millig. de sel.

4 h. 27. Pupille gauche 1 centim. Pupille droite, 7 millim. 1/2.

5 h. 10 s. Pas de modifications : instillation, 1 goutte de la même solution dans l'œil gauche.

5 h. 25. Pupille gauche reste à 1 centim. Pupille droite également.

6 h. Même état, peut-être la pupille gauche est un peu plus dilatée.

Expérience XXIV. — *Instillation de sulfate d'atropine après section de la 3e paire. Effet mydriatique marqué.*

3 juillet 1880. Lapin de moyenne taille sur lequel nous avons sectionné la 3e paire du côté gauche. Avant l'instillation : Ptosis incomplet ; œil gauche tourné en arrière et en haut avec dilatation relative. Pupille gauche, 7 millim. 1/2. Pupille droite, 6 millim.

2 h. 3. Instillation, 2 gouttes de la même solution d'atropine dans chaque œil.

2 h. 17. Pupille gauche, 9 millim. Pupille droite, 11 millim.

2 h. 30. Chaque pupille, 11 millim.

2 h. 48. Même état. Nouvelle instillation, 2 gouttes.

3 h. 7. Même état.

(1) Depuis que ces lignes ont été écrites nous avons eu en notre possession une *duboisine* parfaitement cristallisée, obtenue par M. Duquesnel, et dont nous poursuivons l'étude. Nous en ferons connaître les résultats en ce qui concerne l'action sur la pupille dans un appendice à ce travail. Nous dirons en même temps quelques mots de l'action d'une *daturine* nouvelle qui nous a été remise par un chimiste distingué, M. Moreau.

Digitized by Google

§ II. — Section simultanée de la 3e et de la 5e paires.

Expérience XXV. — *Instillation de sulfate d'atropine après section de la 3e et de la 5e paires. Effet mydriatique.*

3 juillet 1880. Lapin albinos, sur lequel nous avons sectionné les 3e et 5e paires du côté gauche. Avant l'instillation : Insensibilité de la cornée du côté gauche, ptosis, strabisme de l'œil gauche, pupille gauche, 1 centim., fixée; pupille droite, 5 millim., mobile.

2 h. 7. Instillation 2 gouttes de la solution d'atropine dans chaque œil.

2 h. 20. Pupille gauche, 11 millim., pupille droite, 1 centim.

2 h. 33. Chaque pupille, 11 millim.

2 h. 49. Nouvelle instillation, 1 goutte, œil gauche.

3 h. 7. Rien de changé.

§ III. — Section du grand sympathique.

Expérience XXVI. — *Injection hypodermique de sulfate d'atropine, après section du grand sympathique (ancienne). Effet mydriatique sensible.*

18 juin 1880. Lapin albinos très fort sur lequel nous avons sectionné, il y a deux ans, le filet cervical du grand sympathique du côté droit. Les phénomènes de vaso-dilatation dans les vaisseaux de l'oreille du côté correspondant de la section sont très marqués. Avant l'injection : Pupille droite, 5 millim. Pupille gauche, 11 millim.

2 h. 47. Injection sous la peau du dos de 1 centim. d'une solution de sulfate d'atropine : = 1 millig. du sel.

3 h. 25 s. Pupille gauche, 12 millim. 1/2. Pupille droite, 8 millim.

4 h. 14. Les pupilles sont dans le même état. Les sphincters ne se contractent pas bien sous l'action d'une lumière intense.

4 h. 50. Les pupilles fixées sans modifications.

19 juin 1880. 4 h. 30. Les pupilles sont revenues à l'état où elles étaient avant l'injection d'hier.

Expérience XXVII. — *Injection hypodermique de sulfate d'atropine, après section du sympathique. Effet mydriatique.*

19 juin 1880. Lapin albinos de petite taille sur lequel nous avons sectionné il y a deux jours le filet cervical du grand sympathique du côté gauche. Les phénomènes de vaso-dilatation de l'oreille du côté correspondant de la section sont assez marqués. Avant l'injection : Pupille droite, 7 millim. 1/2. Pupille gauche, 5 millim.

2 h. 49. Injection sous la peau du dos de 1/2 cc. de la solution d'atropine = 0 gr. 0005 du sel.

3 h. 28. Pupille droite, 1 centim. Pupille gauche, 7 millim. 1/2.

4 h. 20. Plus de contraction pupillaire. Le lendemain, les yeux se présentent comme avant l'injection.

Digitized by Google

Expérience XXVIII. — *Instillation de sulfate d'atropine, après section ancienne du sympathique. Effet mydriatique marqué.*

19 juin 1880. Lapin albinos très fort sur lequel nous avons sectionné le filet cervical du grand sympathique du côté gauche, il y a quatre ans.

Le phénomène de vaso-dilatation dans les vaisseaux de l'oreille du côté correspondant de la section sont encore très marqués. Avant l'instillation : Pupille gauche, 5 millim. Pupille droite, 1 centim.

4 h. 38. Instillation, une goutte (toujours de la même solution) d'atropine, dans chaque œil.

4 h. 53. Pupille droite, 15 millim. le sphincter fixe. Pupille gauche, 1 centim., le sphincter se contracte encore, mais il perd peu à peu sa contractilité.

5 h. 40. Pas de modification nouvelle.

Expérience XXIX. — *Instillation d'atropine, après section du sympathique. Effet mydriatique.*

25 juin 1880. Lapin albinos de petite taille sur lequel nous avons sectionné le grand sympathique du côté gauche. Avant l'instillation : Pupille gauche, 5 millim. Pupille droite, 7 millim. 1/2.

3 h. 45. Instillation, une goutte de la même solution d'atropine dans chaque œil.

4 h. 3. Pupille droite, 11 millim. Pupille gauche, 9 millim.

5 h. 30. Même état.

Expérience XXX. — *Instillation d'atropine, après enlèvement du ganglion cervical supérieur. Effet mydriatique.*

21 juin 1880. Lapin albinos très fort. Enlèvement du ganglion cervical supérieur à gauche (expérience du 17 juin). Avant l'instillation : Pupille gauche, 6 millim. Pupille droite. 1 centim.

3 h. Instillation de deux gouttes de la solution d'atropine dans chaque œil.

3 h. 24. Pupille gauche, 1 centim. Pupille droite, 12 millim. 1/2.

5 h. 30. Rien de nouveau.

Il paraît résulter de ces faits que la section du sympathique n'empêche pas l'effet mydriatique de l'atropine, tandis que cet effet ne se produit pas, à la suite de l'absorption générale, après section de la 3e paire.

Les effets locaux de l'instillation sont, au contraire, toujours positifs, en général, dans ces conditions expérimentales.

(A suivre).

Digitized by Google

REVUE DES SOCIÉTÉS SAVANTES

Examen ophtalmoscopique des héméralopes. — M. le Docteur Poncet (de Cluny) a fait connaître à la Société de Biologie, le résultat d'examens ophtalmoscopiques pratiqués dernièrement sur des *héméralopes*. Les faits qu'il avait constatés en 1869, à Strasbourg, dans une épidémie de cette nature, sont absolument confirmés. Comme à cette époque, il a trouvé sur ces malades une dilatation considérable des veines de la rétine, une diminution du calibre des artères, l'œdème péri-papillaire et la rougeur de la papille. A ces symptômes qui se rencontrent dans des cas types, bien nettement accusés, il peut, aujourd'hui, ajouter quelques détails qui les confirment. C'est ainsi que sur quelques malades on constate, au moment où les veines principales de la rétine arrivent au disque papillaire, un rétrécissement subit du calibre de ces veines, ou bien, quand elles entrent dans l'infundibulum, une dilatation en virgule, caillebotée. Les artères fines, pâles, sont surtout noyées dans l'œdème suivant une verticale qui correspond précisément au point de passage des vaisseaux sur le nerf optique. Dans les cas où l'œil malade était porteur antérieurement d'une petite érosion choroïdienne péri-papillaire, les bords de ces petites échancrures sont diffus, et l'ophtalmoscope ne peut les mettre au point. Enfin, dans les cas d'hypermétropie, l'anneau sclérotical péri-papillaire, si fréquent, n'est plus blanc, mais souvent gris-verdâtre, ce qui s'explique très bien par la présence d'une congestion rouge veineuse sous-jacente au tissu blanc-jaunâtre.

En résumé, l'hypothèse qui explique tous ces détails est celle d'une compression légère dans le nerf optique portant sur les vaisseaux de la rétine. On comprend ainsi la pâleur des artères, la dilatation des veines hors du nerf, leur aspect filiforme quand elles pénètrent dans le tissu propre de la papille, l'œdème périvasculaire, l'injection de la zone médiane de la papille. Mais, la pathologie générale n'a pas encore donné la cause de cette compression.

Héméralopie et torpeur rétinienne, deux formes opposées de daltonisme. Note de MM. J. Macé et W. Nicati, à l'Académie des Sciences. — Des observations publiées récemment par Gorecki, Cornillon et Parinaud, ont rappelé l'attention sur un symptôme déjà signalé de certaines maladies du foie, l'héméralopie, dont nous avons eu l'occasion d'observer plusieurs faits dans le cours de ces dernières années.

Dans nos observations, ainsi que dans toutes celles recueillies, il y a coïncidence régulière avec l'ictère. Ce fait, à lui seul, bat en brèche

Digitized by Google

l'idée émise par Parinaud à savoir qu'il s'agit ici d'une torpeur rétinienne selon la théorie classique admise pour l'héméralopie.

Contrairement à cette théorie, nous soutenons que l'*héméralopie est d'une manière générale le fait d'un daltonisme pour le bleu.*

Les preuves de cette interprétation résident : 1° dans la coïncidence même de l'ictère et de l'héméralopie ; le pigment biliaire jaune dissous dans les milieux de l'œil intercepte beaucoup de rayons bleus ; 2° dans les faits par nous constatés de daltonisme bleu accompagnant l'ictère ; 3° dans les faits enfin relatés par d'autres de daltonisme bleu accompagnant l'héméralopie dite *idiopathique* (1).

L'explication naturelle est un fait signalé par Purkinje, étudié par Helmholtz, par nous-même et par Dobrowolsky, et qui consiste dans la propriété particulière aux éléments percepteurs du bleu d'être relativement plus sensibles aux impressions faibles. Les verres rouges, jaunes, verts (les verts ne sont pas favorables, parce qu'ils laissent passer presque tout le bleu), la bile, tous les corps, en un mot, qui transparents d'ailleurs, interceptent les rayons bleus, rendent momentanément héméralope celui qui les porte. L'expérience est facile à répéter ; elle est frappante.

Nous devons ajouter que l'héméralopie est un symptôme extraordinairement sensible du défaut de transmission du bleu ; il signale le mal, alors qu'aucune confusion de couleurs ne gêne celui qui en est atteint. Que l'on ne s'en étonne pas : l'expérience et le fait même que nous venons de relater (phénomène de Purkinje) enseignent que les proportions du bleu peuvent varier entre de très grandes limites, sans empêcher l'interprétation exacte des couleurs. Au grand jour, par exemple, le jaune l'emporte de beaucoup et cela ne nuit certes pas à la différenciation des teintes ; dans l'éclairage artificiel le jaune prédomine encore, et s'il est vrai que les teintes sont altérées, les confusions que l'on commet sont minimes.

La *torpeur rétinienne*, sorte d'anesthésie que l'on a admise jusqu'ici comme la cause de l'héméralopie, est applicable à des faits tout opposés. Les individus dont la rétine est en état de torpeur sont assimilables à ceux qui se meuvent dans un milieu mal éclairé. Ici les rayons autres que les rayons bleus, et par dessus tout les rayons rouges, sont mal perçus, *d'où le soi-disant daltonisme acquis pour le rouge* qui signale l'amblyopie de l'alcoolisme et de la sclérose, daltonisme qui cède à un éclairage suffisamment intense. Un éclairage très vif augmente l'acuité visuelle paresseuse, en même temps qu'il fait percevoir normalement les couleurs : ce fait n'a rien de commun avec le symptôme brusque et frappant de l'obscurité dans le demi-jour qui fait dire à l'héméralope qu'il lit comme à l'état normal dans le livre éclairé par la bougie, alors que la pièce lui paraît noire tout autour.

Héméralopie, daltonisme pour le bleu et torpeur rétinienne, daltonisme acquis pour le rouge, tels sont, en résumé, deux faits qui nous paraissent indiscutables et sur lesquels nous aurons l'occasion de revenir plus longuement.

(1) Fœrster, *Græfe-Sæmisch Handbuch der Augenhielkunde*, t. V, p. 998.

Digitized by Google

INDEX BIBLIOGRAPHIQUE

JAVAL. — *L'évolution de la typographie, considérée dans ses rapports avec l'hygiène de la vue.* (Revue scientifique de la France et de l'étranger, 25 juin 1881.)

BADAL. — *Tumeurs congénitales des globes oculaires. Persistance de l'artère hyaloide chez le même malade.* (Gazette hebdomadaire des sciences médicales de Bordeaux, 2 juillet 1881.)

PANAS. — *La vue inconsciente.* (Gazette des hôpitaux, 2 iuillet 1881.)

J. MACÉ ET W. NICATI. — *Héméralopie et torpeur rétinienne ; deux formes opposées de daltonisme.* (Note à l'Académie des sciences, séance du 13 juin 1881.)

DEL TORO. — *Contribution à l'histoire du traitement de la syphilis oculaire.* (Cronica Oftalmologica de Cayetano del Toro, nos avril et juin 1881.)

Annales d'oculistique.

Travaux originaux des 5e et 6e livraisons (mai-juin 1881.)

JAVAL. — *De la vision binoculaire.* Conférence faite au laboratoire d'ophtalmologie de la Sorbonne.

ABADIE. — *Des indications de l'iridectomie et de la sclérotomie dans le glaucome.*

Recueil d'ophtalmologie.

Travaux originaux du numéro de juin 1881 :

GALEZOWSKI. — *Sur la dégénérescence calcaire de l'épithélium cornéen, et sur son traitement.*

GAUTÉ. — *Sur l'influence de la goutte sur les affections et les opérations de l'œil.*

DESPAGNET. — *Du traitement du ptérygion ; opération par enroulement.*

Thèses sur l'ophtalmologie

Soutenues pendant le 2e trimestre de l'année 1881.

POPP. — *De l'iritis syphilitique chez les scrofuleux.*

Digitized by Google

BOISSON. — De la dacryocystite chronique et de son traitement.
Mlle SKWORTZOFF. — De la céeité et de la surdité des mots dans l'aphasie.
BENAC. — Contribution à l'étude des kératites cachectiques.
CASABIANCA. — De l'iridectomie, principalement dans ses applications à l'extraction de la cataracte. (Montpellier.)
LAURENT. — Contribution à l'étude des déplacements traumatiques du cristallin.
MOULY. — Etude sur le champ visuel, et de ses anomalies dans quelques opérations oculaires.
PRIVE. — De la sclérotite rhumatismale.
MARLY. — Contribution à l'étude de l'héméralopie, dans les affections hépatiques.
BOGUIER. — Etude sur la kératite à hypopyon.
INTERRIANO. — Contribution à l'étude du glaucome hémorrhagique.
BENAKI. — Du kératocone et de sa correction par les verres coniques. (Lyon.)
ROUQUETTE. — Des troubles visuels symptômatiques d'affections utérines.

Peptone Catillon

VIANDE rendue ASSIMILABLE par la pepsine du suc gastrique et assurant la nutrition par le rectum aussi bien que par la bouche dans tous les cas où l'alimentation normale est empêchée ou incomplète : *Maladies d'estomac et d'intestin, consomption, anémie, enfants débiles, convalescents*, etc. Solution représentant 3 FOIS SON POIDS DE VIANDE assimilable par le rectum comme par la bouche.

Lavement nutritif : 2 *cuillerées*, 125 *eau*, 3 *gout. Laudanum*, 0,30 *bi-carbon. de soude.*

POUDRE (peptone sèche), présentant l'aliment azoté dans un état de concentration extrême, à l'abri des fermentations et permettant un dosage *exact*.

1 cuillerée à café représente 50 gram. de viande ; 4 à 8 par jour dans du bouillon ou de l'eau sucrée.

SIROP de PEPTONE CATILLON préféré pour le goût par les personnes difficiles, correspond comme *richesse azotée ou valeur nutritive* à ce que d'autres appellent peptone.

1 cuillerée représente 30 gr. de viande ; 4 à 8 par jour dans un peu d'eau.

Chocolat à la PEPTONE CATILLON
avec et sans phosphate de chaux

Aliment complet sous une forme attrayante.

En CROQUETTES contenant chacune 8 gram. de viande et 0,25 de phosphate de chaux pour le goûter des enfants.

En TABLETTES contenant chacune 20 gram. de viande pour un déjeuner au lait ou à l'eau.

Paris, rue Fontaine St-Georges, 1, et toutes pharmacies.

Produits DIASTASÉS du Dr Baud

La **DIASTASE** *est ce ferment* **digestif** *si indispensable et si puissant qu'il peut dissoudre* **2,000** *fois son poids d'aliments féculents. C'est en outre le principe actif de la* **salive**, *si souvent insuffisante ou dénaturée par l'état des dents, etc.*

A la **Diastase salivaire** *ou* **animale** *on substitue la* **Diastase végétale** *qui possède les mêmes propriétés.*

Cette **Diastase** *se produisant par la* **germination de l'orge** *ou autres graines, l'étude en a conduit le* **Dr BAUD** *à ses*

MÉDICAMENTS DIASTASÉS

lesquels se résument à de très petites **dragées** *de graine de cresson qui ont germé en absorbant une solution* **titrée** *de* **FER** *ou d'*IODE *ou d'*ARSENIATE, *etc. Le médicament ainsi* **digéré** *par la plante, se trouve chargé de la* **Diastase** *qui le rend* **assimilable** *sans fatigue pour l'estômac ni l'intestin.*

C'est la **vie végétale** *ingénieusement substituée aux manipulations souvent* **incertaines** *des laboratoires.*

Paris, 22 et 19, rue Drouot, et les Pharmacies

VIN de PEPTONE CATILLON pr. 4 gr. utile complément de nutrition ; 1 verre à madère contient 30 gr. de viande.

Le Propriétaire-Gérant, Dr ARMAIGNAC.

Bordeaux. — Imprimerie Nouvelle A. BELLIER, 16, rue Cabirol.

Digitized by Google

REVUE CLINIQUE

D'OCULISTIQUE

DU SUD-OUEST

SOMMAIRE : Travaux originaux. I. Cataracte congénitale double, adhérente à gauche ; atrésie pupillaire des deux côtés résistant à l'action de l'atropine ; microphtalmos ; nystagmus continuel ; strabisme bilatéral en haut et en dedans ; absence complète de fixation. Extraction du cristallin à gauche ; iridectomie à droite ; amélioration de la vue II. Cataracte congénitale double ; hérédité morbide remarquable ; opération à l'âge de vingt-neuf ans. Traumatisme de l'œil quatre mois après l'opération ayant occasionné la rupture complète de la plaie cornéenne et l'issue de l'iris et du corps vitré. Guérison rapide et conservation de la vue III. Extraction par un nouveau procédé d'un fragment de sonde d'argent logé par accident dans les voies lacrymales, par le Dr H. Armaignac. — **Revue de la Presse.** Des modifications pathologiques de la perception de la lumière, des couleurs et des formes, et des différentes espèces de sensibilité oculaire, par le Dr Parinaud. — Lésion oculaire consécutive à une lésion du trijumeau, dans le crâne, à la suite d'une tentative expérimentale portant sur la rampe cochléenne, par le Dr Gellé. — **Varia.** Le Bleu de Ciel (fin), par le Dr de Keersmaeker.

TRAVAUX ORIGINAUX

Cataracte congénitale double, adhérente à gauche ; atrésie pupillaire des deux côtés résistant à l'action de l'atropine ; microphtalmos ; nystagmus continuel ; strabisme bilatéral en haut et en dedans ; absence complète de fixation. Extraction du cristallin à gauche ; iridectomie à droite ; amélioration de la vue.

Par le Dr H. Armaignac.

Mlle Z..., âgée de quarante ans, se présentait chez moi au mois de mai 1880, se plaignant d'une cécité à peu près complète qui datait de sa naissance. Cette femme avait toujours distingué la clarté du jour et des lumières artificielles, mais n'avait jamais pu se conduire seule, ou plutôt n'avait jamais *vu* pour se conduire, attendu que malgré sa cécité elle se livrait aux occupations du ménage, allait à la fontaine ou au ruisseau pour chercher de l'eau ou laver le linge et se dirigeait parfaitement dans les sentiers qu'elle connaissait. La vision était meilleure de près que de loin. En effet, la malade pouvait reconnaître les petits objets, à la condition de les placer à deux ou trois centimètres des yeux ; elle distinguait toutes les couleurs à cette même distance.

Mlle Z... est une femme très robuste, de haute stature et n'a

Digitized by Google

jamais eu de maladie sérieuse. Parfaitement réglée jusqu'à ces derniers temps, elle commence à avoir quelques retards depuis deux ou trois mois, mais sans que sa santé générale paraisse en souffrir. Elle est née de parents sains chez lesquels il n'a jamais existé d'affection oculaire grave. Elle raconte que sa mère, pendant qu'elle était enceinte d'elle, avait été fortement impressionnée en voyant un aveugle qui présentait le même aspect que notre malade. Sachant avec quelle facilité les femmes trouvent l'explication des infirmités congénitales de leurs enfants dans les impressions qu'elles ont ressenties ou les *envies* qu'elles ont eues pendant leur grossesse, je n'attache pas une grande importance à ce fait et je me borne à le mentionner

La malade a les paupières demi-closes et les yeux profondément enfoncés dans leurs orbites. Ces organes ont subi manifestement un arrêt de développement, car ils sont à peu près de la même grosseur que chez un enfant de sept ou huit ans. Leur forme n'est pas sphérique non plus et ils présentent, sur les côtés, des faces aplaties au niveau des muscles droits internes et externes. La cornée a à peine 8 millimètres de diamètre et l'iris, brun foncé, présente à son centre une pupille ponctiforme immobile derrière laquelle on aperçoit une membrane blanchâtre et opaque. Le sulfate d'atropine, employé en collyre pendant huit jours, n'a produit aucune dilatation. La tension intra-oculaire est normale. Les yeux sont fortement strabiques et sans cesse en mouvement; la cornée est dirigée en haut et en dedans et se cache presque complètement sous la paupière supérieure. La direction du regard est absolument soustraite à l'empire de la volonté, et par suite, la fixation est impossible.

En présence de lésions si graves et de complications si nombreuses, je crois cependant que tout espoir de recouvrer la vision n'est pas perdu, puisque la perception lumineuse est bonne, que la vue de près n'est pas trop mauvaise et que le sens chromatique est intact. En conséquence, je me décide à faire d'abord une pupille artificielle en bas et en dedans du côté droit.

Ayant placé le blépharostat et fixé l'œil avec la pince, je fais assez facilement l'incision cornéenne au moyen d'un couteau lancéolaire, mais à peine ai-je retiré l'instrument que l'œil se porte en haut et en dedans avec une telle force qu'il m'est impossible de le faire changer de position. La malade fait de vains

Digitized by Google

efforts pour regarder en bas sans pouvoir y parvenir, et pendant deux ou trois minutes le globe reste pour ainsi dire comme convulsé en haut et en dedans. Je laisse en place la pince à fixation; enfin le muscle adducteur se relâche peu à peu et je parviens à faire l'iridectomie après avoir saisi l'iris dans la chambre antérieure avec les pinces. La section est très régulière et il en résulte une petite pupille en forme de trou de serrure qui permet d'apercevoir le bord du cristallin opaque. Ce dernier ne doit pas être très volumineux attendu que son bord n'atteint pas la limite interne de la pupille artificielle et qu'il reste là un petit espace noir par lequel on voit à l'ophtalmoscope le reflet rouge caractéristique du fond de l'œil. Au bout de quelques minutes la chambre antérieure étant complètement reformée, je fais un essai de vision, mais, comme je devais m'y attendre, puisque le cristallin obstrue presque complètement la pupille, la vue n'a pas beaucoup augmenté. J'instille quelques gouttes d'atropine et j'applique un bandeau légèrement compressif. Je fais coucher la malade, et le collyre est employé à plusieurs reprises dans la journée. Le lendemain 25 juin, je trouve la pupille un peu dilatée et le cristallin se montre d'une façon très nette. Il n'y a aucune réaction inflammatoire. La vue est à peu près la même qu'avant l'opération, toutefois, la malade accuse une clarté bleuâtre assez vive qu'elle compare à celle que donne une lucarne dans un grenier.

Les jours suivants la malade se lève et quatre ou cinq jours après l'opération, la guérison est complète et la vision un peu améliorée.

Voyant que la pupille artificielle était insuffisante du côté droit à cause de l'opacité du cristallin, je résolus d'extraire cet organe du côté opposé après avoir fait l'iridectomie, et le 29 juin, je procédai à cette opération. Les paupières étant écartées avec le blépharostat je taillai un lambeau supérieur de trois millimètres de hauteur compris tout entier dans la cornée. A peine le couteau était-il retiré de la plaie, que l'œil se porta en haut et en dedans, comme cela était arrivé du côté opposé, et ce ne fut qu'au bout de quelques minutes que je parvins à l'attirer en bas. L'iris n'ayant aucune tendance à faire hernie, à cause de ses adhérences avec la cristalloïde antérieure, je dus aller le chercher avec les pinces dans la chambre antérieure pour en

Digitized by Google

faire la résection. Cette membrane ayant perdu son élasticité par suite de l'exsudat qui s'était fait à sa face postérieure opposa une assez grande résistance à la traction de la pince, et seule la partie saisie entre les mors de l'instrument put être amenée au dehors et sectionnée.

Il résulta de cela que l'iridectomie fut très petite, et comme la malade faisait de violents efforts pour regarder en haut, il me fut impossible de reséquer d'autres lambeaux d'iris pour agrandir la pupille et faciliter la sortie du cristallin. Pendant les manœuvres que j'avais faites pour amener l'iris au dehors, la cristalloïde qui était fortement adhérente à cette membrane s'était rompue et quelques masses corticales molles du cristallin, étaient tombées dans la chambre antérieure. J'essayai de déchirer la capsule à sa partie inférieure, mais elle était intimement unie à l'iris, de sorte qu'il me fut impossible de l'attaquer de ce côté-là, et je dus me borner à faire une discision équatoriale.

L'indocilité involontaire de la malade qui ne pouvait malgré tous ses efforts diriger son regard en bas rendait très difficiles tous les temps de l'opération, et ce fut en vain que je cherchai à constater si le cristallin avait un noyau dur. Au moyen de pressions douces exercées avec les doigts à travers la paupière inférieure, j'expulsai au dehors les fragments de cristallin qui n'étaient pas adhérent à la capsule, mais il me fut impossible d'introduire dans l'œil une curette ou un crochet pour en extraire ce qui restait encore, car la traction que j'étais obligé d'exercer sur l'œil avec la pince à fixation menaçait à chaque instant de déchirer la conjonctive ou de vider cet organe.

En présence de difficultés opératoires si graves et si nombreuses, je n'avais qu'un parti à prendre, c'était d'abandonner le reste du cristallin à la résorption. J'instillai dans l'œil quelques gouttes de solution d'ésérine, je fis un lavage des paupières et des parties avoisinantes avec de l'eau phéniquée à 2 p. 100 et j'appliquai un bandeau légèrement compressif de charpie phéniquée. Le lendemain 30 juin, l'œil opéré était en très bon état ; la chambre antérieure était rétablie et la malade n'éprouvait plus aucune douleur. J'instillai quelques gouttes d'atropine et je remis le bandeau phéniqué.

1er *juillet.* — L'atropine n'a produit aucune dilatation de l'iris. La pupille est très étroite et obstruée par des débris opaques de

Digitized by Google

cristallin; la vision est plus mauvaise qu'avant l'opération. La malade se désespère et pleure à chaque instant : elle croit son œil perdu et ne cesse de se plaindre toute la journée. L'état local est très satisfaisant; il n'y a aucune trace d'inflammation. J'instille encore quelques gouttes d'atropine et je remets le bandeau.

2. — L'état local est le même, si ce n'est qu'il y a un peu de rougeur de l'œil, occasionnée sans doute par les pleurs, mais l'état général est encore plus mauvais qu'hier. Cette femme ne cesse de pleurer et de se lamenter. Je supprime le bandeau et je la fais lever.

3. 4. — Même état; lotions d'eau chaude sur l'œil répétées plusieurs fois dans la journée.

5. — L'état moral est devenu meilleur. La vue s'est un peu éclaircie, mais la malade voit en bleu comme de l'autre côté. La conjonctivite est un peu plus intense. Lotions d'eau chaude.

6. 7. — L'état local est le même. La malade éprouve de temps en temps quelques petites douleurs dans l'œil dues probablement aux efforts continuels qu'elle fait pour chercher à voir ses doigts et d'autres objets. Je prescris le repos complet de l'organe et je fais continuer les lotions émollientes.

10. — La vision s'est notablement améliorée et maintenant la malade peut compter les doigts à 20 centimètres de distance et reconnaître les gros objets. Le strabisme permanent dont cet œil est le siège est un obstacle considérable pour la vision, car toute fixation est impossible, la pupille artificielle se trouvant cachée par la paupière supérieure et la malade ne pouvant pas diriger volontairement le regard en bas.

18. — L'œil est encore un peu rouge et sensible à la lumière mais l'acuité visuelle a fait quelques progrès. La malade ne voit plus bleu d'un œil ni de l'autre, et les objets lui apparaissent avec leurs couleurs réelles. Le strabisme est aussi moins prononcé et la fixation est possible. Le nystagmus a disparu. Mlle Z... a repris courage et m'exprime son contentement. Elle dit qu'il lui semble avoir une vie nouvelle et que le peu de vision qu'elle a déjà acquis lui procure des jouissances qui lui étaient inconnues auparavant.

Depuis cette époque j'ai revu la malade à plusieurs reprises. Son état n'a pas changé et sa vue est restée à peu près la même.

Je suis certain qu'on pourrait encore l'améliorer considéra-

Digitized by Google

blement, en faisant une nouvelle iridectomie très large des deux côtés et en extrayant la cataracte de l'œil droit par la kératotomie inférieure, mais cette femme a peu de courage et se désespère très vite, de sorte que, pour ma part, je ne suis guère disposé à tenter une nouvelle opération malgré le désir que j'aurai de lui donner un peu plus de vue et de compléter mon observation. Je crois aussi, qu'avant de pratiquer l'iridectomie et l'extraction du cristallin, il serait indispensable de faire la myotomie des droits internes et peut-être des droits supérieurs.

Cataracte congénitale double ; hérédité morbide remarquable ; opération à l'âge de vingt-neuf ans. Traumatisme de l'œil quatre mois après l'opération ayant occasionné la rupture complète de la plaie cornéenne et l'issue de l'iris et du corps vitré. Guérison rapide et conservation de la vue.

Mme Kampf, âgée de vingt-neuf ans, se présente chez moi le 15 septembre 1880 et me raconte qu'elle est aveugle de naissance et qu'elle n'y a jamais vu suffisamment pour se conduire. La cécité est pour ainsi dire héréditaire dans sa famille : en effet, le grand-père, qui était aveugle-né, a eu huit enfants dont six sont venus au monde aveugles. Deux de ces enfants aveugles se sont mariés. L'un a eu sept enfants dont deux aveugles ; l'autre en a eu quatre dont un aveugle. Ce dernier, marié à son tour, a eu deux enfants dont un était atteint, à l'âge de huit ans, de cataracte double, complète à gauche, commençant à droite.

J'ai pratiqué, il y a trois ans, la discision du cristallin du côté gauche et l'enfant en a retiré un grand avantage, car aujourd'hui il se sert exclusivement de l'œil opéré, l'autre étant maintenant tout à fait aveugle par suite de l'opacité du cristallin qui est devenue complète.

La mère présente également des cataractes congénitales, mais comme elle exerce le métier d'*aveugle* elle n'a jamais voulu consentir à se faire opérer. Il est probable cependant qu'elle pourrait recouvrer la vue, car elle distingue la clarté du jour ou d'une lampe ainsi que la couleur des objets, à condition de les rapprocher tout à fait de l'œil. L'iris est très mobile sous l'influence de la lumière. Tous les autres aveugles de la famille, que

Digitized by Google

je n'ai pas eu l'occasion de voir, devaient être atteints aussi de cataracte ; aucun ne s'est fait opérer.

Mme Kampf a toujours joui d'une bonne santé et n'a jamais souffert des yeux. Ces organes ne présentent rien de particulier extérieurement, si ce n'est une diminution de volume assez notable, du strabisme et du nystagmus. L'iris est très sensible à l'action de la lumière et se dilate *ad maximum* après l'instillation d'une ou deux gouttes de collyre d'atropine. On voit alors que tout le cristallin est blanc, opaque, strié ; qu'il ne présente aucune adhérence avec l'iris ni aucun dépôt membraneux à sa surface. La mydriase artificielle augmente notablement l'acuité visuelle car dans cet état la malade peut compter les doigts à 20 centimètres de distance. Elle distingue toutes les couleurs.

La cataracte me paraissant assez consistante, je propose à la malade d'en faire l'extraction, ce qu'elle accepte avec joie, car son plus grand désir serait d'y voir suffisamment pour se conduire. L'opération ne devant être pratiquée que dans quelques mois, au retour d'un voyage que doit faire la malade je conseille, en attendant, l'emploi d'un collyre d'atropine dont on instillera une goutte tous les jours ou tous les deux jours pour maintenir la pupille dilatée.

Le 30 novembre, je pratiquai l'opération à l'œil gauche. La malade ayant les yeux très enfoncés, je fus obligé de me servir du blépharostat pour écarter les paupières, bien que depuis quelque temps j'aie renoncé à l'emploi de cet instrument dans tous les cas où il n'est pas absolument indispensable. Je taillai un petit lambeau cornéen en haut et, avant de faire la contre-ponction, j'eus soin d'ouvrir la capsule du cristallin avec la pointe du couteau pour le cas où, la cataracte étant molle, je pourrais me borner à une simple ponction, comme cela m'est déjà arrivé deux fois. Ici, le cristallin, quoique mou, n'était pas liquide, et je dus terminer l'opération de la façon habituelle. A peine l'incision de la cornée était-elle faite, que l'œil se porta violemment en haut et persista dans cette situation, malgré la traction exercée avec la pince à fixation pour le ramener en bas.

Voyant mes efforts inutiles et craignant de vider l'œil si j'insistais davantage, j'enlevai l'écarteur et la pince et je laissai reposer l'opérée pendant quelques minutes, puis, tandis que l'aide maintenait les paupières écartées, j'essayai de fixer de nouveau

Digitized by Google

le globe, mais à ce moment les paupières se contractèrent avec force et la cornée se dirigea tellement en haut qu'il me fut impossible de faire l'iridectomie ou l'extraction de la lentille qui était en partie engagée dans la chambre antérieure et coiffée par l'iris.

Ne pouvant terminer l'opération sans faire courir à l'œil de grands risques, et, d'un autre côté, ne pouvant pas la laisser inachevée parce que la capsule du cristallin était largement ouverte, je me trouvais dans une situation assez embarrassante. L'idée de chloroformer la malade m'était déjà venue et je l'aurais mise probablement à exécution si j'avais eu avec moi un aide de plus. Je pris le parti de replacer le blépharostat. Ayant de nouveau fixé l'œil avec la pince, je parvins, avec quelques difficultés à faire l'iridectomie. A peine l'iris était-il sectionné que l'œil se dirigea convulsivement en haut en même temps que les paupières se contractaient violemment. Ces efforts intempestifs occasionnèrent la rupture de la zonule et il s'écoula aussitôt par la plaie un peu d'humeur vitrée. Je soulevai l'écarteur sans l'ôter, de façon à n'exercer sur le globe aucune pression, et j'essayai d'extraire le cristallin avec la petite curette, avec la pointe du kystitome et avec le crochet de de Grœfe, mais la mobilité de l'œil était telle que toutes ces manœuvres étaient extrêmement difficiles, car la malade ne parvenait à diriger volontairement son œil d'aucun côté, et je ne pouvais fixer le globe sans que le regard se portât immédiatement en haut de manière à rendre toute tentative d'extraction impossible. A force de patience et de précautions, je parvins, au bout de trois quarts d'heure au moins, à extraire le noyau du cristallin, ainsi que quelques masses corticales. La pupille parut alors noire et bien nette, toutefois la vision était loin d'être satisfaisante, car la malade déclara y voir moins qu'avant l'opération. Cela n'avait rien d'étonnant, attendu que la section de l'iris avait donné lieu à un petit écoulement de sang et que ce liquide avait dû s'épancher dans l'intérieur de l'œil. J'examinai la pupille à l'éclairage oblique, mais il me fut impossible d'avoir une idée bien nette de son état à cause de la mobilité extrême de l'œil qui se dirigeait toujours en haut.

Voyant l'inutilité, et même le danger de toute nouvelle tentative d'examen, je me contentai de laver l'œil ainsi que les parties

Digitized by Google

voisines avec une solution saturée d'acide borique, puis j'appliquai sur l'organe une rondelle de toile enduite de pommade faite avec la vaseline et l'acide borique et, par dessus, le bandeau ordinaire de charpie phéniquée.

1er décembre. — La malade a passé une très bonne nuit ; elle n'éprouve aucune douleur dans son œil. Je laisse le bandeau en place.

2. — J'enlève le bandeau. La chambre antérieure est reformée ; aucune trace d'inflammation. Instillation de deux gouttes de collyre d'atropine ; bandeau.

3. — Même état ; même pansement. L'iris ne s'est pas dilaté, et on aperçoit quelques masses corticales opaques dans la pupille. Deux gouttes d'atropine ; bandeau. La malade restera levée pendant quelques heures dans la journée.

4. — Même état ; atropine ; supprimer le bandeau. La malade restera levée toute la journée.

5, 6, 7. — Rien à noter. L'iris ne s'est presque pas dilaté. On voit dans la chambre antérieure deux fragments de masse corticale qui obstruent en grande partie la pupille. L'atropine est continuée trois fois par jour.

11. — La vision se rétablit peu à peu. La malade sort dans la rue et peut compter les doigts à 25 centimètres.

20 février. — La vue s'est améliorée très notablement ; la malade y voit suffisamment pour se conduire seule.

Comme on le voit, à part les difficultés matérielles de l'opération, difficultés sur lesquelles je reviendrai dans un instant, cette observation pourrait paraître jusqu'ici banale et sans beaucoup d'intérêt, mais il n'en est rien toutefois, et elle va nous fournir plus d'un enseignement. Voyons d'abord la fin.

Il y avait environ un mois et demi que j'avais perdu la malade de vue. Elle vaquait à ses occupations habituelles et la vision faisait chaque jour de nouveaux progrès.

Le 4 avril, quatre mois après l'opération, Mme Kampf reçut dans une rixe un violent coup de poing sur son œil opéré et ne put venir me voir que trois jours après. Le 7 avril, lorsque je la vis, je trouvai les traces extérieures d'une violente contusion ; les paupières étaient violettes et considérablement tuméfiées ; la conjonctive bulbaire était le siège d'une large ecchymose. Mais à cela ne se bornaient pas les lésions : en examinant le

Digitized by Google

globe oculaire je constatai que la plaie cornéenne, résultant de l'opération de cataracte, était désunie dans toute son étendue et qu'il s'était fait dans son ouverture une hernie volumineuse comprenant l'iris, un peu d'humeur vitrée et des caillots sanguins. La chambre antérieure était aussi remplie de sang.

Toute trace de vision avait disparu ; cependant comme l'œil n'était pas très douloureux et que l'accident datait de trois jours, il était permis d'espérer qu'il ne surviendrait pas de complications plus graves.

Le lendemain, 11 avril, après avoir chloroformé la malade cette fois et m'être pourvu d'un nombre d'aides suffisant, je fis la résection de toute la masse qui faisait saillie entre les lèvres de la plaie, puis je cherchai à extraire avec les pinces capsulaires les fausses membranes de nouvelle formation qui oblitéraient la pupille et remplissaient en partie la chambre antérieure. Pendant ces manœuvres, il s'écoula un peu d'humeur vitrée rougeâtre.

Après avoir lavé soigneusement la surface externe des paupières et les parties environnantes avec de l'eau phéniquée à 2 0/0, j'appliquai un bandeau antiseptique légèrement compressif et je renvoyai la malade chez elle en lui recommandant de garder le lit pendant deux ou trois jours.

Le 15 avril, elle revint chez moi. La plaie cornéenne s'était réunie de nouveau dans toute son étendue ; le sang épanché dans l'œil s'était résorbé ; toute douleur avait disparu et la pupille paraissait plus noire et plus large qu'avant l'accident. Toutefois, elle était maintenue fixe par un exsudat qui s'était fait sur les bords de la section de l'iris, et l'atropine était sans action sur elle. La vision était revenue en grande partie, cependant, elle était un peu moins bonne qu'avant l'accident. Depuis cette époque, j'ai revu la malade plusieurs fois ; la vision s'est notablement améliorée, et aujourd'hui elle peut, comme auparavant, se conduire seule. Je dois ajouter, en terminant, que l'emploi d'un verre convexe ne procure aucune amélioration, et que la malade commence à pouvoir diriger volontairement son œil et fixer les objets.

Je dois opérer l'autre œil dans quelques mois, mais j'aurai soin d'employer le chloroforme et probablement je taillerai le lambeau à la partie inférieure de la cornée pour que l'extraction du cristallin soit plus facile.

Digitized by Google

J'ai dit tout à l'heure qu'on pouvait tirer de cette observation plusieurs enseignements. Le premier, c'est la confirmation de cette opinion soutenue par la plupart des auteurs anciens et modernes qui veut que l'hérédité ait une grande influence sur la production de la cataracte congénitale. Le second, d'un ordre plus pratique, c'est qu'un âge relativement avancé n'est pas une contre-indication à l'opération de la cataracte congénitale. Tant que la perception lumineuse existe, la sensibilité du fond de l'œil n'est pas abolie et l'opération peut être tentée avec des chances de succès.

Le troisième, d'une importance non moins grande, c'est qu'il y a des difficultés énormes pour opérer l'extraction de la cataracte toutes les fois que le malade est atteint de nystagmus et qu'il ne jouit pas de la faculté de pouvoir diriger ses yeux selon sa volonté, si on ne se sert pas de chloroforme et si on fait le lambeau à la partie supérieure de la cornée. Dans ce cas, il vaut mieux opérer pendant le sommeil anesthésique ou tout au moins faire le lambeau en bas.

Le quatrième, c'est que la cicatrice d'une plaie comprenant toute l'épaisseurde la cornée exige plusieurs mois pour acquérir une solidité égale à celle des parties voisines de cette membrane puisque dans l'observation que je viens de rapporter la rupture a eu lieu quatre mois après la cicatrisation complète de la plaie.

Un dernier enseignement enfin que nous fournit cette observation, c'est que la tolérance de l'œil pour les contusions et les blessures est parfois excessive et qu'il ne faut pas trop se hâter de porter un fâcheux pronostic tant que les symptômes locaux ou généraux ne paraissent pas trop graves.

Extraction par un nouveau procédé d'un fragment de sonde d'argent logé par accident dans les voies lacrymales.

Une dame, portant depuis plusieurs années une fistule lacrymale du côté droit, vint me consulter, il y a quelques semaines, pour un larmoiement continu qui persistait des deux côtés et était devenu excessivement gênant par son abondance et sa continuité. Du côté gauche, cette femme avait eu autrefois le conduit lacrymal fendu, et des sondes avaient été introduites dans le canal nasal; mais, soit que le traitement n'eût pas

Digitized by Google

été continué assez longtemps, soit que la constitution éminemment strumeuse de la malade ou l'opération qui avait été faite jadis eût favorisé le rétrécissement et l'obstruction des voies d'excrétion des larmes, comme cela arrive assez fréquemment, ainsi que je le démontrerai dans un prochain article, toujours est-il que l'épiphora était aussi abondant qu'avant l'opération. Avec un peu de patience et de persévérance, je pus, sans trop d'efforts, réussir à introduire dans le canal nasal la sonde n° 2 de Bowman, et, plus tard, les nos 3 et 4; mais il ne saurait être question maintenant de la thérapeutique des voies lacrymales, et je reviens au sujet qui fait le titre de cet article.

Du côté droit, ai-je dit, il existait en même temps que le larmoiement une fistule par laquelle s'écoulait sans cesse un pus jaunâtre, irritant, qui entretenait autour de l'ouverture et jusque sur la joue un érythème constant et quelques excoriations. Le cathétérisme pratiqué avec une sonde moyenne par l'ouverture de la fistule fut assez facile, et à la première séance je puis introduire le n° 4, que je laissai à demeure pendant vingt-quatre heures.

Le lendemain, désireux de me renseigner sur la perméabilité du conduit lacrymal inférieur, j'essayai de passer une petite sonde; mais arrivé à 7 ou 8 millimètres de profondeur, je rencontrai un obstacle insurmontable, et il me fut impossible de pénétrer dans le sac lacrymal. Craignant de faire fausse route avec un stylet fin, je voulus, avant de conclure à l'imperméabilité du conduit, tenter un dernier moyen, et j'introduisis dans le point lacrymal inférieur l'extrémité de la canule de la seringue de Pravaz préalablement remplie d'eau; mais ce fut en vain que j'exerçai sur le piston une pression assez considérable, pas une goutte de liquide ne sortit de l'instrument.

Prenant alors une petite sonde d'argent dont l'extrémité était un peu amincie, sans toutefois être pointue, je l'introduisis horizontalement dans le conduit lacrymal en exerçant une certaine traction en dehors sur le bord palpébral. Arrivé dans le cul-de-sac que j'avais déjà rencontré, j'augmentai un peu la pression et je pus introduire la sonde jusqu'à la paroi osseuse du sac lacrymal; mais à ce moment, cherchant à faire basculer la sonde pour la ramener dans la direction du canal nasal, je la

Digitized by Google

sentis tout à coup se briser, et après avoir retiré la portion que je tenais à la main, je m'aperçus qu'il en manquait un fragment de 7 ou 8 millimètres de longueur.

Comme l'ouverture de la fistule était assez large, je pus faire une exploration du sac lacrymal avec un gros stylet mousse et même avec des pinces fines ; mais il me fut impossible de sentir le fragment de sonde. Le lendemain, je renouvelai sans plus de succès les mêmes tentatives ; j'essayai alors de retirer le corps étranger avec une sonde mince que j'introduisais dans le canal lacrymal jusqu'à une assez grande profondeur, et avec laquelle j'exerçais une légère pression de dedans en dehors sur le fragment de sonde ; mais ce dernier était si solidement implanté qu'il restait toujours à la même place, soit à 7 millimètres de profondeur. Je remplaçai la sonde par un crochet de brodeuse très fin, mais je ne fus pas plus heureux qu'avec la sonde. Quant aux pinces, il ne fallait pas songer à s'en servir, parce que ces instruments, une fois introduits dans le canal lacrymal, ne pouvaient plus s'ouvrir.

Sans doute, il m'eut été très facile d'extraire le corps étranger en fendant le point et le conduit lacrymal, mais je ne voulais recourir à cette extrémité que lorsque jaurais épuisé la série des autres moyens. Il me restait encore à dilater le point lacrymal et à essayer ensuite de nouveau à faire usage des pinces. Je me servis pour cela d'une petite tige de *laminaria* que j'enfonçai de quelques milimètres dans le conduit lacrymal et que je laissai en place pendant un quart d'heurs. Au bout de ce temps, je voulus la retirer, mais elle résista d'une telle façon qu'il me fallut déployer un effort énergique pour y parvenir. Je m'aperçus que seule la partie intra-canaliculaire s'était dilatée et que le petit sphyncter lacrymal, qui avait résisté, ne lui permettait plus de passer. Je dus donc renoncer au laminaria dont l'emploi pour les voies lacrymales me paraît très dangereux.

A bout de ressources, j'allais me décider à fendre le point lacrymal lorsqu'il me vint à l'esprit l'idée d'employer le dilatateur de M. le docteur Desmarres. Cet instrument se compose comme on sait d'un petit spéculum en acier, bivalve, conique et très pointu qu'on enfonce dans le canal lacrymal et dont on écarte ensuite les valves en introduisant entre elles par la grande ouverture du cône de petits mandrins de différentes grosseurs.

Digitized by Google

Je commençai par enfoncer le dilatateur autant que je pus j'introduisis le mandrin n° 2 de façon à bien dilater le point lacrymal. Retirant alors ce mandrin, je le remplaçai par un plus petit que je n'enfonçai qu'à une très faible distance, juste suffisamment pour maintenir les valves écartées. L'instrument ayant diminué de volume par le rapprochement des valves put être poussé un peu plus loin et saisir le corps étranger par son extrémité externe. Retirant alors complètement le mandrin, le fragment de sonde resta pris entre les valves de l'instrument qui tendent toujours à se rapprocher grâce à la construction spéciale de l'appareil. A la seconde tentative, je fus assez heureux pour extraire le bout de la sonde.

Immédiatement après je fis le cathétérisme par le point lacrymal et je pus facilement pousser une injection qui sortit en partie par la fistule et en partie par le nez. Toutefois, comme l'orifice du canal lacrymal était très étroit par suite sans doute de l'inflammation du sac, je me décidai à l'élargir un peu. J'y parvins en introduisant avec beaucoup de précaution par le canal lacrymal une aiguille de Bowman un peu large, à laquelle je fis subir un mouvement de rotation pour que la pointe ne s'accrochât pas aux parois du conduit. Une très légère pression suffit pour pénétrer dans le sac lacrymal.

Après cette petite opération qui fut très peu douloureuse, je plaçai à demeure pendant vingt-quatre heures la sonde n° 3 de Bowman.

Le lendemain, la fistule était fermée et je pouvais facilement faire un lavage complet des voies lacrymales et le cathétérisme par les voies naturelles avec la sonde n° 3. Je me servis pour ces lavages d'un liquide formé de quatre parties d'eau et d'une partie d'émulsion d'huile de cade que prépare avec tant de soin M. Le Bœuf, dont les divers produits émulsionnés ont acquis depuis longtemps une grande réputation, et je dois dire en terminant que grâce à ce traitement renouvelé tous les jours, la suppuration du sac disparut comme par enchantement au bout de quarante-huit heures, et que huit jours après la malade était complètement guérie de sa fistule et de son épiphora.

Digitized by Google

REVUE DE LA PRESSE

Des modifications pathologiques de la perception de la lumière, des couleurs et des formes, et des différentes espèces de sensibilité oculaire, par le docteur PARINAUD (1). — Les sensations de lumière, de couleur et de forme sont très diversement altérées dans les amblyopies, ce terme désignant les troubles visuels qui résultent d'une lésion de l'appareil nerveux sensoriel comprenant les centres nerveux, le nerf optique, la rétine et la choroïde, ces deux membranes étant fonctionnellement unies.

On observe pour le sens de la vue une dissociation pathologique analogue à celle du sens du tact, où les sensations du contact, de douleur et de température peuvent être altérées séparément. Pour le sens de la vue, cette dissociation est encore plus remarquable. Elle fournit non seulement des éléments de diagnostic nouveaux, mais des données précieuses sur la nature de nos perceptions visuelles. C'est à ce dernier point de vue seulement que je les envisagerai ici.

Lorsqu'une affection oculaire tend à la cécité, les trois espèces de sensibilité sont forcément intéressées simultanément, à une certaine période, avant d'être complètement détruites. C'est donc surtout dans les faibles degrés et les degrés moyens d'amblyopie qu'il convient de rechercher les particularités que je vais signaler.

Beaucoup d'affections, d'ailleurs, conservent pendant toute leur durée les mêmes caractères du trouble visuel.

Il faut encore établir dans les affections de la rétine et de la choroïde une distinction entre les lésions diffuses et les lésions en foyer. Ces dernières donnent forcément des résultats variables, suivant leur siège et leur étendue.

Pour faire d'une manière précise et fructueuse cette analyse du trouble visuel, il est nécessaire d'être en possession de moyens d'exploration d'une sensibilité assez grande pour révéler les plus faibles degrés d'altération.

En outre, pour comparer l'état des différentes espèces de sensibilité entre elles ou dans les divers cas, il est indispensable d'évaluer numériquement l'état de l'acuité pour la lumière et les couleurs, comme cela se pratique pour l'acuité visuelle ordinaire qui correspond à la perception des formes.

J'ai décrit dans les *Annales d'oculistique* (mars-avril 1881) un instrument qui répond à ces indications.

Avec cet instrument on reconnaît, d'une part, que les affections de nature ou de sièges différents se distinguent presque toujours par un caractère particulier du trouble visuel; d'autre part, qu'en fait de dissociation pathologique des trois espèces de sensibilité oculaire, toutes les combinaisons se trouvent réalisées.

(1) Extrait de la *Gazette Médicale de Paris*, n° 29.

Digitized by Google

Il y a plusieurs affections qu'il ne m'a pas encore été permis d'étudier à ce point de vue, mais, avec les observations que je possède, je puis déjà citer des exemples de ces différentes variétés de trouble visuel.

A. — La perception de la *lumière* peut être altérée :

1° Avec altération de la perception des formes, celle des couleurs étant conservée : Choroïdite syphilitique.

2° Avec altération de la perception des couleurs; celles des formes étant conservée. : Amblyopie hystérique dans les faibles degrés.

3° Avec conservation de la perception des couleurs et des formes. Héméralopie essentielle.

B. — La perception des *couleurs* peut être altérée :

1° Avec altération de la perception des formes, celle de la lumière étant conservée : Amblyopie alcoolique; beaucoup de cas d'atrophie de la papille.

2° Avec altération de la perception de la lumière, celle des formes étant conservée : Quelques cas de daltonisme congénital.

3° Avec conservation de la perception de la lumière et des formes : La plupart des cas de daltonisme congénital.

C. — La perception des *formes* peut être altérée :

1° Avec altération de la perception de la lumière, celle des couleurs étant conservée : Choroïdite syphilitique.

2° Avec altération de la perception des couleurs, celle de la lumière étant conservée. Amblyopie alcoolique; plusieurs cas d'atrophie de la papille.

3° Avec conservation de la perception de la lumière et des couleurs : Glaucome simple.

Quelques remarques sont ici nécessaires pour rectifier ce que ces propositions ont de trop absolu.

La perception de certaines couleurs ou même de toutes les couleurs peut être abolie alors que la perception de la lumière est normale, mais il n'est pas absolument exact de dire que la perception de la lumière puisse être modifiée sans que celle des couleurs le soit. En réalité, tout affaiblissement de la perception de la lumière entraîne un affaiblissement corrélatif de la perception des couleurs, mais la dyschromatopsie qui en résulte est d'un ordre tout particulier et ne suppose pas que *la fonction chromatique* soit directement intéressée. Ainsi, deux amblyopes atteints, l'un d'amblyopie alcoolique, l'autre de choroïdite syphilitique, ne reconnaîtront pas les couleurs pour deux raisons différentes. Chez l'alcoolique il y a lésion de la fonction chromatique; c'est un vrai d'altonisme. Chez le syphilitique, la fonction chromatique est normale; s'il ne reconnaît pas bien les couleurs, c'est que la sensation lumineuse brute, nécessaire pour que la sensation colorée se produise, est affaiblie; c'est un faux daltonisme.

Voici comment on reconnaît ces deux espèces de dyschromatopsie :

Lorsque l'on examine par transmission le rouge sensiblement monochromatique d'un verre coloré à l'oxyde de cuivre, en augmentant progressivement l'éclairage en partant de zéro, l'œil normal, si la saturation

Digitized by Google

est suffisante, perçoit simultanément la couleur et la clarté. Lorsque la fonction chromatique est directement atteinte, il n'en est plus ainsi. L'alcoolique, par exemple, percevra la clarté du rouge sous la même intensité que l'œil normal, parce que sa sensibilité à la lumière est intacte, mais il faudra une intensité beaucoup plus forte pour qu'il reconnaisse la couleur; il pourra même ne pas la reconnaître du tout. Chez le syphilitique, au contraire, il faudra une intensité plus considérable pour que le rouge soit perçu comme clarté, parce que la sensibilité lumineuse est affaiblie, mais, dès qu'il perçoit la clarté, il perçoit en même temps la couleur, comme l'œil normal. C'est la preuve que la fonction chromatique n'est pas altérée. J'ai retrouvé ce même caractère, avec une constance remarquable, dans d'autres affections, alors que la perception lumineuse était considérablement réduite. Ainsi, un héméralope dont la sensibilité à la lumière blanche et à la clarté du rouge était inférieure à 1/300 ne pouvait établir aucune distinction entre la sensation lumineuse et la sensation colorée, comme l'œil normal. Il y a, d'ailleurs, des formes mixtes où la perception de la lumière et celle des couleurs sont simultanément intéressées.

Voici en regard deux exemples, l'un de choroïdite syphilitique, l'autre d'amblyopie alcoolique, où ce contraste est exprimé par des chiffres.

	Choroïdite syphilitique		Amblyopie alcoolique	
Acuité visuelle pour :	OD	OG	OD	OG
—	—	—	—	—
Les formes.....S	1/5	Normal	1/20	Semblable à l'œil droit
La lumière.....L	1/36		1	
Le rouge.....R	1/36		0	
La clarté du rouge.....RL	1/36		1	
Le vert.....V	1/25		0	
Le bleu.....B	1/25		1/64	

(1) On remarquera que chez le malade atteint de choroïdite syphilitique la vision paraît meilleure pour le vert et le bleu que pour le rouge, ce qui semble en contradiction avec ce que j'ai avancé, que, dans ce cas, la dyschromatopsie résulte de l'affaiblissement de la sensibilité à la lumière. Il semble, en effet, que la perception de toutes les couleurs doive alors être également intéressée. Il n'en est pas ainsi, parce que toutes les couleurs n'ont pas la même intensité lumineuse, et que dans cette forme de dyschromatopsie, celles dont l'intensité lumineuse est plus grande sont plus facilement reconnues. Or, les verres colorés dont je me sers ont été choisis de telle sorte que l'œil normal perçoive toutes les couleurs, à la lumière transmises, avec une même intensité de l'éclairage, afin que la perception physiologique corresponde à une même graduation de l'instrument. Pour arriver à ce résultat, on est obligé de choisir pour le rouge, qui est reconnu beaucoup plus facilement que les autres couleurs, un verre beaucoup plus foncé. C'est ce qui explique pourquoi, dans les cas de ce genre, le rouge est plus difficilement perçu.

Dans l'amblyopie alcoolique, la sensibilité à la lumière, qui est normale peut se trouver réduite par la présence d'un scotome central, mais il faut pour cela qu'il soit très prononcé et assez étendu. Le plus souvent, son existence ne modifie pas ces résultats. Il ne faut d'ailleurs jamais s'en rapporter à une seule exploration quand on trouve la sensibilité à la lumière diminuée. A l'état normal, et bien plus encore dans les cas pathologiques, l'adaptation de la rétine pour la lumière est assez longue à se faire, et l'on ne doit considérer la perception comme défectueuse que lorsque deux explorations, pratiquées à quelques minutes d'intervalle, donnent le même chiffre.

Digitized by Google

La perception des formes et de la lumière se prêtent à des considérations semblables. La perception des formes peut être altérée alors que celle de la lumière est normale, mais l'altération de la sensibilité à la lumière entraîne forcément un trouble dans la perception des formes, celle-ci ne pouvant être normale que dans certaines conditions d'éclairage. C'est ce qui a lieu dans l'héméralopie essentielle.

L'indépendance des sensations de lumière, de couleur et de forme, tout en étant très réelle, ne doit donc pas être considérée comme absolue.

La dissociation pathologique des trois espèces de sensibilité oculaire implique forcément l'existence d'éléments distincts, doués de propriétés particulières.

Quels sont ces éléments? Quel est tout au moins leur siège?

La clinique fournit encore sur ce point d'utiles renseignements. Je me bornerai à les signaler, sans prétendre formuler sur ces délicates questions des conclusions absolues.

Un premier fait qui se dégage de mes observations, c'est que la perception des couleurs n'est directement atteinte que dans les affections qui intéressent le système nerveux central, tandis qu'elle ne l'est jamais dans les lésions exclusivement périphériques. La dyschromatopsie que l'on observe dans les lésions purement oculaires est une fausse dyschromatopsie. Elle résulte d'une modification de la perception de la lumière qui est nécessaire pour que celle des couleurs se produise, tandis que la sensibilité pour les couleurs proprement dite est intacte.

La fonction chromatique aurait donc son siège dans le cerveau. C'est du reste une opinion assez généralement admise.

Les lésions périphériques, au contraire, peuvent altérer profondément la sensibilité à la lumière. Le type de cette forme d'amblyopie dans laquelle la perception lumineuse est altérée tandis que la fonction chromatique est normale (bien que la perception des couleurs soit défectueuse) s'observe dans la choroïdite syphilitique. Il en est encore ainsi dans les périodes avancées du glaucome simple qui aboutit à l'atrophie de la papille, mais à une atrophie d'origine périphérique.

La sensation lumineuse, contrairement à la sensation chromatique, aurait donc sa raison, en partie du moins, dans la rétine.

Les faits pathologiques tendent encore à établir que la sensation lumineuse résulte en effet de l'excitation d'éléments particuliers de la rétine, les bâtonnets, et d'une excitation spéciale de la lumière sur ces éléments par l'intermédiaire du pourpre visuel.

La choroïdite syphilitique et les affections analogues intéressent, en même temps que la couche pigmentaire, organe de sécrétion du pourpre, tous les éléments adjacents de la rétine. La perception des formes se trouve altérée comme celle de la lumière; aussi ces affections ne sont-elles pas très propres à nous faire connaître quels sont, dans la rétine, les éléments préposés à la sensation de forme, quels sont ceux auxquels appartient la sensation de lumière. Mais il est une variété de trouble visuel dans laquelle la perception de la lumière est profondément altérée, tandis que celle des formes peut rester intacte. C'est l'héméralopie.

Digitized by Google

Il y aurait donc grand intérêt à savoir quelle est la nature de ce trouble visuel, et surtout par quel processus la perception de la lumière se trouve alors intéressée.

Dans un autre travail *De l'héméralopie dans les affections du foie et de la nature de la cécité nocturne.* Arch. de méd., avril 1881) alors que je ne connaissais que très incomplètement les faits qui font l'objet de cette communication, j'ai cherché à établir que l'héméralopie résulte d'une altération du pourpre visuel.

Les recherches que j'ai faites depuis m'ont conduit par une voie différente à une conclusion confirmative de la précédente, savoir : que tous les états héméralopiques sont caractérisés par un affaiblissement de la sensibilité à la lumière; que cet affaiblissement est d'une nature spéciale et qu'il doit s'expliquer par une altération du pourpre visuel.

Cet affaiblissement de la sensibilité à la lumière répond à la torpeur rétinienne, par laquelle Forster a expliqué le trouble visuel de la cécité nocturne. Il est d'une nature spéciale, car il existe dans d'autres conditions sans s'accompagner d'héméralopie. Il s'agit alors d'affections qui intéressent essentiellement les éléments nerveux, comme l'amblyopie hystérique.

Si l'on considère que les affections oculaires qui produisent l'héméralopie — rétinite pigmentaire, choroïdite syphilitique, quelques autres chorio-rétinites — intéressent la couche pigmentaire, on est naturellement conduit à penser que cet affaiblissement de la sensibilité à la lumière résulte de l'altération du pourpre et non de celle des éléments nerveux de la rétine dont la lésion s'accompagne de symptômes différents.

Je rappellerai qu'il y a longtemps déjà, Forster avait remarqué que les lésions des éléments nerveux ne produisent pas l'hémérolopie, et qu'il s'est autorisé de l'existence de ce trouble visuel dans la choroïdite syphilitique pour localiser cette affection dans la choroïde et non dans la rétine.

Le pourpre visuel, qui subit sous l'influence de la lumière un travail de destruction et de régénération si remarquable, serait donc préparé à la sensation de lumière ou de clarté, considérée indépendamment de la sensation de couleur de forme, pour lesquelles elle est nécessaire, mais dont elle reste cependant distincte. Ce n'est pas que cette substance soit absolument indispensable pour la production de la sensation lumineuse; cette sensation, en effet, peut résulter d'excitations mécaniques ou électriques des éléments sensibles ; en outre, les yeux de certains animaux en paraissent dépourvus. La réaction photochimique dont le pourpre est le siège paraît simplement être en rapport avec un mode d'excitation spécial de la lumière sur les éléments nerveux. C'est peut être à ce mode d'excitation que nous devons cette sensation de clarté qui n'est pas tout à fait comparable aux sensations lumineuses produites par des excitants d'une autre nature.

Etablir le rôle du pourpre visuel dans la sensation lumineuse, c'est fixer du même coup celui des bâtonnets, qui sont les seuls éléments de la rétine qui subissent l'impression du pourpre (Kuhne) à l'exclusion des cônes. La perception des formes serait l'attribut des cônes.

Digitized by Google

La sensibilité pour les formes se distingue par un caractère important des deux autres. La perception de la lumière et des couleurs correspond à une sensation simple et ne nécessite qu'une impression diffuse. La perception des formes correspond au contraire à une sensation composée. Elle résulte de la faculté de différencier plusieurs impressions rétiniennes géométriquement distinctes, mais ces impressions ne sauraient être de même nature que celle de la sensation lumineuse proprement dite. La perception des formes implique comme celle des couleurs, comme celle de la clarté un mode de sensibilité spécial. Ce qui le prouve, c'est que cette perception peut être profondément altérée dans l'amblyopie, alors que celle de la lumière est absolument normale (amblyopies toxiques, atrophies de la papille) et inversement, que la perception de la lumière peut être très réduite, sans que celle des formes soit directement intéressée (héméralopie essentielle).

Cette manière de voir est d'ailleurs en parfaite conformité avec les données anatomiques et physiologiques qui nous montrent l'acuité visuelle ordinaire correspondant à la perception des formes, diminuant rapidement du centre de fixation à la périphérie du champ visuel parce que les cônes, qui existent seuls dans la macula, deviennent d'autant plus rares qu'on examine la rétine dans des parties plus périphériques. L'acuité pour la lumière, au contraire, reste sensiblement la même dans toutes les parties du champ visuel, ainsi que l'a démontré récemment M. Charpentier, parce que les bâtonnets et le pourpre visuel sont plus uniformément répandus dans toute la rétine.

Lésion oculaire consécutive à une lésion du trijumeau, dans le crâne, à la suite d'une tentative expérimentale portant sur la rampe cochléenne; par M. Gellé. — M. Gellé a présenté à la Société de Biologie les pièces curieuses d'un cobaye qu'il a rendu sourd depuis longtemps par destruction des deux limaçons. Cependant il ne s'agit pas ici de l'examen des lésions auricuaires traumatiques ou consécutives, mais bien d'une lésion de l'œil.

Voici le fait :

Depuis quelques semaines, le cobaye opéré offrait du côté droit une sécrétion abondante entre les paupières; de plus, derrière la cornée saine, lisse, polie, transparente, on voyait une opacité blanche, grisâtre, cotonneuse, qui cachait entièrement le fond de l'œil.

L'animal perdait l'appétit, s'immobilisait dans un coin de sa cage, et baissait d'une façon visible.

A l'autopsie on trouva les altérations suivantes, qui expliquent nettement la lésion oculaire et son mode pathogénique :

La calotte du crâne et le cerveau, d'ailleurs ferme et sain, sont enlevés. Aussitôt on trouve la fosse sphénoïdale et la face antérieure du rocher, et une partie de l'écaille temporale formant une saillie arrondie, jaunâtre, due au soulèvement de la dure-mère, décollée par une collection abondante d'un pus crémeux qui masque les creux et les saillies de la région.

Aucune trace de méningite à la surface; à peine quelques tractus rou-

Digitized by Google

geâtres vasculaires à la face postérieure du rocher. Le ganglion de Gasser et le nerf trijumeau dans toute son étendue sont ramollis, rougeâtres, presque diffluents, baignés de pus jeaunâtre de bonne nature; on ne peut isoler et soulever le nerf sans le rompre.

Il s'agit bien d'une altération lente du trijumeau causé par la compression et le contact du pus d'un abcès ossifluent à marche lente, et né de l'oreille moyenne et interne, après le traumatisme qui a rendu sourd ce cobaye.

La lésion oculaire trouve là des explications pathogéniques naturelles : le processus morbide a créé ce que l'on a expérimentalement fait maintes fois dans le laboratoire de physiologie; il a détruit le trijumeau au niveau du ganglion de Gasser.

L'œil sera examiné et le siège de cette altération des humeurs profondes sera bien délimité.

Il est à noter que la muqueuse nasale était aussi le siège de suffusions sanguines, et couverte en quelques points de caillots hémorrhagiques.

Les lésions otiques feront l'objet d'une présentation ultérieure. Cependant, M. Gellé, à ce propos, rappelle que l'on voit souvent, en clinique, ces lésions de l'œil plus ou moins graves et profondes coïncider avec l'otorrhée ou la surdité de l'oreille du même côté. L'autopsie précédente montre un des modes de production de ces retentissements morbides à distance, qu'on a cru expliquer par l'effet de la sympathie. — *(La Tribune médicale.)*

VARIA

Le bleu de ciel (*Fin*).

Retournons à notre point de départ, comparons maintenant avec les résultats de cette analyse les particularités du langage d'Homère; voyons où en était chez lui la notion du bleu, comment il nous dépeint le ciel, et quelles peuvent être les circonstances capables d'expliquer l'absence de sa coloration caractéristique dans les tableaux de l'*Iliade* et de l'*Odyssée*.

L'hypothèse transformiste ou physiogénique nous paraît insoutenable dans le cas présent. Homère fait mention à plusieurs endroits de ses chants, de la couleur violette (*Iliade*, IX. v. 298; XXIII, v. 850; *Odyssée* XI, v. 106, etc.) Comment n'aurait-il pas connu la couleur bleue, que la prétendue évolution du sens chromatique aurait dû rendre familière aux perceptions

Digitized by Google

de la rétine bien avant le violet et cela en raison de l'intensité moins forte de cette dernière couleur ?

Il est en dehors des spéculations du naturalisme une explication satisfaisante de ce fait : *l'absence au bleu de ciel dans les descriptions homériques.*

Il est en effet des circonstances particulières qui ont nécessité dans les rapports d'homme à homme la représentation verbale des pensers divers et des sensations variées qui faisaient impression, tandis que d'autres doivent avoir agi sur les premiers hommes pour entretenir des confusions, fausser la valeur réelle de certains mots ou maintenir l'indigence de certains idiomes.

Parmi ces causes, une des plus puissantes est la *nécessité esthétique.*

Nous estimons qu'il s'agit ici d'une cause générale, et ce que nous allons en dire s'applique à toutes les particularités relevées dans les vocabulaires dont nous avons parlé plus haut. C'est par elle que nous parvenons à nous rendre compte des phénomènes étranges qui nous occupent dans l'étude du langage d'Homère. Mais afin de préciser notre sentiment nous sommes obligé de remonter bien haut dans l'étude des conditions sociales du genre humain, pour nous arrêter un instant à l'influence exercée par la nécessité esthétique dès l'origine des civilisations primitives.

La littérature suppose un peuple déjà civilisé.

Lorsque l'homme, dans la lutte pour l'existence, s'est assuré la libre possession d'un gîte, lorsqu'il a été certain de la récolte et qu'il s'est dégagé peu à peu de l'étreinte qui le courbait sur la glèbe, il a pu songer à cultiver son esprit, ce champ autrement fertile qu'il avait à peine eu le temps de défricher grossièrement. Jusque-là toutes ses forces intellectuelles convergeaient vers un but absolument utilitaire, la défense d'une existence sans cesse menacée. La taille d'un couteau de silex, la confection d'un harpon d'os, l'invention des expédients qui lui valurent la victoire dans une lutte inégale soutenue contre les grands pachydermes qui lui disputaient l'empire des forêts, des cavernes, des marais et des plaines ; toutes ces œuvres avaient exigé l'application constante de ses facultés intellectuelles, et même il lui a fallu, dans ces inventions rudimentaires que rien n'avait précédées, faire preuve de beaucoup plus de génie qu'il n'en faut aujourd'hui pour arriver à la découverte des plus savantes et des plus ingénieuses machines. Enfin, il a pu se créer un peu de loisir ; l'imagination aussitôt prit son essor, et la pensée se dégagea des préoccupations utilitaires ; la poésie instinctive vint donner un corps aux sentiments de la peur, de la gloire, du courage, du bonheur et du malheur ; les allégories naïves, les mythes religieux vinrent peupler le monde d'êtres mystérieux ; les géants, les nains, les héros, les dieux constituèrent à cette époque cet ensemble de créations générales que les siècles philosophiques tinrent pour la fable de l'enfance de l'humanité et que la poésie évoquera toujours. Les épopées nationales, ces mythes épiques qui flattent l'orgueil des peuples, vinrent dans la suite et recueillant les légendes et les traditions, leurs auteurs les forcèrent à entrer dans un même cadre pour concourir à l'action qu'ils chantaient. On comprend aisément que les défauts,

Digitized by Google

les qualités, l'entente du beau idéal, se retrouvent identiques dans ces compilations grandioses et dans les contes primitifs dont elles se composent. C'est ainsi qu'Homère peut être considéré comme un compilateur de toutes les fables, de tous les mythes inventés par les Pélasges; mais ses poèmes n'en conservent pas moins un cachet personnel en raison du plan, de la conception et de la marche de l'action unique à laquelle il les à fait servir d'ornements. D'autre part, on retrouve dans les chants d'Homère la mesure exacte de l'influence exercée par l'aspiration vers cette espèce de beau d'institution humaine, qui est arbitraire jusqu'à un certain point. Charles Nodier a dit que la première littérature est esthétique par nécessité: la muse du divin Melesigène est cette muse de la sagesse et de l'ordre, dont parle Platon dans son *Livre des Lois*, elle est toute différente de cette muse vulgaire et pleine de douceur que le raffinement d'une civilisation corrompue a fait cultiver aux Romains amollis.

La noblesse allant jusqu'à la fatuité, la bravoure j'usqu'à la cruauté, en un mot l'exagération maniaque de toutes les grandeurs qui fascinaient l'esprit des races aryennes, voilà ce qui domine chez Homère, parce que le poète est de son siècle et qu'il a le souci de plaire aux hommes de son siècle. Tous les objets du monde physique et du monde moral, les phénomènes de la nature, les événements de l'histoire, les scènes de la vie humaine entrent dans ses descriptions admirables, mais il ne les présente que sous l'aspect significatif qu'ils peuvent avoir pour les hommes belliqueux, ambitieux, héroïques auxquels il s'adresse.

Enfin Homère obéissait à cette règle instinctive de toute esthétique que Hegel formulait en ces mots : « Qu'on ne l'oublie pas, dit le célèbre philosophe, les choses n'ont le droit d'entrer dans le domaine de la poésie que par leur côté substantiel, vrai, idéal, éternel, par leur idée et non par leurs accessoires ou les accidents prosaïques ».

« L'aspiration vers l'idéal, écrit notre compatriote de Laveleye, qui est la source d'où sort l'épopée comme toute œuvre d'art, jouissait chez les Grecs de la spontanéité native, que lui ont enlevé la raison et la critique ».

La manière de décrire diffère donc nécessairement chez Homère de celle adoptée par les civilisations philosophiques (1) et la qualité des choses, au point de vue du beau, étant sous ce rapport, toute subjective, il se fait qu'Homère se complait dans des détails sur lesquels l'attention des hommes ne se porte plus volontiers de nos jours, tandis qu'il en a négligé beaucoup d'autres qui font leurs délices à cette heure.

Si les couleurs ont, de tout temps été considérées comme choses belles de leur propre fond, il est beaucoup de cas empiriques où la couleur

(1) Nulle part ailleurs chez les peuples de l'antiquité on ne rencontre un naturalisme plus correct que chez les poètes classiques de la Chine : le bleu de ciel s'y trouve décrit, (1780 av. J.-C.) avec un grand nombre de nuances variées. On l'a dit, c'est un peuple raisonnable, on trouve déjà chez lui la pensée sceptique d'Epicure, sous la forme élégante d'Horace et de Lucrèce, alors que les races aryennes n'empruntaient à la nature des mirages que pour donner un corps à des pensers transcendants, un mobile fictif à des passions sublimes. L'opposition de ces deux civilisations est caractéristique.

Digitized by Google

n'ajoute rien aux qualités esthétiques d'un objet, et bien souvent la couleur n'est qu'un accident prosaïque qui s'efface devant d'autres propriétés plus imposantes, plus significatives ou d'un ordre plus relevé.

L'orsque Homère parle du ciel, il semble préoccupé de l'idée d'immensité, de majesté, d'étendue, d'infini. (*Iliade* I. 497 ; v. 750 ; III v. 364, IX, 394, XXI, 388). Ce qui est pour nous un ciel bleu, très agréable au sens de la vue, est pour lui une voûte immense, rappelant des idées de grandeur et de majesté.

Eh bien! franchement ce qui nous frappe dans l'aspect du ciel est bien moins poétique, dans le vrai sens du mot, que ce qui préoccupe Homère : nous sommes attachés à l'accident prosaïque et nous avons mauvaise grâce de reprocher à Homère d'avoir eu des vues moins restreintes que nous sur l'expression vraie des tableaux de la nature.

Dr DE KEERSMAEKER.

Peptone Catillon

VIANDE rendue ASSIMILABLE par la pepsine du suc gastrique et assurant la nutrition par le rectum aussi bien que par la bouche dans tous les cas où l'alimentation normale est empêchée ou incomplète : *Maladies d'estomac et d'intestin, consomption, anémie, enfants débiles, convalescents*, etc. Solution représentant 3 FOIS SON POIDS DE VIANDE assimilable par le rectum comme par la bucche.

Lavement nutritif : 2 *cuillerées*, 125 *eau*, 3 *gout. Laudanum*, 0,30 *bi-carbon. de soude.*

POUDRE (peptone sèche), présentant l'aliment azoté dans un état de concentration extrême, à l'abri des fermentations et permettant un dosage *exact.*

1 cuillerée à café représente 50 *gram. de viande ; 4 à* 8 *par jour dans du bouillon ou de l'eau sucrée.*

SIROP de PEPTONE CATILLON préféré pour le goût par les personnes difficiles, correspond comme *richesse azotée ou valeur nutritive* à ce que d'autres appellent peptone.

1 cuillerée représente 30 *gr. de viande ; 4 à* 8 *par jour dans un peu d'eau.*

Chocolat à la PEPTONE CATILLON
avec et sans phosphate de chaux

Aliment complet sous une forme attrayante.

En CROQUETTES contenant chacune 8 gram. de viande et 0,25 de phosphate de chaux pour le goûter des enfants.

En TABLETTES contenant chacune 20 gram. de viande pour un déjeuner au lait ou à l'eau.

Paris, rue Fontaine St-Georges, 1, et toutes pharmacies.

Produits DIASTASÉS du Dr Baud

La **DIASTASE** *est ce ferment* **digestif** *si indispensable et si puissant qu'il peut dissoudre* **2,000** *fois son poids d'aliments féculents. C'est en outre le principe actif de la* **salive**, *si souvent insuffisante ou dénaturée par l'état des dents, etc.*

A la **Diastase salivaire** *ou* **animale** *on substitue la* **Diastase végétale** *qui possède les mêmes propriétés.*

Cette **Diastase** *se produisant par la* **germination de l'orge** *ou autres graines, l'étude en a conduit le* **Dr BAUD** *à ses*

MÉDICAMENTS DIASTASÉS

lesquels se résument à de très petites **dragées** *de graine de cresson qui ont germé en absorbant une solution* **titrée** *de* **FER** *ou d'*IODE *ou d'*ARSENIATE, *etc. Le médicament ainsi* **digéré** *par la plante, se trouve chargé de la* **Diastase** *qui le rend* **assimilable** *sans fatigue pour l'estomac ni l'intestin.*

C'est la **vie végétale** *ingénieusement substituée aux manipulations souvent* **incertaines** *des laboratoires.*

Paris, 23 et 19, rue Drouot, et les Pharmacies

VIN de PEPTONE CATILLON pr. 4 gr. utile complément de nutrition ; 1 verre à madère contient 30 gr. de viande.

Le Propriétaire-Gérant, Dr ARMAIGNAC.

Bordeaux. — Imprimerie Nouvelle A. BELLIER, 16, rue Cabirol.

Digitized by Google

REVUE CLINIQUE

D'OCULISTIQUE

DU SUD-OUEST

SOMMAIRE : **Travaux originaux.** Considérations sur l'étiologie et la thérapeutique des affections des voies lacrymales, par le Dr H. Armaignac. — Récupération tardive de la vision après une opération de cataracte, par le Dr Piloni. — **Revue de la Presse.** Kyste séreux de la région palpébro-sourcilière droite. — Mélanosarcome du limbe de la cornée; attouchements avec le crayon de caustique Filhos; guérison — **Sociétés savantes** : Congrès international de Londres, août 1881, section d'Ophtalmologie. — **Bibliographie.** Mémoires et communications présentés au Congrès d'Ophtalmologie de Milan, par le Dr Pierd'Houy.

TRAVAUX ORIGINAUX

Considérations sur l'étiologie et la thérapeutique des affections des voies lacrymales.

Par le Dr H. Armaignac.

Les affections des voies lacrymales occupent une très grande place dans la pathologie oculaire et leur traitement a donné lieu à de nombreux et importants travaux dont quelques-uns, déjà oubliés, n'ont plus qu'un intérêt historique, tandis que d'autres ont encore un grand retentissement et jouiront pendant longtemps d'une juste faveur auprès des médecins. Les traités didactiques récents et les mémoires spéciaux semblent avoir tout dit relativement à la thérapeutique des maladies des voies lacrymales, qui paraît très simple au premier abord, mais après quelques années de pratique on ne tarde pas à s'apercevoir qu'il y a encore une foule de petits détails à décrire et que les données physiologiques, ou prétendues telles, doivent être interprétées d'une certaine façon pour ne pas donner lieu à un traitement irrationnel dont les conséquences pourraient être parfois plus graves que celles du mal lui-même qu'il était destiné à combattre.

Je ne prétends pas dans ce court article me poser en réformateur ni indiquer toutes les particularités qui peuvent se pré-

Digitized by Google

senter dans la pratique et dont l'énumération fastidieuse m'entraînerait beaucoup trop loin. Je veux laisser à chacun son initiative et je n'ai nullement l'intention d'apprendre quoi que ce soit à ceux qu'une longue pratique de la spécialité qui nous occupe aura mis à même de constater et de contrôler les faits dont il va être question, mais je crois être utile aux jeunes médecins encore peu avancés dans la carrière et aux praticiens peu familiarisés avec les maladies de l'appareil lacrymal en leur donnant le résultat de mon observation et de mon expérience. Un enthousiasme irréfléchi pour les nouvelles méthodes de traitement s'empare facilement de ceux qui les ont vu mettre en œuvre, ne fût-ce qu'à titre d'essai, et malheureusement l'autorité d'un grand nom sert trop souvent à accréditer la valeur de tel ou tel procédé opératoire qui ne peut résister ensuite à l'épreuve du temps. Sans sortir du sujet qui m'occupe en ce moment, il me serait facile de trouver les noms des plus illustres chirurgiens français ou étrangers attachés à des méthodes opératoires qui ont eu à une époque une grande faveur et qui sont tombées aujourd'hui dans un juste oubli. Beaucoup de méthodes actuelles suivront le même chemin, mais de tous ces travaux il restera néanmoins quelque chose d'acquis définitivement à la science, et sans vouloir faire table rase du passé et du présent, si par voie d'éclectisme et sans parti pris on prend à chaque procédé ce qu'il a de bon, on a beaucoup plus de chance d'arriver à un résultat satisfaisant. C'est cette méthode que j'ai suivie depuis quelques années, et ce sont les résultats que j'en ai obtenus qui m'ont engagé à publier ce travail.

Les affections des voies lacrymales sont très nombreuses et très fréquentes, néanmoins elles se traduisent presque toutes par deux symptômes sur lesquels se porte l'attention des malades et qui constituent pour eux toute la maladie. Ces deux symptômes sont : 1° l'épiphora ou larmoiement ; 2° la tumeur et la fistule lacrymales auxquelles on peut rattacher le phlegmon du sac lacrymal.

Au lieu de décrire chaque maladie en particulier il sera beaucoup plus pratique, je crois, d'étudier d'une façon générale les deux symptômes dont je viens de parler et de rechercher quelles sont les maladies qui peuvent y donner lieu en indiquant à propos de chacune d'elles le traitement qui lui convient.

Digitized by Google

Je traiterai donc successivement :
1° De l'épiphora ;
2° De la tumeur lacrymale;
3° De la fistule lacrymale et du phlegmon du sac lacrymal.

1° De l'épiphora.

A l'état normal, l'œil est sans cesse lubréfié par les larmes dont la sécrétion est continue et à peu près uniforme tant qu'une circonstance particulière ne vient pas en accroître la quantité. Cette sécrétion est assez abondante mais une grande partie du liquide s'évapore à mesure qu'il est étalé par le clignement des paupières sur le globe oculaire dont la température élevée favorise la volatilisation; le reste passe par les voies lacrymales et descend dans le nez où il rencontre le courant d'air produit par l'inspiration et l'expiration et se transforme là aussi en vapeur d'eau. L'évaporation des larmes à la surface de l'œil est rendue visible par ce fait bien connu que les verres de lunettes froids se couvrent presque instantanément de buée lorsqu'ils sont placés devant les yeux; dès que les verres sont échauffés, le phénomène cesse de se produire.

Les voies lacrymales servent donc uniquement à absorber l'excès de larmes qui ne s'est pas évaporé à la surface de l'œil, mais la physiologie de cet acte, si simple en apparence, n'est pas parfaitement établie et des opinions assez contradictoires règnent encore dans la science; il suffira, pour s'en convaincre, de consulter à cet égard les divers traités de physiologie anciens ou modernes. A mon avis, le phénomène est complexe, mais je crois que les deux principales causes de l'absorption des larmes par les points lacrymaux sont, d'une part, la capillarité, et d'autre part, la tendance au vide qui se fait dans les fosses nasales pendant les mouvements d'inspiration, surtout lorsque la bouche est fermée. Cette dernière action est facile à démontrer : il suffit, lorsque les yeux sont larmoyants et que les voies lacrymales sont libres, de faire plusieurs fortes inspirations pour que l'excès de larmes soit immédiatement absorbé. Il y a quelques années, on pouvait voir à la clinique de M. le docteur Sichel un malade qui portait une canule dans le canal nasal et chez lequel le phénomène en question était on ne peut

Digitized by Google

plus évident; à chaque mouvement d'inspiration, on voyait les larmes se précipiter par le pavillon de la canule. La sécrétion lacrymale obéit d'une façon incontestable à diverses actions réflexes, et sans parler de l'influence bien connue des émotions morales, il suffit de se rappeler ce qui se passe, même chez l'homme sain, lorsque les yeux sont exposés à un courant d'air. Le dessèchement plus rapide de la conjonctive excite la sécrétion de la glande lacrymale et parfois le flux est si abondant que les voies d'absorption sont insuffisantes pour éviter le larmoiement. Chez les personnes affectées habituellement d'épiphora, l'action du vent est encore beaucoup plus sensible.

Le larmoiement, ai-je dit, peut avoir des causes nombreuses et variées ; aussi lorsqu'un malade se présente et qu'il se plaint de cette incommodité, n'est-il pas toujours facile au premier abord d'en déterminer l'origine, cependant en procédant méthodiquement on ne tarde pas à être renseigné. L'âge du sujet et la durée de la maladie ont une certaine importance : en effet, si le sujet est jeune et le larmoiement congénital, on pourra avoir affaire à une imperforation des conduits lacrymaux ou à une absence de canal nasal ; je me hâte d'ajouter cependant que cette dernière anomalie est extrêmement rare, car, pour ma part, je ne l'ai jamais rencontrée, ni chez moi, ni dans les diverses cliniques de Paris. L'imperforation des conduits lacrymaux est beaucoup plus fréquente, mais je crois qu'on a souvent pris des oblitérations pour des imperforations ; les premières pouvant être consécutives aux diverses inflammations des paupières, si fréquentes dans l'enfance, ou même à des cautérisations intempestives dont quelques médecins abusent quelquefois. L'année dernière, je fus consulté pour un enfant d'une dizaine d'années qui, depuis son jeune âge, avait un larmoiement tel, qu'il lui était impossible de se livrer à aucune occupation exigeant l'application de la vue. Dès qu'il essayait de lire ou d'écrire, par exemple, ses larmes inondaient le livre ou le cahier et il était obligé d'essuyer constamment ses yeux avec son mouchoir. En cherchant les antécédents, j'appris que l'enfant avait été soumis autrefois à des cautérisations violentes pour une conjonctivite dont il était actuellement guéri. L'examen le plus attentif soit à l'œil nu, soit avec la loupe, ne pouvait déceler la présence des points lacrymaux aux deux paupières inférieures. Le petit pro-

Digitized by Google

montoire au sommet duquel il est placé était parfaitement lisse et ne présentait pas la moindre dépression. Les points lacrymaux supérieurs, quoique très petits, étaient perméables, et après les avoir dilatés au moyen d'une sonde conique pointue, je pus faire le cathétérisme du canal nasal et pousser une injection dans le nez. Il s'agissait d'ouvrir les points lacrymaux inférieurs. Persuadé que le canal lacrymal existait, et pensant que l'orifice externe seul devait être oblitéré, je tendis fortement le bord palpébral et au moyen d'un petit poinçon auquel j'imprimais des mouvements de vrille, je cherchai à pénétrer dans le canal lacrymal par le point correspondant à son orifice. L'enfant montrait beaucoup de courage, aussi je pus faire à mon gré les manœuvres délicates dont je viens de parler, et au bout d'une demi-heure de tentatives, j'eus la satisfaction de pouvoir pénétrer dans le canal lacrymal que je trouvai parfaitement perméable dans toute sa longueur. La même opération fut faite du côté opposé et après deux ou trois cathétérismes, le larmoiement cessa complètement et n'a plus reparu depuis.

Dans des cas analogues, quelques chirurgiens conseillent de faire l'abrasion du bord palpébral et de rechercher l'orifice du canal dans la plaie, pour pratiquer le cathétérisme. Je crois cette pratique détestable, car la cicatrice qui succède à la plaie doit amener nécessairement par sa rétraction une oblitération désormais incurable du canal lacrymal. Avec un peu de temps et d'habileté, on doit pouvoir toujours se passer de ce moyen violent et irrationnel que je ne signale ici que pour engager les chirurgiens à le proscrire.

Mais il ne suffit pas que les voies lacrymales soient libres pour que l'absorption des larmes se fasse régulièrement, il faut encore que le point lacrymal appuie constamment contre la conjonctive bulbaire. Plusieurs circonstances peuvent s'opposer à ce contact et, par suite, produire le larmoiement : 1° l'ectropion avec éversion des points lacrymaux. Ce renversement de la paupière en dehors peut être sénile ou causé par une cicatrice de la peau avoisinante ou même par une paralysie de l'orbiculaire des paupières. Dans ce cas, si cette dernière maladie est incurable, on pourra néanmoins, après s'être assuré par le cathétérisme et les injections que les voies lacrymales sont libres, guérir ou tout au moins diminuer le larmoiement

Digitized by Google

en fendant le conduit lacrymal soit avec de petits ciseaux dont l'une des pointes boutonnée sera introduite dans le canal, soit encore mieux avec le petit couteau de Weber. Pour faire cette petite opération, il faudra tendre fortement avec le pouce le bord de la paupière et avoir soin de faire la fente aussi rapprochée que possible du sillon oculo-palpébral. On aura soin d'écarter avec un stylet mousse les lèvres de la plaie pendant deux ou trois jours pour éviter qu'elles se soudent de nouveau et on s'assurera par le cathétérisme ou les injections d'eau tiède qu'aucun obstacle ne s'oppose à l'écoulement des larmes dans le nez. Je reviendrai dans un instant avec plus de détails sur le cathétérisme et les injections que je ne fais que signaler en passant; 2° le gonflement inflammatoire de la partie interne du bord de la paupière ou de la conjonctive ou bien la présence en ce point d'un kyste, d'un polype, d'un orgeolet, d'un chalazion ou d'une tumeur quelconque. La seule chose à faire dans ce cas pour détruire l'effet, c'est de supprimer la cause.

Quand l'épiphora existe et qu'on ne trouve aucune des causes mentionnées plus haut, il faut songer immédiatement à une obstruction du canal lacrymal ou du canal nasal. Il sera facile de s'assurer par avance s'il s'agit de l'un ou de l'autre de ces états : il suffira d'appuyer avec la pulpe du doigt sur le sac lacrymal. Si ce dernier est vide, le doigt touchera directement la paroi osseuse postérieure et on pourra en conclure que le canal nasal est perméable. Si, au contraire, le doigt rencontre une sorte de tumeur demi-molle, élastique, et qu'en même temps il s'écoule par les points lacrymaux du mucus, du pus ou des larmes, c'est que le canal lacrymal est libre, tandis que le canal nasal est obstrué ou oblitéré. L'obstruction peut occuper à la fois le canal nasal et le canal lacrymal. Dans ce cas, le sac lacrymal ne se vide pas ou se vide difficilement soit par en haut, soit par en bas.

Une fois qu'on a reconnu l'existence et le siège de l'obstacle il faut, autant que possible, chercher à savoir quelle en est la nature. Le cathétérisme seul pourra nous renseigner à cet égard. En effet la sonde nous indiquera non seulement à quelle profondeur se trouve l'obstacle mais encore la longueur de ce dernier, sa consistance et souvent même sa cause.

Les obstructions du canal lacrymal sont infiniment plus rares

Digitized by Google

que celles du canal nasal. Indépendamment de l'oblitération du point lacrymal consécutive aux cautérisations, aux pustules varioliques, aux brûlures, aux affections chroniques du bord palpébral telles que la blépharite ciliaire et l'eczéma des paupières, on trouve encore quelquefois des corps étrangers tels que des cils arrachés, des barbes d'épis de blé ou même de véritables calculs sur lesquels M. Desmarres a depuis longtemps appelé l'attention et qui peuvent atteindre un volume assez considérable en dilatant progressivement les parois du canal. J'ai déjà indiqué la manière de procéder dans les cas d'oblitération des points lacrymaux, je n'y reviendrai pas. Si l'on se trouve en présence d'un calcul il suffira de fendre le conduit lacrymal dans le sens de sa longueur en se servant comme guide soit du calcul lui-même, soit d'une petite sonde cannelée préalablement introduite par le point lacrymal. Dans cette petite opération, comme dans toutes celles qui se pratiquent sur les voies lacrymales, je crois qu'il y a un grand avantage à ménager les orifices des conduits, que la nature a pourvus, non sans raison sans doute, d'un petit anneau fibreux qui les maintient sans cesse béants et les empêche de se fermer et de former soupape pendant les mouvements d'inspiration.

Une cause d'oblitération de l'orifice interne du canal lacrymal inférieur que j'ai pu constater deux ou trois fois et qui n'a encore été signalée par personne, c'est l'incision du conduit supérieur dans la méthode de cathétérisme de Bowman. Dans les premiers temps de ma pratique j'ai fait assez souvent cette opération et il m'est arrivé une couple de fois de trouver, un ou deux mois après, l'orifice interne du canal lacrymal inférieur tout à fait oblitéré, alors qu'il était parfaitement perméable avant l'opération. A la suite de fistule lacrymale ayant suppuré pendant longtemps, j'ai également rencontré l'oblitération de l'orifice interne du canal lacrymal.

Dans le dernier numéro de la *Revue*, j'ai rapporté une observation de ce genre dans laquelle j'ai dû ouvrir l'orifice interne de canal lacrymal inférieur, au moyen de l'aiguille à discision de Bowman, après avoir échoué avec les sondes plus ou moins pointues dont une même s'est brisée pendant les tentatives de cathétérisme. Le fragment a pu être retiré facilement par les voies naturelles, sans aucune incision au moyen du dilatateur de

Digitized by Google

Desmarres, qu'un retard dans la confection du cliché a empêché de faire figurer dans le numéro précédent, mais dont on trouvera le dessin ci-après. L'aiguille de Bowmann me paraît très commode pour rétablir l'orifice interne du canal lacrymal inférieur lorsqu'il est oblitéré, et dispense d'un instrument spécial. Pour procéder à cette petite opération, il faut d'abord dilater le point lacrymal au moyen d'un stylet conique ou bien mieux encore avec le dilatateur de Desmarres (*fig. 1*).

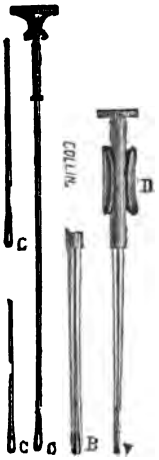

Fig. 1.

Cet instrument se compose d'un petit spéculum conique en acier doré dont l'extrémité V est extrêmement mince et dans lequel on introduit des mandrins olivaires C, C, C, de différentes grosseurs suivant la dilatation que l'on veut produire. Ces mandrins écartent les valves de l'instrument, comme on le voit en B, et doivent être retirés avant de sortir le dilatateur que l'on peut laisser en place pendant une ou deux minutes pour que la dilatation se maintienne.

Une fois le point lacrymal dilaté, on tend avec la pulpe du doigt le bord palpébral et on introduit horizontalement l'aiguille dans le conduit en lui faisant exécuter de petits mouvements alternatifs de rotation pour éviter que la pointe et le tranchant blessent la muqueuse. Lorsqu'on est parvenu à l'obstacle et qu'on ne peut plus avancer on tend fortement la paupière et on pousse l'aiguille vers le sac lacrymal. On s'aperçoit qu'on est dans le sac à la sensation d'une résistance vaincue qu'éprouve la main. Il faut avoir soin de pousser très doucement l'aiguille de crainte de briser la pointe contre la paroi osseuse du sac. Immédiatement après on passe une sonde assez grosse, le n° 2 ou 3 de Bowman, et l'on procède au cathétérisme du canal nasal que je décrirai avec quelques détails dans le paragraphe suivant.

Il est encore des cas où malgré la perméabilité des voies lacrymales on observe néanmoins du larmoiement : c'est lorsque la muqueuse est gonflée et, que par suite, le calibre des canaux excréteurs est diminué, ainsi que cela se voit dans le coryza et les diverses inflammations de la muqueuse nasale d'origine scrofuleuse ou herpétique, la conjonctivite, certaines fièvres éruptives, la rougeole, par exemple. Les divers moyens employés con-

Digitized by Google

tre ces maladies peuvent seuls avoir une action efficace sur l'épiphora. On pourra y joindre cependant des injections quotidiennes faites avec une solution légèrement astringente de tannin, de sulfate de zinc, d'acide borique, ou tout simplement avec de l'eau de rose.

Récupération tardive de la vue après une opération de cataracte.

par le Dr Piloni.

Nous trouvons dans le dernier numéro du *Bollettino d'oculistica* du Dr Andrea Simi une observation très curieuse, mais malheureusement incomplète, d'extraction de cataracte avec apparition tardive de la vue. Persuadé néanmoins qu'elle ne sera pas sans intérêt pour nos lecteurs nous la traduisons d'après le texte italien.

Obs. — Salvatore Pacagnini, âgé de soixante-trois ans, né à Montalcino, fut amené à l'hôpital le 23 juin 1881.

Il raconta que la vision de l'œil droit avait diminué peu à peu depuis quatre ans ; que depuis trois mois elle s'était éteinte très rapidement, à tel point qu'à ce moment il ne pouvait distinguer avec cet œil aucun objet, et que, placé dans une chambre, il lui était difficile d'indiquer de quel côté était la fenêtre. Dans l'obscurité, il distinguait à peine la lueur d'une chandelle placée à 50 centimètres.

Trois ans auparavant ce malade avait souffert beaucoup de l'œil gauche qui s'était enflammé et était resté malade pendant près d'un an. La vision s'était éteinte d'une façon à peu près absolue. Il n'en restait plus qu'une légère trace.

Au moment de l'observation l'œil droit présentait un aspect extérieur normal. Le cristallin apparaissait d'une couleur blanche laiteuse, sans strie, offrant tout à fait l'aspect d'une cataracte molle. L'iris était mobile et réagissait bien sous l'influence de la lumière ou des mydriatiques. La tension oculaire était un peu au-dessus de la normale.

L'œil gauche présentait un pannus vasculaire de la cornée et on trouvait sur la conjonctive des restes de granulations. A travers la cornée on pouvait distinguer la pupille qui était consi-

Digitized by Google

dérablement rétrécie, déformée, et restait dans cet état même après l'instillation du collyre d'atropine. Une certaine quantité de matière muco-purulente s'accumulait dans le cul de sac conjonctival et cet œil paraissait enflammé, non seulement dans ses parties externes, mais encore dans ses parties profondes, telles que l'iris et même la choroïde. A l'inflammation aiguë, probablement purulente, survenue trois ans auparavant, avait succédé un état granuleux de la conjonctive palpébrale, avec toutes ses conséquences.

L'état général du malade était satisfaisant. La diminution considérable de la perception lumineuse de l'œil droit, la tension exagérée de cet organe, l'existence d'une cataracte molle, qui ne se rencontre d'habitude que chez les jeunes gens, tout cela me donnait des doutes sérieux sur l'issue de l'opération. D'un autre côté, cependant, la diminution de la vue, et même sa disparition, ayant eu lieu d'une manière lente et progressive pendant quatre ans, la perception lumineuse, quoique faible, existant encore, l'opacité du cristallin n'étant accompagnée d'aucun phénomène morbide appréciable, il était permis de tenter l'opération, et je me décidai à la faire.

Le 24 juin j'y procédai de la manière suivante : je taillai un petit lambeau cornéen en haut avec le couteau de Graefe, puis j'ouvris la capsule du cristallin avec le cystitome. Aussitôt il s'écoula dans la chambre antérieure, puis au dehors, une certaine quantité de liquide laiteux. Le nettoyage une fois fait, on voyait encore derrière la pupille la cataracte ou plutôt son noyau qui ne pouvait sortir parce que l'ouverture de l'iris s'était refermée et était très étroite. Je me décidai alors à faire l'iridectomie et, par ce moyen, je pus extraire facilement le noyau que je trouvai très dur. L'opération terminée, je fis fermer l'œil pendant quelques minutes pour attendre que l'humeur aqueuse se reproduisît, mais la chambre antérieure ne se reforma pas. La pupille était nette et bien noire ; il n'y avait pas eu de perte de corps vitré, les bords de la plaie s'adaptaient parfaitement, mais malgré cela le malade ne voyait pas la main que l'on promenait devant son œil. J'appliquai le bandage.

Le malade passa très bien le jour de l'opération ; sur le soir seulement il eut quelques petits élancements, néanmoins il dormit toute la nuit, et le lendemain matin je fis le premier pansement.

Digitized by Google

La chambre antérieure était entièrement reformée, la pupille noire et très nette, la conjonctive à peine rosée ; mais ayant essayé de lui montrer la main il ne vit qu'une ombre. Il pouvait à peine distinguer une lumière placée à 1m50 ou 2 mètres. La seconde nuit fut très bonne et Paccagnini dormit bien, toutefois il avait le moral très abattu. Le cinquième jour, j'enlevai le bandeau ; le sixième, je permis au malade de se lever et, comme tout alla bien les jours suivants, il put sortir de l'hôpital le 4 juillet, dix jours après l'opération.

A ma grande surprise, le 31 juillet, je vis le malade venir seul à l'hôpital ; il marchait d'un pas assuré comme quelqu'un qui voit. Il me raconta alors que la vision était revenue peu à peu à l'œil opéré aussitôt après sa sortie de l'hôpital, et actuellement, il pouvait distinguer les traits des personnes présentes. Avec un verre convexe n° 3, il voyait, non seulement les grandes aiguilles d'une montre, mais encore la petite aiguille des secondes à 25 ou 30 centimètres de distance. Paccagnini semblait être revenu à la vie et ne savait comment exprimer son contentement

Maintenant se présente la question suivante : comment se fait-il qu'un œil opéré de cataracte par extraction, dont la guérison a été très rapide et qui avait un champ pupillaire parfaitement net, n'a éprouvé, au point de vue de la vision, qu'une amélioration insignifiante pendant les dix premiers jours qui ont suivi l'opération, tandis qu'en moins de quatre semaines l'acuité visuelle est devenue si bonne ? On sait bien que quelquefois après l'extraction de la cataracte, les opérés ne voient rien parce qu'ils ont une sensation de lumière blanche très intense qui les empêche de rien distinguer, mais cet état ne dure que quelques instants et tout au plus se prolonge pendant vingt-quatre heures. Cela s'explique en admettant qu'une rétine qui a été soustraite pendant longtemps à l'influence des rayons lumineux devient moins sensible, et ne distingue qu'imparfaitement les images qu'elle reçoit à l'improviste et qui ne produisent sur elle qu'une vague sensation de lumière.

Dans le cas actuel, on ne saurait recourir à cette explication, à cause du temps qui s'est écoulé entre l'opération et le retour de la vision, mais alors, quelle hypothèse peut-on faire ? La plus probable me paraît être la suivante : la cataracte en ques-

Digitized by Google

tion n'était que symptomatique d'une affection de la choroïde, probablement d'un glaucome chronique qui aurait évolué sans présenter d'autres symptômes subjectifs qu'une diminution de la vue. Il ne répugne donc pas à admettre que nous ayons eu affaire ici à une cataracte glaucomateuse, et qu'en procédant à son extraction, en faisant l'iridectomie, nous ayons guéri le glaucome en pratiquant l'opération la plus efficace que l'on connaisse contre cette grave maladie. Il n'y a plus rien alors d'extraordinaire dans cette apparition tardive de la vision. La plupart des auteurs pensent que l'opération du glaucome ne peut faire autre chose qu'arrêter la marche de la maladie et non restituer la vision qui est perdue. Cela peut être vrai dans certains cas, mais non pas dans tous assurément.

Pour le prouver, il me suffira de rapporter brièvement le cas suivant que j'ai observé, il y a quelques mois, dans le même hôpital Une femme de trente-sept ans, fut amenée ici le 17 janvier 1881. Elle avait eu trois attaques de glaucome à l'œil gauche, séparées par un certain intervalle, et la vision avait tellement diminué qu'il lui était impossible de distinguer avec cet œil la figure d'une personne placée tout auprès. On constatait une tension exagérée du globe avec excavation de la papille. Chez cette femme l'iridectomie suffit non seulement pour arrêter la maladie, mais encore pour rétablir la vision à tel point qu'on ne trouvait aucune différence en la comparant à celle de l'autre œil.

Si donc l'iridectomie peut rendre à un œil la faculté visuelle qu'il avait presque perdue par suite de l'affection glaucomateuse, on peut en conclure que chez notre malade, la vision s'est rétablie un certain temps après l'extraction de la cataracte parce que l'ouverture de la chambre antérieure et l'excision de l'iris ont amené la guérison d'une affection glaucomateuse lente.

Comme le fait remarquer le docteur Simi, avant d'accepter l'explication de l'auteur de cette observation, fort intéressante sans doute, il serait bon de savoir dans quel état se trouvaient les milieux transparents et le fond de l'œil au moment où le malade sortit de l'hôpital ne voyant pas, et, quelques semaines après, lorsque la vision était revenue. Dans le glaucome chronique, en effet, les altérations anatomo-pathologiques qui existent sont de nature à rendre peu probable la guérison de cette affection, et il est regrettable que l'examen ophtalmoscopique n'ait pas été pratiqué chez ce malade, dont l'observation incomplète présente dès lors un intérêt bien moins considérable.

Digitized by Google

REVUE DE LA PRESSE

Mélano-sarcome du limbe de la cornée. Neuf attouchements de la production morbide avec le crayon de caustique Filhos. Guérison avec intégrité de la cornée et conservation de la vision, par le Dr Fano. — Un homme, âgé de trente-neuf ans, d'une forte constitution, exerçant la profession de cultivateur, se présente à l'Institut ophtalmique, le 26 avril dernier. Il raconte que l'affection dont il est atteint date de quatre années, et qu'il n'a fait aucun traitement.

Il existe, à l'œil droit, sur la demi-circonférence externe de la cornée et sur la portion attenante de la conjonctive scléroticale, une plaque, d'environ un centimètre carré, formant une légère saillie, de couleur brune noirâtre, de consistance moyenne, ne saignant pas par le contact d'un stylet de trousse, dépourvue de pédicule, et tout à fait indolente. En dehors de cette plaque, la conjonctive scléroticale offre une injection circonscrite de la muqueuse, de couleur brunâtre. La vision de l'œil droit est bonne, l'ophtalmoscope ne dénote aucune lésion.

Dans l'impossibilité d'apprécier les limites profondes de la production morbide; ne pouvant déterminer si elle s'étend dans l'épaisseur de la cornée; considérant de plus qu'elle est formée d'un tissu peu consistant qui se laisse difficilement saisir avec des pinces à griffes, j'écarte de suite l'idée d'en faire l'ablation avec un instrument tranchant. Je me décide à l'attaquer par les caustiques.

En m'arrêtant à ce parti, je devais me préoccuper de circonscrire l'action du caustique sur la tumeur, sans atteindre les parties avoisinantes. Je donne la préférence au caustique Filhos, qui se prépare dans des tubes en plomb et dont le bout peut être taillé, non en pointe, mais de façon à présenter une surface très petite. Pour neutraliser l'excès de caustique, prévenir la diffusion sur les parties avoisinantes, une fois l'application terminée et les paupières abandonnées à elles-mêmes, je charge une petite seringue d'une solution très étendue de vinaigre; cette solution est projetée sur la tumeur dès que le crayon de caustique Filhos est retiré.

La première application du caustique dure environ une demi-minute. Le sujet, très docile, tient l'œil immobile et n'exécute aucun mouvement des paupières qui sont tenues largement écartées par un aide. La projection de l'eau acidulée provoque une douleur très vive, mais de courte durée. Une demi-heure après la cautérisation, le produit morbide est converti en un magma noirâtre. Je prescris l'application permanente de compresses imbibées d'eau fraîche sur les paupières.

Le lendemain, la réaction est modérée du côté de la conjonctive scléroticale. Je fais une nouvelle cautérisation avec le crayon de caustique Filhos, et de même durée que la précédente. Le patient éprouve moins de douleur qu'à la première cautérisation.

Deux jours après, nouvel attouchement de la tumeur avec le crayon de caustique. Dans le but de prévenir une iritis consécutive au traumatisme, je prescris des bains d'œil avec la solution d'atropine.

Le 2 mai, la pupille est largement dilatée. Il existe une forte hypérémie de la conjonctive. Nonobstant, je pratique un quatrième attouchement de

Digitized by Google

la tumeur avec le crayon de caustique Filhos, et je réitère cette cautérisation deux jours après.

Le lendemain, la pupille reste très dilatée sous l'influence de bains d'œil avec la solution d'atropine. L'examen à l'ophtalmoscope ne dénote aucun trouble des milieux réfringents. Avec l'œil malade, le patient lit le n° 5 de Jœger.

Le 7, la tumeur est complètement affaissée et réduite aux dimensions d'un grain de chènevis. Je pratique un sixième attouchement, de la durée d'un quart de minute, avec le crayon de caustique Filhos.

Le 11, la production morbide est réduite à un point noir. Un peu au-dessus de la place occupée primitivement par la tumeur, le limbe de la cornée présente une petite saillie couleur rouille, que je touche avec le crayon de caustique.

Le 14, il ne reste aucune trace de la tumeur principale A la place occupée par la production morbide, existe un exsudat de la cornée, laquelle n'a pas été perforée. Il reste sur le bord de la cornée, un peu plus haut qu'à la place occupée par la tumeur, une petite saillie de couleur rouille; une saillie de même nature se voit sur la conjonctive scléroticale, un peu en dehors de la cornée. Cinq jours plus tard, ces saillies persistant, je les touche avec le crayon de caustique.

Enfin le 24, je pratique un neuvième attouchement, avec le caustique, d'un petit point d'apparence douteuse situé sur le bord de la cornée.

Le 1er juin, la cornée présente, à l'endroit occupé par la tumeur une large tache, sans la moindre saillie. La pupille est entraînée un peu en dehors, probablement en raison d'une adhérence de l'iris avec cet albugo. Mais l'ouverture iridienne est elle-même libre de tout exsudat, et la vision reste très bonne. On constate encore la présence de deux points de couleur fauve sale sur le bord de la cornée, au-dessus de la tache, et une injection couleur de rouille, dans un espace circonscrit, sur la conjonctive scléroticale, au voisinage de la demi-circonférence externe de la cornée.

Le 18 juin, il ne reste aucune trace de l'affection primitive de la cornée, que la tache ayant succédé aux cautérisations. *(Journal d'Oculistique.)*

Kyste séreux de la région palpébro-sourcilière droite. — Une jeune femme de vingt-huit ans portait depuis dix ans à la région palpébro-sourcilière droite une tumeur molle fluctuante et indolore dont le volume encore assez peu considérable augmentait néanmoins peu à peu et nuisait beaucoup à la régularité du visage. La malade déclarait que sa tumeur n'était pas congénitale et qu'elle avait apparu seulement vers l'âge de dix-huit ans. En présence de cette tumeur on aurait cru avoir affaire à un de ces kystes sébacés de la variété dermoïde, comme les appelait Lebert, et qu'on rencontre assez fréquemment dans la région sourcilière externe, cependant ces kystes sont congénitaux et la malade affirmait que sa tumeur ne remontait pas au delà de dix ans.

M. Gosselin pratiqua une ponction exploratrice pour s'assurer de la nature du contenu et instituer le traitement. Cette ponction donna issue à un liquide séreux clair un peu jaunâtre. La poche fut alors lavée à l'eau chaude afin de la vider plus complètement. Après quoi on fit dans la cavité kystique une injection de teinture d'iode. (*Gaz. des hôpitaux*, n° 83.)

Digitized by Google

Sur les variations de la valeur R consécutive à l'évacuation de l'humeur aqueuse, par les Drs Ferruccio Tartuferi et Albertotti Giuseppe. — Le dernier numéro des *Annali di Ottalmologia* renferme une étude fort intéressante sur les variations de la réfraction oculaire consécutive à l'évacuation de l'humeur aqueuse chez les emmétropes, les myopes les hypermétropes et les aphakiques.

Chez les malades soumis à l'expérience, on pratiquait la paracenthèse de la chambre antérieure, après avoir d terminé exactement l'acuité visuelle. L'expérience durait environ deux heures et se répétait tous les deux jours.

En faisant la moyenne des résultats obtenus, les expérimentateurs on reconnu :

1° Que chez les emmétropes, R a augmenté, 2' après l'évacuation très sensiblement complète de l'humeur aqueuse, de 2D25 ; 3' à 10' après l'évacuation incomplète, de 0D85 ;

2° Que chez les hypermétropes, R a augmenté, 2' après l'évacuation complète, de 3D25 ;

3° Que chez les myopes, R a augmenté, 2' à 8' après l'évacuation complète de l'humeur aqueuse, de 5D ; 4' à 10' après l'évacuation incomplète, de 2D ;

4° Que sur les yeux privés de cristallin, R a diminué, 1' à 10' après l'évacuation de l'humeur aqueuse, de 1D50 ; 1' à 10' après l'évacuation complète, de 0D70.

De ces expériences on peut conclure :

1° Que la réfraction augmente dans les yeux pourvus de cristallin et diminue dans ceux qui en sont dépourvus ;

2° Que la variation qu'elle éprouve est proportionnelle à la quantité d'humeur évacuée ;

3° Que l'augmentation maxima de la réfraction s'observe sur les yeux myopes, auxquels on attribue généralement une chambre antérieure plus profonde ;

4° Que la réfraction augmente en moyenne de 3D50 sur les yeux de différente conformation dépourvus de cristallin.

Les causes de la variation de R ne sont pas parfaitement connues, et à défaut de recherches ophtalmoscopiques précises, on peut admettre l'hypothèse la plus simple, à savoir :

1° L'aplatissement de la cornée, et par suite l'allongement de son rayon de courbure ;

2° La saillie en avant du cristallin, et par suite l'avancement relatif de ses points cardinaux. Le déplacement de la lentille, en effet, est très facile à constater après la paracenthèse.

En notant le temps que mettait l'œil pour revenir à son état de réfraction primitive, les expérimentateurs ont constaté qu'après l'évacuation partielle de l'humeur aqueuse, il fallait pour la reproduction de ce liquide : 40' pour l'œil emmétrope ; 67' pour l'œil myope et 53' pour l'œil aphakique.

Comme l'avait déjà observé le professeur Reymond, la faculté accommodative persiste après l'évacuation de l'humeur aqueuse. En outre, ce liquide se reproduit plus vite quand l'œil est atropinisé. Après la paracenthèse, il se produit un spasme de l'accommodation, qui fait que R acquiert une valeur supérieure à celle qu'on avait notée immédiatement après l'évacuation de l'humeur aqueuse.

Digitized by Google

SOCIÉTES SAVANTES

Congrès international de Londres.

SECTION IX. OPHTALMOLOGIE.

Séance du 4 août 1881. — PRÉSIDENCE DU PROF. BOWMANN.

Les travaux de la neuvième section du Congrès ont commencé le jeudi 4 août, après la réunion générale, et se sont terminés le mardi 9. Pendant ces cinq séances, de trois heures chacune, un grand nombre de travaux ont pu être présentés, chaque orateur devant conserver la parole pendant dix minutes, au plus. Malgré cette mesure, il a fallu constituer une sous-commission pour l'étude du daltonisme, et la majorité des questions secondaires proposées par le Comité organisateur n'a pu être abordée.

M. le président BOWMANN, à l'exception d'une seule séance où il s'est fait suppléer par M. Argyll ROBERTSON (d'Edimbourg), a constamment dirigé les débats, assisté de deux secrétaires, MM. Brailey et Nettleship. L'aménité et la stricte ponctualité de la procédure suivie dans les débats, ne constituent pas le côté le moins original du Congrès. On sait qu'un extrait de chaque mémoire avait dû être primitivement adressé au secrétariat, avant le 30 avril; de telle sorte qu'en arrivant au Congrès toutes les sections ont trouvé, traduites en trois langues, la substance des communications principales. Quant aux discussions mêmes, les secrétaires avaient soin de demander immédiatement à chaque orateur le résumé des paroles prononcées dans les dix minutes accordées. De telle façon que, si le Comité exécutif le juge possible, il pourra, outre le volume des extraits que nous possédons, publier dans chaque section les mémoires in-extenso et les discussions afférentes. Le travail était prêt à être imprimé à la fin du Congrès. La section d'ophtalmologie ne contient pas moins de trente mémoires originaux. Que les douze sections réalisent pareil travail, et le Congrès médical de Londres pourra produire ce qu'aucun autre Congrès n'a pu réaliser

La première séance du jeudi 4 août a été en grande partie consacrée à l'étude de l'*Antisepsie dans la chirurgie oculaire.* La discussion a été ouverte par une communication du professeur HORNER (de Zurich).

Partisan convaincu de la méthode antiseptique, Horner recommande les précautions antiseptiques avant, pendant et après l'opération. La description prophylactique doit porter sur le malade, les instruments, les éponges, l'opérateur, les assistants, etc. Le terrain même de l'opération doit être surveillé : paupières, conjonctive, sac lacrymal. Enfin la salle de l'opération sera désinfectée si l'on redoute la présence des bactéries pathogéniques (érysipèle, diphtérie). Il recommande le nettoiement antiseptique du sac lacrymal après l'opération, et dans le cas d'une suppuration apparaissant

Digitized by Google

sur la plaie de la cornée, il désinfecte le sac conjonctival par des irrigations, il attaque l'incision, ne craignant pas d'ouvrir la plaie à nouveau pour la nettoyer.

C'est en procédant de la sorte qu'il est arrivé à diminuer peu à peu les cas de suppuration dans ses statistiques, et malgré toute l'importance qu'il faut accorder aux conditions de l'opéré, de l'opération et de l'opérateur, c'est bien en dernier ressort à l'antisepsie qu'il faut attribuer l'augmentation des bonnes réunions.

M. Reymond (de Turin) fait connaître *les résultats de ses opérations de cataracte, pratiquées avec la méthode antiseptique.* Usant de l'incision périphérique, il n'enlève le pansement antiseptique, rigoureux, que vers le sixième jour, et cette méthode lui a permis de faire descendre le chiffre des suppurations à 2 ou 3 p. 100.

Si la méthode n'est pas strictement observée, si l'appareil ne s'étend pas très loin au delà de la région orbitaire, ou ne reste pas appliqué très exactement, on observe fréquemment : 1° l'infiltration, en lignes très fines, perpendiculaires à la plaie et parallèles à la plaie ; 2° l'infiltration blanchâtre de quelques points du bord du lambeau, suivie de cicatrisation sclérosée et parfois à forme envahissante, assez semblable à celle qu'on observe dans les inoculations septiques artificielles ; 3° sur 350 extrations, pratiquées depuis le 1er janvier 1880, il a eu la fusion primitive de la cornée chez sept opérés, dont quatre avaient enlevé eux-mêmes et complètement le bandage avant le troisième jour ; 4° il peut se former, dans la plaie, un flocon grisâtre fibrillaire comme du feutre, qui se propage plus ou moins dans la pupille et parfois avec les caractères de l'iritis spongieuse. Anatomiquement, les pseudo-cataractes qui en résultent sont formées de fibrine coagulée, et contiennent des leucocytes. La capsule n'y prend aucune part ; tous ces accidents sont accompagnés d'injection avec écoulement conjonctival : toutes ces formes morbides s'associent a une espèce de catarrhe gélatineux, parsemé de points grisâtres et qui peut devenir assez dense pour former une pseudo-membrane croupale, qui naît de la plaie en s'étendant sur la conjonctive et se reproduit pendant plusieurs jours de suite. Ce catarrhe contient des leucocytes, de l'albumine et de la fibrine coagulées, de l'épithélium en transformation muqueuse ou colloïde, des globes colloïdes, rarement des éléments polynucléés, semblables à ceux décrits par *Leber* dans la dégénérescence amyloïde de la conjonctive, des rubans de substance amorphe, hyaline, semblables à ceux que *Frisch* a trouvés dans la cornée à la suite d'inoculations septiques ; quelquefois, il les a vus se former par fusion des éléments cellulaires en transformation colloïde. Dans les pseudo-membranes on voit, en outre, des cavités vides ou contenant des globes d'aspect colloïde et entourées de fibriles concentriques au milieu desquelles se trouvent des leucocytes, des cellules épithéliales et des noyaux allongés.

M. Wecker pense que maintenant, à moins de reposer sur un nombre très considérable d'opérations, les statistique ne doivent pas être employées pour démontrer l'excellence de la méthode de pansement. C'est ainsi qu'ayant employé l'antisepsie dans une première série de 250 cas, il n'a eu qu'un seul cas de suppuration ; puis, avec la même méthode, le même

Digitized by Google

pansement, dans une seconde série de 150 cas, il a eu 7 suppurations, chiffre de beaucoup supérieur à ce que lui donnait autrefois le pansement simple, car sur 400 cas, il n'a eu que 2 à 3 p. 100. Cependant malgré cette dernière et malheureuse série, il reste convaincu que l'antisepsie complète doit conduire aux meilleurs résultats.

M. Warlomont, peu partisan de l'antisepsie et surtout du contact de l'acide phénique sur les bords de l'incision, n'ajoute aucune confiance aux statistiques, quand elles ne sont pas accompagnées de renseignements bien circonstanciés sur l'opéré et l'opération. Il félicite M. le Dr de Wecker de refuser aujourd'hui aux chiffres bruts la puissance d'induction qu'il voulait leur accorder autrefois.

M. Gayet (de Lyon), opérant dans un grand hôpital, non spécial, a voulu appliquer avec soin la méthode antiseptique. Il déclare que malgré toutes les précautions pour exécuter rigoureusement le pansement, ses résultats n'ont pas été brillants. C'est à n'en pas douter l'acide phénique qu'il faut accuser : il le juge trop irritant, d'accord en cela avec Lister lui-même. Il préférerait de beaucoup l'essence d'eucalyptus ; ce sont des essais à tenter aujourd'hui.

M. Knapp ne croit pas à l'antisepsie, à son action sur le succès de l'opération. Pour lui, les accidents ne sont autre chose qu'une cyclite, parce qu'en effet la suppuration commence presque toujours aux angles de la section près de l'iris, dans la partie la plus étroite de la plaie. S'il y avait réellement altération putride vibrionienne, elle commencerait par le point le plus large, le plus accessible, le milieu même de la section. Dans sa pratique, pendant deux ans, il n'a pas observé d'accidents sur plus de 1,000 opérations ; puis, avec la même méthode, les mêmes soins, les accidents ont reparu malgré l'antisepsie.

M. Galezoswski voudrait éloigner des statistiques, faites pour juger l'antisepsie, toutes les conditions anormales des opérations et ne prendre que les cas parfaitement réguliers. Dans ces derniers temps, malgré l'antisepsie avec l'acide borique, qu'il pratiqua dans toute son exactitude, il a observé 5 cas de phlegmon sur 93 opérés. Or, sur ces 5 cas, 3 opérations dataient du même jour. Les précautions doivent donc s'étendre non seulement à l'opéré, mais aux instruments, aux aides, et à l'opérateur lui-même.

M. Pagenstecher pratique le pansement antiseptique et déclare l'acide phénique sans danger pour l'incision.

M. Dorr (de Lyon). En présence des opinions et des méthodes si différentes de Knapp et Reymond, il hésite, et dans le doute, il s'abstiendrait.

M. Horner, répondant aux objections présentées par M. Warlomont sur la valeur des statistiques, pense que, dans le cas présent, il faut avoir égard aussi aux hommes qui présentent ces statistiques, et quand dans un congrès, des chiffres sont présentés comme résultat d'une longue pratique, les preuves de cette nature ne sont pas négligeables. Or, il reste convaincu de la puissance du pansement antiseptique ; c'est en l'exécutant méthodiquement, comme il l'a indiqué, que ses statistiques se sont peu à peu améliorées : de 1867 à 1870, il a eu 6 0/0 d'insuccès : de 1870 à 1875, il descend à 1,5 0/0, enfin de 1875 à 1880, les suppurations ne s'élèvent pas au-dessus de 1 0/0. Ces résultats comprennent 211 opérations dans la première série ; 391 pour la seconde et 346 pour la dernière ; en somme 948 opérations.

M. le président Bowmann résume le débat et confirme l'opinion du professeur Horner, en donnant au pansement antiseptique l'appui de sa haute et longue expérience.

M. le professeur Leber (Göttingue) fait une communication *sur l'action des corps étrangers pénétrant dans l'œil.* Ce travail se rattache indirecte-

Digitized by Google

ment à la question du pansement antiseptique, car il démontre que, dans les traumatismes oculaires, il faut faire une large part à la nature même du corps étranger.

1° Des corps étrangers purs et sans action chimique ne provoquent dans l'intérieur de l'œil aucune inflammation.

2° Des fragments purs de métaux oxydables, tels que le fer, l'acier, le cuivre, ne produisent pas d'inflammation purulente, mais bien d'autres phénomènes qui entravent sérieusement la fonction de l'œil, surtout le rétrécissement du corps vitré, le décollement et l'atrophie de la rétine.

3° L'entrée de fragments métalliques dans l'intérieur de l'œil humain est ordinairement suivie d'une inflammation purulente, de même que dans les expérience sur les animaux, quand on n'a pas pris les précautions antiseptiques nécessaires. Cette inflammation est toujours due à l'action des microbes entrés par la plaie.

4° On peut produire une inflammation purulente en introduisant dans l'intérieur de l'œil certaines substances chimiques, telles que l'arsenic, le bioxyde de mercure, l'huile de croton, etc. L'inflammation qui en résulte est indépendante de toute action de microbes.

5° Des extraits de liquides septiques, dont les microbes ont été détruits par la coction, font naître une inflammation passagère, quand ils sont injectés dans la chambre antérieure ou dans le tissu de la cornée : les expériences plaident en faveur de l'hypothèse que l'action phlogogène des microbes dépend de la production de substances chimiques agissant sur les vaisseaux.

6° Les cysticerques peuvent devenir également la cause d'une inflammation purulente dans l'intérieur de l'œil, laquelle est due peut-être à une sécrétion irritante de ces entozoaires.

M. Emmett (de Berne) présente des tableaux synoptiques indiquant *la fréquence de certaines maladies oculaires aux périodes de l'année.* Ses recherches, entreprises sur de nombreux matériaux adressés à l'auteur, s'étendent sur une période de 182 ans, et portent principalement sur l'ophtalmie purulente et la diphtérie.

M. Landolt communique des graphiques représentant les altérations *du champ visuel de fixation binoculaire et monoculaire.* L'auteur établit, en effet, une distinction entre le champ de vision directe (fixation) et le champ de vision indirecte (visuel ordinaire). C'est en étudiant le champ de fixation dans les amétropies, les strabismes, qu'il arrive à des tracés montrant exactement les défectuosités de la vision. Ces recherches originales sont du plus grand intérêt pour le diagnostic et le traitement des maladies musculaires ; elles fournissent, en outre, des données absolument nouvelles sur la physiologie de la vision dans les strabismes. Elles ont été jugées par le Congrès d'un intérêt tel que M. Landolt a dû dépasser le nombre de minutes accordées à chaque orateur.

M. Abadie expose les principes et *le but de la ténotomie partielle dans les amétropies.*

MM. Javal et Schliötz exposent les perfectionnements qu'ils ont introduits dans la construction de leur *ophtalmomètre.* Après avoir supprimé les

Digitized by Google

lectures multiples de l'ancien instrument, ils sont arrivés à faire disparaître tout calcul de l'évaluation même de l'astigmatisme. Cette mesure approximative, *à plus d'un quart de dioptrie*, se fait aussi facilement que la numération des vitres dans une fenêtre. La simplicité et la rapidité de cette appréciation n'a pas été sans résultats sur la connaissance même de l'évolution et de la physiologie de l'astigmatisme. Dès maintenant, d'après des observations précises, les deux auteurs peuvent assurer l'existence d'un astigmatisme latent, variable avec l'âge, comme l'H.

L'instrument était monté dans une des salles voisines du lieu des séances, et pendant toute la durée du Congrès, de nombreuses démonstrations ont été faites prouvant la certitude et la simplicité de ces évaluations de l'astigmatisme. On peut dire que désormais l'ophtalmomètre nouveau devient un instrument d'emploi courant dans la clinique.

Séance du 5 août.

La majeure partie de cette séance a été consacrée à l'étude de l'*ophtalmie sympathique* et de son mode de transmission.

Le professeur Snellen d'Utrecht) a développé cette thèse que la *théorie de la transmission par les nerfs ciliaires était insuffisante.*

Il pencherait plutôt à voir dans ces inflammations bilatérales une métastase spécifique par laquelle les éléments inflammatoires *parasitiques* seraient conduits d'un œil à l'autre par les canaux dilatés de la lymphe, intra et péri-nerveuse.

M. Brailey (de Londres) a surtout insisté sur les caractères particuliers de l'irido-choroïdite sympathique et a présenté au Congrès de bonnes figures micrographiques des lésions spéciales du tractus uvéal. L'auteur pense que si, au début, la maladie peut prendre le caractère d'une iritis séreuse, d'une kératite ponctuée, elle arrive ultérieurement à revêtir son caractère propre de choroïdite métastatique. Très souvent la maladie passe d'un œil à l'autre, sans que les changements anatomiques des nerfs optiques ou ciliaires puissent rien révéler.

M. Poncet (de Cluny), à propos d'un œil énervé, puis énucléé, pour ophtalmie sympathique, recherche quels ont été, dans ce cas, les résultats de l'énervation et le mode de transmission des accidents sympathiques. Les désordres produits sur le globe énervé dépassaient tout ce qu'on trouve dans les cas ordinaires de phtisie bulbaire ; choroïdite purulente, décollement de la rétine séparée de la lame criblée, décollement de la membrane de Descemet, purulence des milieux. Le point important est la névrite scléreuse qui avait envahi toutes les extrémités des nerfs ciliaires compris dans le magma cicatriciel rétrobulbaire, après l'énervation. Dans ces conditions, les douleurs sympathiques étaient bien dues aux nerfs ciliaires, et sont comparables alors aux névromes des amputations.

M. Moôren a observé des cas rapides de transmission d'accidents sympathiques ; dans 3 cas, il a vu le mal se produire dans l'espace de 3 jours. C'est à la névrite qu'il rapporte les phénomènes, et surtout à la névrite du nerf optique. Arlt aurait 73 fois, sur 113 cas de lésions sympathiques, trouvé des altérations du tronc optique.

Digitized by Google

M. Grunhagen (Konigsberg), accorde un grand rôle à l'action du trijumeau et rappelle ses expériences dans lesquelles il a vu l'altération fibrineuse de l'humeur aqueuse se produire par l'irritation de la cinquième paire.

Ces derniers résultats sont niés par Horner, Snellen et Héber, qui ne les ont jamais observés malgré de nombreuses recherches.

M. Samelsohn (de Cologne) se range en partie à la théorie de Snellen : il a dans certains examens d'yeux énucléés, rencontré des leucocytes dans la portion externe de la sclérotique, le long de la gaine du nerf optique, et, pour lui, c'est là le mode de transmission important.

M. Boucheron (de Paris), à propos de la communication de M. Poncet, pense que malgré tout, l'énervation doit être conservée dans le domaine opératoire : seulement il est important d'en resteindre l'application aux cas où les accidents sympathiques sont bornés à la douleur, à l'irritation réflexe, sans attendre les changements anatomiques graves.

M. Panas (de Paris) voudrait demander plus de réserve dans la pratique de l'énervation. Les cas heureux ont été publiés ; mais il faut connaître les insuccès. Aux altérations graves, consécutives à la section optico-ciliaire et décrites par Poncet, il veut ajouter deux cas malheureux de sa pratique personnelle : une fois l'œil énervé a suppuré ; dans le second cas, sur un enfant, une méningite consécutive a causé la mort. Il attend les statistiques intégrales de cette opération.

M. Ole-Bull (de Christiana) expose une nouvelle méthode pour l'*Examen et l'expression numérique du sens des couleurs.*

Les tableaux présentés sont peints par l'auteur lui-même et consistent en petits carrés de nuances très faibles, se rapprochant beaucoup du gris, placés sur fond noir. C'est en atténuant les quatre couleurs primitives, d'une quantité voulue, déterminée par le nombre de degrés du secteur de Maxwell, que M. Bull est arrivé à produire des teintes dont l'intensité peut être exprimée en chiffres : 40°, 60°, 80°, 240°.

En plaçant ces carrés ainsi teintés dans le rouge et le vert, en face de carrés gris, il suffit de désigner une teinte légère et de demander à l'examiné de désigner la semblable, pour faire apparaître l'infirmité. Un œil normal pouvant distinguer les carrés les plus faiblement teintés (40°) à un mètre, la perception aux couleurs peut être appréciée numériquement : si le sujet ne reconnaît à un mètre que le carré de teinte 80°, on aura $C = 40°/80°$.

M. Libbrecht (de Gand) a reconnu par l'expérience des examens sur les employés du chemin de fer, pour le *Daltonisme*, qu'il est absolument nécessaire que ces recherches soient exécutées par des médecins s'occupant de maladies oculaires. Il signale un défaut de concordance dans l'expression de l'acuité visuelle, suivant qu'on use des lettres ou des signes destinés aux illettrés.

M. Nieden (de Bochum) a recherché la fréquence et la cause du *nystagmus des mineurs* en Westphalie. Sur 7,054 ouvriers examinés il a rencontré 296 cas de nystagmus. C'est une maladie nerveuse qui atteint chez ces ouvriers le chiffre moyen de 4,2 0/0. Il n'y voit pas un spasme musculaire, mais bien une innervation défectueuse analogue au tremblement sénile. C'est à l'éclairage insuffisant, à la débilité générale qu'il fait jouer le rôle prépondérant dans l'étiologie. Aussi demande-t-il pour les mineurs, avant tout, un éclairage plus intense.

Digitized by Google

Séance du 6 août.

Cette séance a été occupée par deux questions principales : *la névrite, et le traitement du décollement rétinien.*

M. le professeur Leber recherchant les rapports qui existent entre la névrite optique et les affections cérébrales, considère la névrite optique dans les maladies du cerveau comme une véritable inflammation qui ne se distingue pas essentiellement des autres papillo-rétinites, ni dans la forme de l'hypérémie des vaisseaux, ni dans la nature des lésions histologiques. Elle est au contraire très différente de l'hypérémie par stase veineuse et des lésions qui en dépendent.

Cette inflammation ne provient pas d'une stase dans les veines rétiniennes qu'on croit produite par une compression du sinus caverneux par suite de la capacité diminuée du crâne. Elle n'est pas non plus l'effet d'une irritation des nerfs vaso-moteurs provoquée par la maladie cérébrale. C'est le nerf optique qui est l'intermédiaire entre l'affection du cerveau et celle de l'œil. Un rôle essentiel dans cette transmission appartient à l'épanchement d'un liquide séreux dans la gaine du nerf optique, refoulé du crâne par la pression intra-crânienne exagérée. Cependant il ne suffit pas d'admettre une simple pression mécanique exercée par du liquide sur l'entrée du nerf optique, parce que sa quantité est quelquefois très peu considérable ; il paraît plutôt qu'il faut lui attribuer des qualités phlogogènes.

Les tumeurs intra-crâniennes agissent comme certains corps étrangers ; elles provoquent des congestions inflammatoires et des hypersécrétions de liquide (hydrocéphalie interne) ; les mêmes épanchements se trouvent dans la méningite quand elle est suivie d'une inflammation de la papille.

On peut donc expliquer la naissance de la papillo-rétinite dans les affections cérébrales, en admettant que l'épanchement séreux, produit par une inflammation intra-crânienne, pénétrant dans la gaine du nerf optique, exerce une action irritante sur la papille et sur les parties voisines de l'œil.

M. Bouchut (de Paris) expose l'importance qu'il faut attacher aux examens de la papille dans les maladies générales. L'auteur croit que toutes les maladies graves du cerveau ou de la moelle épinière, ainsi que les affections diathésiques sont reconnaissables par un examen ophtalmoscopique. Il donne le nom de Cérébroscopie à un tel emploi de l'ophtalmoscope. C'est ainsi qu'une congestion et le gonflement de la papille indiquent une congestion ou une compression cérébrales, une méningite, ou le commencement d'une maladie de la moelle épinière.

L'œdème de la papille et de la rétine environnante démontre l'œdème des méninges et l'obstacle à la circulation des sinus et des veines méningées dans la méningite tuberculeuse, dans l'hydrocéphalie aiguë ou chronique, l'hémorrhagie cérébrale, certaines tumeurs cérébrales accompagnées d'encéphalite, etc.

Une anémie complète indique l'arrêt de circulation cardiaque et cérébrale et par conséquent la mort. Des tubercules, des varices, des thromboses, des anévrysmes miliaires, sont des signes d'une condition semblable

Digitized by Google

intra-crânienne. Dans les cas de fièvres et de maladies nerveuses, les hémorrhagies de la rétine indiquent la compression du cerveau par une exsudation, la diathèse hémorrhagique, l'obstruction cardiaque ou des changements dans les vaisseaux à cause de l'albuminurie chronique, de la glycosurie, de la syphilis ou de la leucémie. Enfin, une atrophie de la papille ou une sclérose du nerf optique indiquent toujours une sclérose disséminée du cerveau ou des colonnes antérieures de la moelle.

Il est bon cependant d'ajouter à cet exposé général que M. Bouchut, au Congrès, n'a pas prétendu faire de la Cérébroscopie, un moyen de diagnostic suffisant à lui seul, mais seulement une preuve à ajouter aux symptômes généraux, preuve d'une valeur capitale, et qu'il n'est plus permis de négliger. Dans ce sens, la communication de M. Bouchut a reçu la sanction unanime du Congrès.

M. Galezowski a présenté un mémoire sur les *Conditions pathologiques des vaisseaux de la rétine et du nerf optique*. Ce n'est pas toujours à une affection générale qu'il faut rattacher les lésions rencontrées dans les vaisseaux de la rétine; la lésion est souvent locale. Dans 46 cas où l'ophtalmoscope a démontré l'embolie de l'artère centrale, on n'a pu reconnaître de lésion au cœur. Quatre cas ont été rencontrés de 10 à 20 ans; 11, de 20 à 30 ans; 12, de 30 à 40 ans, 19 cas ultérieurement. Les femmes paraissent plus atteintes que les hommes. L'œil gauche serait pris deux fois plus souvent que l'œil droit.

M. Samelsohn, dans le même ordre d'idée, a rencontré une observation de sclérose partielle du nerf optique, due à une artérite locale. Les préparations histologiques ont montré dans les coupes du tronc optique une sclérose partielle, qui ne dépendait en rien d'une lésion médullaire ou cérébrale.

A propos de la névrite, de son siège, de sa cause, plusieurs membres du Congrès : MM. Jackson, Mackensie, Parinaud, Panas, Poncet, Laqueur, Pagenstecher, prennent la parole. Cette discussion fait passer en revue les théories de transmission de la névrite par le liquide intra-ventriculaire, par l'inflammation propre, par la diapédèse, par influence des vaso-moteurs, en la localisant, soit dans le tissu nerveux, soit dans le tissu névroglique. Aucune théorie ne paraît réunir la majorité des suffrages.

M. Dorr (de Lyon) expose le résultat de ses recherches sur les *Causes et le siège du daltonisme*, dont il fait surtout une affection cérébrale. Suivant lui, aucune maladie de l'œil lui-même ne produit de dyschomatopsie en conservant l'intégrité de l'acuité visuelle. Le daltonisme n'accompagne pas les cas d'atrophie de la papille consécutivement à la papillite des tumeurs; mais il se rencontre toujours avec l'atrophie sclérotique et les amblyopies toxiques. Le sens de la perception des couleurs ne réside donc ni dans l'œil, ni dans la portion périphérique du nerf optique.

M Dianoux (de Nantes) présente trois nouvelles observations *de décollement rétinien*, traité avec succès par les *injections de pilocarpine*. Un travail inséré dans les *Archives d'ophtalmologie* française a fait déjà connaître les règles méthodiques de ce traitement et les résultats heureux auxquels l'auteur était arrivé.

M. Martini (de Vérone) fournit aussi une contribution au traitement du décollement rétinien par la pilocarpine. Sur 12 cas, il a obtenu 6 guérisons complètes, 2 améliorations permanentes, 2 passagères. Il a échoué 2 fois.

M. Martin (de Bordeaux), apporte à ces résultats un renseignement contradictoire; en suivant exactement la méthode de Dianoux, sur 8 cas, il n'a pu obtenir aucun succès. Il a fait Jusqu'à 20 injections sans trouver la moindre amélioration. *(Progrès médical.)*

(A suivre.) F. Poncet (de Cluny).

Digitized by Google

BIBLIOGRAPHIE

Compte-rendu du Congrès international d'ophtalmologie, de MILAN, *contenant les procès-verbaux des séances et les mémoires lus ou déposés. Rédigé, traduit et mis en ordre*, par M. le Dr PIERD'HOUY, secrétaire.

Ce compte-rendu forme un magnifique volume de 450 pages, d'une exécution typographique irréprochable, et enrichi de très belles planches publiées hors texte ou intercalées dans le corps de l'ouvrage.

On comprendra aisément qu'un tel livre ne peut être analysé à cause du nombre de mémoires et de communications qu'il contient et qui exposent, pour ainsi dire, l'état de la science ophtalmologique en 1880.

Ce Recueil de mémoires et de discussions, souvent fort intéressantes, aura sa place marquée dans la bibliothèque de tous les médecins qu'intéressent les maladies des yeux, et nous devons savoir gré au savant professeur italien de nous avoir donné, dans notre langue, un nouveau témoignage de courtoisie en même temps qu'une preuve de sa haute science.

Peptone Catillon

VIANDE rendue ASSIMILABLE par la pepsine du suc gastrique et assurant la nutrition par le rectum aussi bien que par la bouche dans tous les cas où l'alimentation normale est empêchée ou incomplète : *Maladies d'estomac et d'intestin, consomption, anémie, enfants débiles, convalescents*, etc. Solution représentant 3 FOIS SON POIDS DE VIANDE assimilable par le rectum comme par la bouche.

Lavement nutritif : 2 *cuillerées*, 125 *eau*, 3 *goul. Laudanum*, 0,30 *bi-carbon. de soude.*

POUDRE (peptone sèche), présentant l'aliment azoté dans un état de concentration extrême, à l'abri des fermentations et permettant un dosage *exact.*

1 *cuillerée à café représente* 50 *gram. de viande ; 4 à 8 par jour dans du bouillon ou de l'eau sucrée.*

SIROP de PEPTONE CATILLON préféré pour le goût par les personnes difficiles, correspond comme *richesse azotée ou valeur nutritive* à ce que d'autres appellent peptone.

1 *cuillerée représente* 30 *gr. de viande ; 4 à 8 par jour dans un peu d'eau.*

Chocolat à la PEPTONE CATILLON
avec et sans phosphate de chaux

Aliment complet sous une forme attrayante.

En CROQUETTES contenant chacune 8 gram. de viande et 0,25 de phosphate de chaux pour le goûter des enfants.

En TABLETTES contenant chacune 20 gram. de viande pour un déjeuner au lait ou à l'eau.

Paris, rue Fontaine St-Georges, 1, et toutes pharmacies.

Produits DIASTASÉS du Dr Baud

La **DIASTASE** *est ce ferment* **digestif** *si indispensable et si puissant qu'il peut dissoudre* **2,000** *fois son poids d'aliments féculents. C'est en outre le principe actif de la* **salive**, *si souvent insuffisante ou dénaturée par l'état des dents, etc.*

A la **Diastase salivaire** *ou* **animale** *on substitue la* **Diastase végétale** *qui possède les mêmes propriétés.*

Cette **Diastase** *se produisant par la* **germination de l'orge** *ou autres graines, l'étude en a conduit le* Dr BAUD *à ses*

MÉDICAMENTS DIASTASÉS

lesquels se résument à de très petites **dragées** *de graine de cresson qui ont germé en absorbant une solution* **titrée** *de* **FER** *ou d'*IODE *ou d'*ARSENIATE, *etc. Le médicament ainsi* **digéré** *par la plante, se trouve chargé de la* **Diastase** *qui le rend* **assimilable** *sans fatigue pour l'estomac ni l'intestin.*

C'est la **vie végétale** *ingénieusement substituée aux manipulations souvent* **incertaines** *des laboratoires.*

Paris, 22 et 19, rue Drouot, et les Pharmacies

VIN de PEPTONE CATILLON pr. 4 gr. utile complément de nutrition ; 1 verre à madère contient 30 gr. de viande.

Le Propriétaire-Gérant, Dr ARMAIGNAC.

Bordeaux. — Imprimerie Nouvelle A. BELLIER, 16, rue Cabirol.

Digitized by Google

REVUE CLINIQUE

D'OCULISTIQUE

DU SUD-OUEST

SOMMAIRE : **Travaux originaux.** Considérations sur l'étiologie et la thérapeutique des affections des voies lacrymales (suite). — Cécité temporaire presque complète survenue subitement chez un jeune homme à la suite d'un travail intellectuel exagéré. Guérison complète. — Kyste séreux de l'angle externe de l'œil gauche. Extirpation. Guérison, par le Dr H. Armaignac. — **Sociétés savantes** : Congrès international de Londres, août 1881, section d'Ophtalmologie (fin), par Poncet (de Cluny). — **Revue de la Presse.** Leucome annulaire de la cornée. — Sur la déviation conjuguée des yeux et la rotation de la tête dans les affections bulbo-protubérantielles, par le Dr Guise. — Symptômes oculaires dans les différentes maladies, par le Dr Gorecki. — Statistique consolante. — Le nombre des médecins.

TRAVAUX ORIGINAUX

Considérations sur l'étiologie et la thérapeutique des affections des voies lacrymales (1).

Par le Dr H. Armaignac.

2° De la tumeur lacrymale.

Le sac lacrymal, de même que beaucoup d'autres cavités du corps humain, est à l'état normal, une cavité virtuelle et ne renferme aucun liquide. Ses parois, adossées l'une à l'autre, sont simplement lubréfiées par le mucus qu'elles secrètent en petite quantité et les larmes plus ou moins abondantes qui sont déversées par les conduits lacrymaux. Toutes les fois que pour une cause ou pour une autre la muqueuse du sac lacrymal vient à s'enflammer, la sécrétion de mucus augmente ; en même temps l'orifice supérieur du canal nasal se rétrécit ou s'oblitère par suite du gonflement de cette muqueuse. Si le canal nasal reste tant soit peu perméable, les larmes, en vertu de leur fluidité plus grande, continuent de s'écouler dans le nez tandis que le mucus, qui est épais et filant, s'accumule dans la cavité du sac, écarte

(1) Voir le n° 12.

Digitized by Google

les parois et les distend même quelquefois considérablement. Si à ce moment on appuie avec la pulpe du doigt contre la paroi antérieure, au-dessous du ligament palpébral interne, on sent sous la peau une tumeur ovoïde, lisse, rénitente, légèrement dépressible, qui n'est autre chose que le sac lacrymal distendu : c'est ce qu'on appelle la tumeur lacrymale.

Si l'on exerce une certaine pression sur cette tumeur, il peut arriver deux choses : ou bien la tumeur résiste et ne disparaît pas, ou bien elle disparaît en se vidant soit dans le nez, soit dans le lac lacrymal, soit encore des deux côtés à la fois. Dans le premier cas, la tumeur est dite irréductible; dans le second elle est dite réductible. Ce fait a une importance très grande, car il indique d'une façon approximative dans quel état se trouvent les voies lacrymales. L'existence ou l'absence de larmoiement confirme encore et précise le diagnostic.

Les malades sentant qu'il se forme une grosseur dans l'angle interne de l'œil, ont souvent l'idée de la comprimer et si elle vient alors à disparaître, ils pratiquent cette petite manœuvre souvent pendant des mois et des années sans consulter de médecin, surtout s'il n'existe pas d'épiphora. Cet état, en effet, n'occasionne aucune incommodité bien sérieuse et la tumeur n'atteignant qu'un très petit volume ne nuit pas sensiblement à la régularité du visage. Il peut arriver cependant que la tumeur lacrymale après avoir été longtemps réductible, devienne tout d'un coup irréductible et acquière en quelques jours des dimensions assez notables; c'est généralement à ce moment que le malade va consulter le médecin. D'autres fois encore la tumeur s'enflamme, devient rouge, luisante et ne tarde pas à s'ouvrir au dehors donnant lieu à la fistule lacrymale ou au phlegmon du sac lacrymal, que j'étudierai dans le paragraphe suivant.

Quelle est la cause de la tumeur lacrymale ? La cause directe c'est la rétention dans le sac des produits sécrétés ou excrétés, mais la cause indirecte est bien moins évidente dans beaucoup de cas et souvent multiple. Cependant comme je l'ai fait prévoir au commencement de cet article, l'oblitération ou l'obstruction des voies lacrymales, causes de la tumeur, sont occasionnées le plus souvent par l'inflammation et le gonflement de la muqueuse du sac.

Bornée parfois à un simple *catarrhe*, cette inflammation peut

Digitized by Google

aussi revêtir un caractère beaucoup plus aigu. Dans le premier cas, en pressant de bas en haut le sac dilaté on en fait sortir un liquide clair, filant, assez épais ; dans le second cas, la sécrétion est trouble et ressemble beaucoup à du pus mal lié ; on est en présence de ce qu'on est convenu d'appeler une *dacryocystite aiguë*, ou purulente, tandis que tout à l'heure c'était une dacryocystite simple.

Si nous recherchons maintenant la cause de la dacryocystite elle-même, il faut avouer qu'elle est souvent difficile à trouver. Elle peut être idiopathique, et dans ce cas la diathèse scrofuleuse m'a toujours paru jouer le principal rôle, soit en amenant des lésions directes sur la muqueuse, soit en provoquant des désordres dans les parties sous-jacentes, c'est-à-dire dans le périoste ou même dans les os. Elle peut être provoquée par le voisinage d'une tumeur qui comprime le canal nasal, et alors l'inflammation de la muqueuse est consécutive à l'irritation que produit sur cette membrane une sécrétion altérée par un séjour trop long dans une cavité destinée a être sans cesse, pour ainsi dire, lavée par les larmes qui ne font que la traverser. Enfin elle peut être la conséquence d'une inflammation de voisinage soit dans le nez soit sur la conjonctive oculaire ou palpébrale. C'est pour cette raison qu'il existe à peu près constamment de l'épiphora dans le coryza aigu et la conjonctivite aiguë. Une autre cause que je pourrai encore signaler, c'est l'action des corps étrangers dans le sac lacrymal, des traumatismes, ou l'emploi de pommades et de collyres trop irritants ou trop longtemps continués. Enfin il me reste à parler de deux autres causes prédisposantes tenant à la disposition anatomique du canal nasal.

La plupart des auteurs ont mentionné l'étroitesse *exagérée*, mais physiologique des voies lacrymales qui coïncide habituellement avec une conformation particulière des os de la face, c'est-à-dire avec un écartement exagéré des yeux et un aplatissement prononcé des os du nez. Chez les personnes ainsi conformées les maladies du nez sont extrêmement fréquentes et doivent avoir une certaine influence sur les voies lacrymales. M. de Wecker pense également que la disposition inverse de celle dont je viens de parler c'est-à-dire la proéminence exagérée des os du nez jointe à la profondeur du creux sous-orbitaire, est aussi une cause prédisposante de la maladie qui nous occupe.

Digitized by Google

Cette disposition semble, en effet, impliquer un aplatissement latéral excessif du canal nasal et, ajoute l'auteur, « nous avons été de tout temps frappé du nombre des israélites qui sont affectés de maladies des voies lacrymales, et nous n'avons pu trouver l'interprétation de ce fâcheux privilège que dans les considérations qui précèdent. »

La seconde cause anatomique, qui n'a pas encore été signalée dans les ouvrages classiques d'ophtalmologie que j'ai consultés et qui doit avoir cependant une assez grande importance, c'est la manière dont le canal nasal vient s'ouvrir dans le méat inférieur. A ce propos, je ne saurais mieux faire que de copier textuellement l'excellente description qu'en donne M. Sappey dans son *Traité d'anatomie descriptive*, 2e édition, page 704 : « L'orifice par lequel le canal nasal s'ouvre dans le méat inférieur correspond tantôt au sommet de celui-ci, tantôt à sa paroi externe. Dans ce dernier cas, qui est le plus fréquent, on le voit descendre au-dessous du sommet de 3, 4, et même 5 millimètres pour se rapprocher de plus en plus du plancher des fosses nasales. Le diamètre et la forme de cet orifice sont subordonnés à son siège; ils présentent avec celui-ci une corrélation constante et fort remarquable qui ne paraît pas avoir fixé jusqu'ici l'attention des anatomistes.

» Lorsque cet orifice répond à la voûte du méat il est toujours très grand, arrondi et comme infundibuliforme, de sorte que les larmes tombent alors sur le plancher des fosses nasales sans difficulté aucune et par leur propre poids. Est-il situé sur la paroi externe du méat, il se montre beaucoup plus étroit et perd sa figure arrondie pour prendre celle d'un ovale à grand diamètre vertical. Plus l'orifice s'abaisse, plus ses dimensions diminuent, de telle sorte que lorsqu'il descend à 4 ou 5 millimètres au-dessous de la voûte du méat, il n'est plus représenté que par une simple fente verticale que l'œil ne peut pas toujours apercevoir et que le stylet ne découvre parfois qu'après de longs tâtonnements. » Après cette description si précise, il n'est pas besoin d'explication pour faire comprendre toute l'importance de la disposition anatomique dont je viens de parler, au point de vue du fonctionnement régulier des voies lacrymales.

Le traitement de la tumeur lacrymale, qui n'est par elle-même qu'un symptôme ou une manifestation d'un état pathologique

Digitized by Google

des voies lacrymales, se confond évidemment avec le traitement des causes qui l'ont produite, et, par cela même, varie selon les cas et les individus. Bien qu'il n'y ait pas de règle générale absolue, je dois dire cependant que la première indication consiste à rétablir le cours régulier des larmes et à empêcher la tumeur de se former ou tout au moins de devenir permanente et d'augmenter de volume. Il faut ensuite modifier et combattre la sécrétion morbide de la muqueuse en ramenant cette dernière à son état normal. Enfin, il faut autant qu'on le peut restituer aux voies lacrymales leur forme primitive et leurs fonctions physiologiques.

Pour répondre à la première indication, il n'est guère qu'un moyen réellement efficace, et employé pour ainsi dire de tout temps par les chirurgiens, c'est le cathétérisme. Mais si tout le monde est à peu près d'accord quant au principe, il n'en est pas de même de l'application, et ne voulant pas faire l'historique de la question qu'on trouvera dans tous les traités de pathologie, je me bornerai à décrire le procédé qui me paraît le plus rationnel et auquel j'ai recours, sauf quelques rares exceptions, dans la plupart des cas. Fidèle au principe physiologique de la chirurgie conservatrice, j'ai renoncé presque entièrement à l'incision du conduit lacrymal supérieur ou inférieur que pratiquent, d'après les conseils de Bowman, presque tous les chirurgiens avant de passer les sondes. Je me contente de dilater les points lacrymaux au moyen d'un stylet conique ou du dilatateur de Desmarres, et je n'éprouve presque jamais de difficultés pour introduire dans le sac lacrymal les sondes n°s 2 ou 3. Si les paupières sont très molles, je fais le cathétérisme par le conduit lacrymal inférieur, parce que ce dernier est plus facile à tendre que l'autre; dans le cas contraire, je m'adresse au conduit supérieur dont la direction est plus favorable à l'introduction de la sonde dans le canal nasal.

Les sondes dont je me sers ne sont autres que celles de la série de Bowman, avec des numéros intermédiaires. J'ai reconnu, en effet, qu'il y a trop de différence d'un numéro à l'autre, et que l'emploi des sondes intermédiaires rend bien plus facile et moins douloureux le cathétérisme. Toutes mes sondes sont fabriquées en argent pur, très flexible, et portent à leur extrémité une petite olive à peu près de même diamètre que le fil d'argent. Cette

Digitized by Google

forme particulière leur donne plus de souplesse et expose moins à faire fausse route. Avant d'introduire les sondes, j'ai soin de les recourber légèrement et de les tremper dans l'huile pour que le glissement se fasse mieux.

La pratique du cathétérisme exige une grande habitude et présente parfois de sérieuses difficultés, surtout si on est mal outillé et qu'on ait affaire à un sujet pusillanime ou indocile. En dehors même de ces conditions, il est des cas où on ne réussit à passer la sonde qu'après plusieurs tentatives, et d'autres même où le cathétérisme est impossible. Il m'est arrivé quelquefois chez des sujets scrofuleux dont le canal nasal était étroit et tortueux, par suite de périostite ou d'ostéite du conduit, de faire passer parfaitement une injection d'eau avec la seringue d'Anel alors que la plus petite sonde ne parvenait jamais à traverser le canal nasal, même après l'incision des conduits lacrymaux. Dans ces cas comme dans toute autre circonstance il ne faut jamais agir avec brusquerie ni s'obstiner à vouloir passer quand même, car le plus souvent, on ferait fausse route, surtout en se servant de petites sondes, et on s'exposerait à amener des complications inflammatoires dans le sac lacrymal ou les parties environnantes.

Il y a dans la manœuvre de la sonde une foule de considérations pratiques que l'usage seul peut apprendre, néanmoins cette opération peut être parfaitement exécutée dans les cas ordinaires en suivant les prescriptions suivantes : après avoir tendu le bord de la paupière on commence par dilater le point lacrymal avec le stylet conique ou le dilatateur de Desmarres, et aussitôt après on introduit la sonde n° 1 ou 2 suivant que l'orifice est plus ou moins large. Que l'introduction se fasse par le conduit inférieur ou le conduit supérieur, la sonde doit suivre la direction du conduit et arriver directement contre la paroi postérieure du sac lacrymal. Avec un peu d'habitude on reconnaît qu'on est dans le sac à la sensation particulière que fait éprouver le contact de la paroi osseuse, sensation bien différente de celle qu'on éprouve lorsque l'extrémité de la sonde refoule l'orifice interne du conduit ou la paroi antérieure. La longueur de sonde engagée dans le canal sert aussi de guide et lorsque cette longueur n'atteint pas un centimètre au moins il est bien rare qu'on soit dans le sac. Un autre signe qui indique que le bout de la sonde n'est pas dans le sac, c'est lorsque le voisinage du ligament pal-

Digitized by Google

pébral se plisse et s'enfonce au moment où on relève la sonde pour l'introduire dans le canal nasal. Lorsqu'on est bien sûr d'avoir franchi l'orifice interne du conduit lacrymal et que la sonde appuie contre la paroi postérieure du sac, il faut la maintenir en contact et la faire glisser le long de cette paroi après l'avoir relevée et lui avoir donné la direction d'une ligne qui, passant par le milieu du ligament palpébral interne et par l'intervalle compris entre la deuxième incisive supérieure et la canine correspondante, irait rejoindre l'arcade sourcilière vers la tête du sourcil. Cette ligne se confond avec le sillon nasolabial sur lequel Arlt veut qu'on se guide. La sonde, tenue très légèrement entre le pouce et l'index, doit être poussée doucement de haut en bas et animée de quelques petits mouvements de rotation. Si l'on craint de s'être engagé dans une fausse voie, dans un pli de muqueuse par exemple, il faut retirer légèrement la sonde et tâcher d'éviter l'obstacle lorsqu'on l'enfonce de nouveau. Il arrive parfois, lorsque la muqueuse est friable et peu adhérente à l'os, que le bout de la sonde traverse cette membrane et la décolle sur une certaine étendue. Si l'on n'y prend pas garde, à chaque introduction l'instrument viendra s'engager dans cette fausse route, et il deviendra dans la suite assez difcile de l'éviter. Lorsqu'on a des raisons pour supposer qu'il en est ainsi, il vaut mieux laisser reposer le malade et s'abstenir de pratiquer le cathétérisme pendant quelques jours. En attendant on peut faire avec avantage des injections dans le sac lacrymal avec la solution suivante :

Acide borique pur.....	4 gram.
Eau dist. laurier cerise.....	30 »
Eau distillée.....	100 »

à laquelle on pourra ajouter 0 gr 50 ou 1 gramme de sulfate de zinc si on veut la rendre astringente. Cette solution n'est nullement irritante et les malades la supportent aussi facilement que l'eau simple. J'aurai à revenir dans un instant sur le traitement de la dacryocystite et de la dilatation du sac ; aussi je n'insiste pas davantage pour le moment sur ce sujet.

Lorsqu'on aura pratiqué le cathétérisme et reconnu la perméabilité du canal nasal, il sera également très utile de faire quelques injections avec la solution précédente, dans le but de nettoyer le sac lacrymal, et d'agir sur la muqueuse en modifiant sa sécrétion et en diminuant son gonflement. Ce lavage aura encore l'avantage de procurer au malade une sensation agréable,

Digitized by Google

en atténuant ou en faisant disparaître complètement la douleur causée par le passage de la sonde.

Il est prudent de passer la même sonde pendant deux ou trois jours, et de la laisser en place chaque fois, pendant un temps plus ou moins long, suivant que le canal nasal est plus ou moins malade. S'il n'y a qu'un simple catarrhe, la sonde peut être parfaitement tolérée pendant plusieurs heures, tandis que l'ostéite ou la périostite s'accommodent difficilement d'un séjour qui dépasse un quart d'heure ou une demi-heure.

Les voies lacrymales ne devant pas subir de dilatations brusques ou forcées, on ne devra passer à une sonde plus grosse que lorsque la précédente sera introduite sans difficulté. Dans tous les cas, je ne pense pas qu'on doive jamais dépasser le n° 4 ou 5 de Bowmann, et même chez beaucoup de sujets qui ont les voies lacrymales étroites, on peut s'arrêter au n° 3 ou 4.

Quelques auteurs ont conseillé de faire la dilatation du canal nasal avec des sondes facilement dilatables par l'humidité, telles que celles qu'on obtient avec les tiges désséchées d'une plante marine, la *liminaria digitata*. Ces sondes, de même grosseur que les sondes ordinaires et parfaitement polies, sont très résistantes et s'introduisent comme les sondes d'argent. Au bout de quelques minutes elles se ramollissent un peu et commencent à augmenter de volume, principalement dans les parties qui ne sont pas serrées par le rétrécissement. Il résulte de cela qu'on ne peut bientôt les retirer sans déployer une grande force et sans déchirer ou meurtrir plus ou moins la muqueuse; encore heureux si la sonde ne se brise pas dans le canal nasal, exposant ainsi le malade aux plus graves dangers. Ces quelques considérations suffiront je l'espère, pour faire bannir de la pratique ophtalmologique ces sondes dangereuses.

Je n'insisterai pas davantage sur le cathétérisme, si ce n'est pour dire qu'il faut en user avec modération, le suspendre de temps en temps pour y revenir ensuite, de crainte d'irriter les voies lacrymales, et n'employer jamais, pour la pratiquer, que des instruments excessivement propres. On sait avec quelle facilité on peut inoculer une conjonctivite catarrhale ou purulente avec la sécrétion morbide du sac lacrymal. L'opérateur lui-même devra prendre certaines précautions pour ne pas s'exposer au même danger, lorsqu'il fait les injections, en recevant sur ses yeux le liquide provenant de l'œil de son malade. *A suivre.*

Digitized by Google

Cécité temporaire presque complète survenue subitement chez un jeune homme à la suite d'un travail intellectuel exagéré. Guérison complète.

Les exemples de cécité survenue chez des jeunes gens à la suite de travaux intellectuels exagérés sont très rares. Aussi je crois qu'on lira avec intérêt l'observation suivante.

Le 21 juillet dernier on m'amena dans mon cabinet, sur la recommandation de mon excellent confrère et ami, M. le professeur Vergely, un jeune homme de dix-sept ans, M. R... qui trois jours auparavant et dans l'espace de quelques heures, était devenu presque aveugle, surtout du côté droit, et cela sans cause connue évidente. Ce jeune homme était à la veille de passer ses examens du baccalauréat et s'était livré à un travail assidu depuis quelques semaines pendant lesquelles la température était singulièrement élevée. A peu près en même temps que la vue diminuait se déclarait une violente céphalalgie, de l'inappétence de l'insomnie et une grande prostration des forces. Le malade portait du reste tous les signes d'une profonde anémie ; sa croissance avait été rapide et il faisait habituellement très peu d'exercice.

Au moment où je l'examinai pour la première fois, M. R... souffrait un peu moins de la tête et ne présentait aucun autre symptôme que ceux que j'ai mentionnés tout à l'heure. Il n'avait pas eu de dérangement intestinal, ni de nausées, ni de vomissements. Son esprit avait toute sa lucidité, et toutes les grandes fonctions s'exerçaient d'une façon normale. Il n'y avait pas de fièvre.

Extérieurement les yeux ne présentaient rien de particulier. La tension oculaire était normale, le champ visuel rétréci concentriquement et la chromatopsie très défectueuse. Le malade ne voyait que le rouge et le jaune et encore d'une façon très imparfaite. Il avait un scotome central. L'acuité visuelle était réduite à 1/24 à droite et à 1/36 à gauche. Les pupilles étaient largement dilatées et immobiles. A l'ophtalmoscope on constatait une turgescence considérable de tous les vaisseaux rétiniens : veines et artères avaient le double ou le triple de leur grosseur normale ; une foule de petites artérioles, habituellement invisibles, couvraient le disque du nerf optique et la région avoisinante de la rétine Cette membrane ne présentait rien de particulier en dehors de sa vascularisation excessive, mais la papille était saillante ;

Digitized by Google

ses contours étaient réguliers et parfaitement nets. Je prescrivis une application de ventouse de Heurteloup sèche à chaque tempe, du calomel à dose fractionnée, le repos au lit et dans l'obscurité.

Le 24. — Je trouvai que la maladie s'était encore aggravée. La céphalalgie était devenue très intense, et la vision avait encore diminué du côté gauche à tel point que M. R... pouvait à peine compter les doigts à 0^m 20. Le fond de l'œil était encore plus congestionné, et la papille commençait à devenir légèrement diffuse sur ses bords, surtout à gauche. Prescription : compresses froides sur le front, sinapismes aux jambes, potion avec teinture de noix vomique et alcoolature d'aconit.

25. — Les symptômes généraux s'étaient un peu amendés, mais la vision était restée dans le même état. La papille gauche était plus diffuse que la veille. Prescription : calomel à dose fractionnée.

26. — La céphalalgie avait disparu à peu près complètement ; il ne restait plus qu'un peu de douleur dans l'œil droit dont l'acuité visuelle avait considérablement diminué : le malade comptait à peine ses doigts à 0^m50 avec cet œil. La papille était infiltrée, toutefois les vaisseaux paraissaient avoir diminué de volume. Du côté gauche, la vision s'était améliorée d'une façon notable, les doigts pouvaient être comptés à 1 mètre de distance. Prescription : potion tonique à l'extrait de quinquina, ablutions froides sur tout le corps.

27. — Même état du côté gauche; aggravation à droite, où la papille est très saillante et infiltrée. Compte les doigts à 0^m20 seulement. Prescription : calomel à dose fractionnée ; continuer la potion au quinquina et les ablutions froides.

28 et 29. — Même état ; même traitement, excepté l'emploi du calomel. Je pratique une injection de nitrate de pilocarpine, à la dose de 2 centigrammes.

30. — La vision paraît s'être améliorée un peu à droite. L'aspect ophtalmoscopique est le même que les jours précédents, de plus, au centre de chaque macula, on aperçoit une petite tache d'un rouge très vif paraissant à l'image renversée de la grosseur d'une petite tête d'épingle. M. le Dr Kloz, qui s'était joint à nous en consultation, a parfaitement constaté ce fait, qui explique la

Digitized by Google

présence du scotome central dont le malade était encore affecté. Même traitement. Injection de pilocarpine.

1er Août. — Le fond de l'œil est moins congestionné ; la vision s'est améliorée notablement ; en effet le malade peut compter les doigts à 1 mètre avec son œil gauche et à 0^m 75 avec son œil droit. La pupille est toujours immobile. Injection de pilocarpine.

2. — L'amélioration continue. La papille droite redevient nette et les vaisseaux rétiniens ont presque leur volume normal. La tache rouge de la macula n'est plus visible et le scotome central n'existe plus que sous la forme d'une plaque ombrée demi transparente. Les deux pupilles commencent à se contracter sous l'influence de la lumière. Le malade peut compter les doigts à 1^m30 avec chacun des yeux.

3. — Peut compter les doigts à 1^m50. Injection de pilocarpine.

4 — A droite, la pupille a son aspect normal et ne présente plus de différence de niveau avec les parties voisines. A gauche, le nerf optique est toujours assez proéminent ; cependant les vaisseaux rétiniens ont beaucoup diminué de volume. La tache de la macula ne paraît plus. Compte les doigts à 2 mètres avec l'un ou l'autre de ses yeux.

6. — L'amélioration se fait rapidement. M. R : peut lire le n°4 des échelles de Snellen à 0^m15. (V = 1/24).

9. — Le fond de l'œil paraît presque normal des deux côtés. Il existe encore un scotome central et la chromatopsie laisse passablement à désirer, car le malade ne distingue que le bleu et le violet, toutes les autres couleurs paraissent grises plus ou moins foncées suivant leur saturation. A gauche V = 1/5 ; à droite V = 1/15. Les pupilles sont très mobiles. Pendant les jours suivants l'amélioration a suivi un cours régulier et quinze jours après, le 24 août, le malade avait une acuité visuelle presque normale, surtout à gauche. Le scotome central n'existait plus, toutes les couleurs étaient perçues, et le fond de l'œil avait repris son aspect naturel. Le traitement tonique a été continué pendant plusieurs semaines et la santé n'a pas tardé à revenir aussi bonne qu'avant la maladie.

J'ai pris cette observation jour par jour en notant chaque fois avec le plus de soin possible tous les symptômes objectifs et sub-

Digitized by Google

jectifs et cependant j'ignore encore quelle a été la cause de la maladie. La névro-rétinite à laquelle j'ai eu affaire était manifestement d'origine centrale, ou tout au moins rétro-bulbaire, et a suivi une marche descendante. Dans les premiers jours, on remarquait seulement une hypérémie considérable du fond de l'œil ; tous les vaisseaux, artères et veines, avaient subi une dilatation énorme attestant un surcroît d'activité dans la circulation des méninges probablement. L'idée d'une méningite localisée, admise par exclusion de toute autre cause plus probable, concorde bien avec la céphalalgie et l'absence de trouble bien accusé dans les facultés intellectuelles ou sensorielles. En un point qu'il est difficile de déterminer les deux nerfs optiques ont dût subir une compression entraînant avec elle un défaut de conductibilité nerveuse, seule explication plausible d'une si grande diminution de l'acuité visuelle et du sens des couleurs dès le début de la maladie, alors que la rétine et le nerf optique ne présentaient pas d'altérations notables. S'il y avait eu hydropisie de la gaine du nerf optique par suite du refoulement du liquide céphalo-rachidien nous aurions observé une *diminution* dans le calibre de l'artère centrale et une infiltration rapide de la papille et de la rétine avoisinante, tandis que c'est le contraire qui a eu lieu.

Les travaux intellectuels, en amenant un surcroît d'activité célébrale amènent aussi un surcroît d'activité circulatoire dans le cerveau ainsi que l'ont démontré les mensurations de température. Il n'est donc pas étonnant que chez notre malade les choses se soient passées de la sorte, et ce qui vient encore à l'appui de cette hypothèse, c'est que la vision s'est améliorée à mesure que le fond de l'œil a présenté une congestion moins intense.

Kyste séreux de l'angle externe de l'œil gauche. Extirpation. Guérison.

Mlle E..., âgée de dix-sept ans, portait, depuis sept ou huit ans, au-dessous de la commissure externe de l'œil gauche, une petite tumeur indolore, ayant à peu près la grosseur d'une aveline, paraissant libre sous la peau, sans adhérences profondes et d'une consistance semblable à celle d'un lipome. La malade ra-

Digitized by Google

contait que, deux ans auparavant, la tumeur avait été ouverte par un médecin, et qu'il s'en était écoulé un liquide jaunâtre. La grosseur semblait d'abord avoir disparu ; mais, quelques semaines après, elle ne tardait pas à se montrer de nouveau et à acquérir bientôt son volume primitif.

Sur les conseils d'une amie, Mlle E... acheta un crayon de nitrate d'argent, et, à force de cautériser la peau au niveau de la tumeur, elle parvint à produire une eschare. Arrachant alors la croûte, elle vit avec satisfaction qu'il s'écoulait du liquide et que la grosseur disparaissait complètement. A plusieurs reprises, elle employa le même moyen ; mais, voyant que la guérison n'était jamais définitive, elle se décida, sur l'avis de son médecin, à venir me consulter.

La tumeur occupait, comme je l'ai dit, la région inférieure de l'angle externe de l'œil gauche, et était logée en grande partie dans l'orbite. Elle était adhérente à la peau, au niveau du point qui avait été cautérisé, mais était libre dans ses parties profondes et pouvait facilement être soulevée hors de l'orbite et prise entre les doigts ou les mors d'une pince courbe. On pouvait aussi former un pli de peau au-dessus d'elle, ce qui faisait croire qu'elle était contenue dans l'épaisseur du tissu cellulaire sous-cutané. La malade s'était aperçue de la présence de cette grosseur vers l'âge de neuf ans, et sa mère ne pouvait affirmer qu'elle eût existé auparavant, bien que la chose fût probable.

Je crus avoir affaire à un de ces kystes à contenu huileux, dont on a publié, dans ces derniers temps, un certain nombre d'observations ; et, bien que j'eusse rapporté dans mon journal, quelques jours auparavant, un cas de kyste séreux observé et opéré par M. Gosselin, l'idée de cette maladie ne me vint pas à l'esprit. Aussi, je ne cherchai pas même à faire le diagnostic différentiel, et je me décidai à énucléer la tumeur sans la vider. Son volume assez restreint ne m'obligeait pas à faire une grande incision, et il m'était facile de cacher la cicatrice linéaire qui en résulterait dans un pli de la peau. Toutefois, j'avais préparé une seringue de Pravaz, munie de son aiguille, et m'étais proposé de faire une ponction aspiratrice dans la poche même de la tumeur, une fois celle-ci mise à nu, si son volume devenait gênant pour l'extirper.

Ayant saisi un pli de peau avec la pince, au-dessus de la tu-

Digitized by Google

meur, je fis une incision avec le bistouri ; mais, aussitôt, je vis s'écouler un flot de liquide séreux, citrin, clair et transparent, et la tumeur disparut immédiatement. Ce contretemps inattendu me fit changer un peu mon manuel opératoire, et je dus procéder avec soin à la dissection de la poche kystique qui, contrairement à mes prévisions, était fortement adhérente non seulement à la peau, mais encore aux parties profondes, au périoste de la cavité orbitaire probablement.

L'écoulement sanguin était considérable et me gênait beaucoup; aussi, malgré l'assistance intelligente et éclairée de mon savant confrère, l'opération fut assez longue et passablement douloureuse. Je parvins néanmoins à disséquer tout le kyste et à l'extraire d'une seule pièce.

Après avoir nettoyé soigneusement la plaie, je fis un peu de compression pendant quelques instants pour arrêter l'écoulement sanguin, puis je réunis les bords de la plaie dans toute leur étendue, au moyen de quatre points de suture, faits avec du fil d'argent extrêmement fin. Je recouvris la plaie avec un morceau de baudruche gommée, destinée non seulement à protéger contre l'air extérieur la solution de continuité, mais encore à en maintenir les bords en contact, de façon à ce qu'aucun tiraillement ne se fît sur les anses métalliques. J'appliquai par dessus quelques rondelles d'amadou, pour exercer une compression assez énergique sur la cavité virtuelle que j'avais produite par l'extirpation du kyste, et je maintins le tout au moyen d'une bande de flanelle suffisamment serrée.

Le lendemain, j'enlevai le bandeau. La malade ne souffrait plus ; il n'était survenu aucune tuméfaction, et la plaie paraissait parfaitement réunie. On voyait seulement une ecchymose sous-conjonctivale, à la partie externe du globe de l'œil et à la paupière inférieure. Je remis en place le bandeau compressif, sans enlever la baudruche.

Le jour suivant, j'enlevai les points de suture. La plaie était réunie par première intention sur toute son étendue, cependant je remis encore un morceau de baudruche, et je maintins une légère compression pendant vingt-quatre heures.

Le quatrième jour, la guérison était complète. Il ne restait qu'une petite cicatrice linéaire presque invisible. Huit jours après, la cicatrice ne se voyait plus du tout.

Digitized by Google

Les kystes séreux, situés dans la région où se trouvait celui-ci ne sont pas très fréquents et tous les chirurgiens ne les traitent pas de la même façon. Nous avons vu que M. Gosselin avait employé la ponction suivie d'une injection iodée, mais l'observation, publiée le jour de l'opération, ne nous dit rien du résultat. Sachant avec quelle facilité guérissent les plaies de la face, et combien il est facile d'obtenir l'adhérence des parties profondes en exerçant sur elles une certaine compression, je crois que l'extirpation est le meilleur moyen à employer contre les kystes. C'est un moyen radical, qui met à l'abri de la récidive, qui n'expose pas plus que l'injection iodée aux accidents consécutifs, l'érysipèle par exemple, qui est facile à employer par tout le monde, et qui est suivi d'une guérison rapide.

Il convient dans tous les cas de pratiquer une ponction exploratrice avec une aiguille bien propre afin de savoir quelle est la nature du contenu, mais il est bon de ne recourir à ce moyen que lorsqu'on est décidé à opérer, la simple ponction pouvant être une cause d'érysipèle. D'un autre côté il faut avoir soin de se servir d'une aiguille très fine,(l'aiguille ordinaire de la seringue de Pravaz, convient très bien pour cela), afin que le kyste ne se vide pas pendant l'opération par l'ouverture de la ponction, ce qui en rendrait la dissection très difficile, surtout si la poche était adhérente, comme cela s'est présenté dans le cas que je viens de rapporter. Pour remédier à cet inconvénient, M. Pozzi, a eu l'idée d'injecter dans la cavité kystique, une fois celle-ci vidée, un mélange solidifiable de blanc de baleine et de stéarine ou de parafine, et j'ai vu employer ce procédé avec un plein succès, par mon ami, M. le Dr Demons, chirurgien à l'hôpital Saint-André, de Bordeaux. De cette façon, la dissection ou l'énucléation du kyste devient très facile, et le procédé peut être très utile dans tous les cas où l'on n'a pas à craindre de faire une grande incision, ni de laisser une cicatrice apparente.

Dans beaucoup d'autres circonstances, au contraire, où les considérations d'esthétique ont une réelle valeur, il convient de faire l'incision aussi courte que possible. Pour cela, il suffit de disséquer une petite étendue du kyste, et de pratiquer sur sa paroi une ponction, avec la seringue de Pravaz, qui sert d'aspirateur. Après avoir retiré la quantité de liquide que l'on aura jugée nécessaire, on pourra utilement saisir entre les mors d'une

Digitized by Google

pince à pression continue, la paroi du sac au point qui a été piqué et, tout en empêchant l'évacuation du contenu, on aura ainsi un mode de préhension fort commode et fort utile, pendant la dissection de la tumeur.

Je recommande les sutures avec le fil d'argent très fin, qui se noue comme le fil de soie et ne laisse aucune trace. La baudruche gommée est aussi très utile pour protéger la plaie et en maintenir les bords en contact. Quant à la compression, elle se fait très bien avec des rondelles d'amadou et une bande de flanelle.

SOCIÉTES SAVANTES

Congrès international de Londres.

SECTION IX. OPHTALMOLOGIE.

Séance du 4 août 1881. — PRÉSIDENCE DU PROF. BOWMANN.

(Fin.)

Le Congrès avait mis à l'ordre du jour de ses travaux et en tête des sujets proposés : l'*étiologie*, l'*anatomie pathologique* et le *traitement du glaucome*. Les deux dernières séances ont été presque exclusivement consacrées à cette discussion.

M. LAQUEUR (Strasbourg) a lu un travail sur les changements de réfraction qui se produisent dans le cours du glaucome. Ses conclusions sont les suivantes :

L'hypermétropie, qu'on rencontre si souvent dans le glaucome, est généralement considérée comme produite par une diminution de la courbe de la cornée, due à la tension exagérée.

Cependant, l'auteur prétend : 1° Que dans cette maladie la réfraction n'est pas diminuée. 2° Que l'hypermétropie existe avant et prédispose au glaucome. 3° Il a démontré que, dans le glaucome, l'iridectomie est invariablement suivie d'une augmentation permanente de réfraction dans tous les méridiens, due apparemment à un changement de courbe cornéenne.

Comme on n'aperçoit pas un pareil changement après une iridectomie pour autres causes, cette modification après l'iridectomie dans le glaucome, est probablement causée par la diminution de tension qui suit l'opération. Dans douze cas, cette augmentation de réfraction se chiffre de 0,75 D., jusqu'à 4 D., la plus grande se trouvant dans le glaucome inflammatoire des vieillards. Le changement a duré, dans plusieurs cas, au moins six ans, et doit être admis comme permanent.

M. PRIESTLEY SMITH a confirmé par des mensurations et des pesées nou-

Digitized by Google

velles, sa théorie du glaucome, dans laquelle il fait jouer au développement exagéré du cristallin un rôle prépondérant pour l'étiologie de cette affection.

L'instrument dont il se sert est un tube en U, où le liquide s'élève plus d'un côté que de l'autre, grâce à une différence de pression calculée. En plongeant la lentille à mesurer dans un réservoir, le changement de hauteur du liquide donne exactement son volume, toutes corrections faites. M. Priestley a montré de nombreuses séries de mensurations, inscrites sur des tableaux, suivant le poids, le volume de la lentille et l'âge du sujet : le rapport direct progressif entre ces deux facteurs est évident.

Dans le glaucome aigu, le contour de la lentille se trouve en contact avec les procès ciliaires qui sont gonflés, et l'angle iridien est oblitéré par suite de cette impression.

M. Angelucci (de Rome) se basant sur le développement des parties mêmes qui constituent l'angle périphérique de la chambre antérieure ne pense pas qu'il faille rechercher dans la lésion de ce sinus la cause primitive du glaucome.

La manière dont la membrane de Descemet se comporte dans le développement embryologique du canal de Fontana, et sa régénération chez les adultes, sont une preuve qu'elle est manifestement un produit de l'endothélium de la cornée.

Le canal de Fontana naît, dans la vie embryologique, à la suite de la pénétration de l'humeur aqueuse à travers les éléments composant l'iris, la choroïde et les tendons du muscle ciliaire. La membrane de Descemet ne prend aucune part à la formation du canal de Fontana. Le canal de Schlemm étant composé de vaisseaux veineux qui ont les parois non interrompues, et le canal de Fontana ne méritant pas le nom de chemin de filtration lymphatique, la supposition d'une communication ouverte entre la chambre antérieure et les veines ciliaires antérieures, n'est pas acceptable.

Aussi ne doit-on pas chercher la cause du glaucome dans la clôture du canal de Fontana (cela est un fait secondaire) ; mais au contraire dans la sclérose de toutes les membranes de l'œil et principalement des parois des vaisseaux sanguins.

Après deux notes de MM. Leber et Wecker sur l'étiologie de la tension oculaire, la discussion s'est portée principalement sur les avantages de la sclérotomie.

M. Wecker pose les indications de cette opération comparée à l'iridectomie.

Les plus enthousiastes admirateurs de la guérison du glaucome par l'iridectomie sont forcés d'avouer que cette opération reste inefficace dans une série de cas, et qu'elle est même très dangereuse chez certains malades. Cet aveu, fait du reste déjà par de Graefe lui-même, justifie l'empressement que l'on devait mettre dans la recherche de moyens propres à compléter la thérapeutique chirurgicale, par l'emploi d'une nouvelle méthode opératoire, ainsi que par le concours des myotiques. La sclérotomie, qui a définitivement pris place dans la chirurgie oculaire, est venue combler en majeure partie la lacune laissée par l'iridectomie.

Digitized by Google

La détermination exacte du rôle qui revient à l'iridectomie et à la sclérotomie, dans la guérison du glaucome, doit tout particulièrement intéresser le clinicien qui désire donner à ses malades toutes les garanties possibles pour la guérison durable du glaucome.

La discussion ne saurait porter sur la substitution de la sclérotomie à l'iridectomie, dans les cas où cette dernière opération est *dangereuse* et même *désastreuse*. C'est avec le plus vif empressement que chacun acceptera l'application de la nouvelle opération dans les formes de glaucome hémorrhagique, de glaucome congénital et infantile, autrement dit dans l'hydrophtalmie buphtalmique, où l'expérience a prouvé que la sclérotomie se trouve exempte des dangers sérieux que présente l'iridectomie.

Dans les cas de glaucome où les effets de l'iridectomie sont *incertains*, c'est-à-dire, suivant de Graefe, même dans le glaucome chronique simple, dépourvu de tout symptôme irritatif, là où l'opération devient d'autant plus aléatoire et même périlleuse que la maladie a fait plus de progrès et que le rétrécissement du champ visuel se rapproche davantage, par sa limite interne, du point de fixation, un opérateur expérimenté abandonnera également l'excision de l'iris pour lui substituer la sclérotomie, et à mesure que son expérience grandira, il se convaincra que tout le groupe des glaucomes chroniques simples trouvera une guérison plus facile, plus complète et plus sûre par l'emploi de la simple incision scléroticale.

Peut-on affirmer que tous les cas de glaucome chronique simple, non-justiciables de l'iridectomie, seront guéris par la sclérotomie ? Il n'en est malheureusement pas ainsi, et il se présente encore de rares cas de glaucome chronique simple dans lesquels les sclérotomies répétées, ainsi que l'iridectomie faite ultérieurement, restent inefficace. Ce que l'expérience clinique a démontré, c'est que dans le glaucome chronique simple, si la sclérotomie manque le but, ce n'est pas davantage l'iridectomie qui l'atteindra.

Les plus brillants résultats thérapeutiques de l'iridectomie se rencontrent dans la forme aiguë, et l'on peut établir que le succès de cette opération est en raison directe de l'acuité du glaucome. La sclérotomie, il est vrai, donne aussi la guérison ; mais la difficulté de l'exécution, l'absence de supériorité dans les effets, font que l'on préfère s'en tenir à une opération qui, même défectueusement exécutée, fournit encore d'excellents résultats. Une opération réclamant une exécution fort délicate et très précise arrivera difficilement à l'emporter sur un procédé plus facile et comportant une exécution moins rigoureusement exacte, si tout le bénéfice de la première se borne à quelques avantages optiques et physiques. Un fait qui, ici, rend la sclérotomie encore moins applicable, c'est que l'on n'arrive pas, au moyen des myotiques, à un resserrement complet de la pupille, permettant une garantie suffisante contre tout enclavement iridien ce qui doit être regardé comme indispensable pour la réussite de l'opération.

Cette sécurité nous est donnée dans tous les cas aigus que les myotiques ont transformés en glaucome chronique simple, et dans tous ceux qui, de

Digitized by Google

prime abord, ont présenté ce caractère. La sclérotomie offre alors tous les avantages de l'iridectomie dans la forme aiguë et irritative. Un réactif excellent pour l'opportunité des deux opérations consiste donc dans l'activité plus ou moins complète des myotiques. Ainsi la sclérotomie paraît indiquée :

1° Dans toutes les formes de glaucome hémorrhagique ou que l'on soupçonne appartenir à cette catégorie. — 2° Dans tous les cas de glaucome congénital (buphtalmie). — 3° Dans tous les cas de glaucome chronique simple. — 4° Chaque fois qu'après une iridectomie la vision a décliné ou que le résultat acquis par cette opération vient, après un certain temps, à péricliter. — 5° Lorsqu'il s'agit de combattre les prodromes du glaucome. — 6° Dans tous les cas de glaucome absolu avec atrophie iridienne complète et accès douloureux.

M. Bader (de Londres), est absolument partisan de la sclérotomie dont il reporte la section en arrière. Les variétés de glaucome autrefois justiciables de l'iridectomie, sont traitées avec plus de succès aujourd'hui par l'incision de la sclérotique. Pour lui, une des bonnes conditions du succès est dans la formation d'un petit staphylome conjonctival, avec ou sans prolapsus de l'iris.

M. Abadie pense qu'il existe pour l'iridectomie et la sclérotomie, des indication spéciales. Cette dernière opération lui paraît surtout applicable quand il y a augmentation de sécrétion, conservation de la chambre antérieure. Si, au contraire, le cristallin est porté en avant, l'iridectomie lui paraît préférable. L'incision sclérotícale paraît surtout donner d'excellents résultats quand elle est pratiquée de bonne heure sur des gens dont l'organisation n'est pas trop profondément altérée. Il adopte ainsi la théorie de la filtration, car il s'est bien trouvé surtout d'une cicatrisation lente de l'incision. L'ergotine doit être associée au traitement chirurgical.

M. Scheler s'élève contre la théorie des cicatrices à filtration qui, suivant lui, n'est qu'une hypothèse. Des recherches manométriques pratiquées avec le plus grand soin, ne lui ont pas permis de constater la plus petite diminution de tension par la cicatrice de l'iridectomie. Cette opinion ne paraît pas acceptée par la majorité du Congrès.

Divers orateurs : MM. Power, Panas, Robertson, Samelsohn, Knapp, Galezowski, Wecker, communiquent le résultat de leur pratique pour la sclérotomie. Si quelques restrictions sont maintenues quant aux résultats définitifs, il est permis de dire que la sclérotomie est définitivement acceptée dans la thérapeutique du glaucome.

Un dernier sujet nous reste à signaler, c'est le Daltonisme. Dès le début des séances, le président, M. Bowmann, avait nommé une sous-commission présidée par le professeur Donders pour étudier les *règlements du chemin de fer et de la marine*. Cette Commission a tenu plusieurs séances, et, le lundi 8 août, M. le secrétaire Brailey a lu à la IXe section, les conclusions de ce travail. Pour les chemins de fer, la Commission demande :

1° Que tout candidat aux emplois de chemin de fer : chef, garde, machiniste et chauffeur, présente un certificat de visite constatant :

1° Des paupières et des yeux sains, sans conjonctivite ni irritation habituelles. — 2° Un champ visuel non rétréci. — 3° Une acuité et une réfraction normales. — 4° Un sens chromatique de 4/5. — 5° Absence de cataracte et d'autres maladies progressives des yeux.

Digitized by Google

Pour les employés de la seconde catégorie dits du terrain : gardes, freineurs, chefs de station, surveillants de gare, garde-tunnel, piqueurs, poseurs et chefs de section, un certificat constatant : 1° Des paupières et des yeux sains, sans congestion ni irritation habituelles. — 2° Un champ visuel non rétréci. — 3° Pour un œil ; acuité et réfractions normales et le sens des couleurs = 3/2. Pour l'autre œil acuité = 1/2 et sens de couleurs 1/2. — 4° Absence de cataracte et d'autres maladies progressives des yeux.

Ces conclusions, basées en partie sur les anciennes décisions d'Amsterdam, ont été adoptées à l'unanimité par la Commission.

Pour la *marine*, les recommandations suivantes ont été formulées :

1° Tous les vaisseaux de l'Océan, tous les bâtiments à vapeur portant des passagers doivent avoir au gouvernail une personne dont la vision est normale sous tous les rapports. Parmi les hommes attachés au service de la barre, il devra toujours en être placé un dont la vision sera, aussi, absolument normale, ce dernier devant être toujours à proximité du premier.

2° Pour le grand et le petit cabotage, il ne faut accepter que des hommes dont l'acuité visuelle soit au moins égale à 2/3. (L'amétropie ne devant être considérée que sous le rapport de l'acuité visuelle définitive, et le port des lunettes n'étant pas admis).

3° Les officiers et pilotes, et tous les hommes chargés des signaux doivent posséder une vue absolument normale. La correction de l'amétropie par les verres n'étant pas admise.

4° L'hypermétropie ne doit pas excéder 1 D, avant 18 ans ; ni 1 D, 50 après 18 ans.

5° Des examens de la vision doivent être pratiqués après 45 ans.

6° Ces examens doivent être faits par des personnes compétentes, désignées par l'autorité centrale.

Les conclusions de la Commission ont été votées d'abord dans la IXe section, puis dans le meeting général de clôture, en assemblée plénière. Malgré tout, nous ne pensons pas que toute discussion soit close à ce sujet : L'article 4 surtout qui rejette de la marine les jeunes gens atteints d'une H manifeste = 1 D à 18 ans, nous paraît difficile à accepter, car il éloignerait des candidats dont l'acuité visuelle au large est souvent égale à 1. Que plus tard cette H manifeste de 1 D diminue vers 45 ans, égale 4 ou 3 D, c'est possible : mais pourquoi l'Etat se priverait-il pendant 25 ans des services de ces officiers ! Des plaintes se sont déjà élevées dans les Compagnies des chemins de fer sur la rigueur des règlements présentés par les médecins spécialistes ; tout en reconnaissant les dangers d'une vision défectueuse à bord ou sur les lignes de chemin de fer, notre avis est qu'il faut rester dans des limites pratiques de sévérité, et l'article 4 que nous signalons dépasse le but présent pour empiéter sur l'avenir.

Pendant et après les séances, dans l'antichambre, des présentations de pièces anatomiques, de malades et de photographies ont attiré l'attention.

MM. Schliotz et Javal ont fait des démonstrations de leur ophtalmomètre.

Nous devons signaler des modèles en verre représentant les conditions pathologiques de l'œil par Pagenstecher.

Des yeux artificiels en gutta-percha du Dr Nieden de Rochum et de belles préparations histologiques de MM. Brailey et Nettleship.

Digitized by Google

Le professeur Gayet (de Lyon) avait réuni une magnifique collection de photographies représentant, à un grossissement de 50 à 60 diamètres, des coupes histologiques, et des bulbes pathologiques ouverts grossis de 3 ou 4 diamètres. Dans ces limites, ces photographies sont d'un bel effet et d'un précieux secours pour l'enseignement.

Nous ne voulons pas terminer ce compte rendu rapide, sans exprimer à nos confrères anglais toute notre reconnaissance pour l'accueil que nous avons rencontré chez eux. En dehors de l'organisation générale à laquelle s'est voué le secrétaire général M. Mac-Cormac, la section d'ophtalmologie n'oubliera pas qu'elle doit le succès de ses travaux en 1881, à son vénérable président, le professeur Bowmann. L'éclat de ce triomphe rend la tâche lourde au président du futur Congrès.

En se séparant, l'Assemblée générale n'a pas voulu décider ou se tiendraient les prochaines assises. S'il nous était permis d'exprimer notre sentiment à cet égard, nous dirions que le Congrès ophtalmologique de Milan en 1880, a décidé que sa prochaine réunion spéciale aurait lieu à Madrid. Pourquoi ne pas réunir le Congrès général et le Congrès particulier, et donner alors à l'Espagne une double satisfaction qu'elle réclame à bon droit.

PONCET (de Cluny).

REVUE DE LA PRESSE

Leucome annulaire de la cornée. — Le docteur Lopez Ocaña rapporte, dans la *Gaceta medica Catalana*, l'observation d'une malade dont la vision était très défectueuse à cause d'un leucome annulaire opaque, d'un gris uniforme, plus petit que l'orifice pupillaire, qui laissait un libre accès aux rayons lumineux pénétrant dans l'œil par la partie centrale et la partie périphérique de la cornée. Avec un éclairage moyen, cette opacité produisait des cercles de diffusion qui gênaient considérablement la malade et lui faisaient réclamer avec instance un traitement plus efficace. Comme le trouble de la vue disparaissait avec un fort eclairage, on eut ainsi la clef du traitement. En effet, le rétrécissement de la pupille qui en était la conséquence ne permettait plus qu'à la partie centrale de la cornée de laisser passer les rayons lumineux, et alors la seconde pupille placée en dehors de l'anneau opaque disparaissait.

Le docteur Lopez Ocaña songea à rendre persistant cet état de choses et, à cet effet, il fit avec le crayon de nitrate d'argent des cautérisations tout autour du leucome de façon à élargir ses dimensions. Le résultat fut très favorable et la malade fut délivrée pour toujours de ce trouble de la vue qui était si gênant lorsqu'elle était placée dans un éclairage de moyenne intensité.

Digitized by Google

Symptômes oculaires dans différentes maladies. — Le Dr Gorecki expose de la manière suivante ses vues à ce sujet :

Le blépharoptosis, ou chute de la paupière supérieure, indique une paralysie complète ou incomplète de la troisième paire.

Le lagophtalmos, ou impossibilité de fermer complètement les paupières est un signe d'hémiplégie faciale idiopathique ou symptômatique d'une affection cérébrale.

Le strabisme survenant subitement et s'accompagnant de diplopie est le plus souvent le résultat d'une affection cérébrale.

Le xanthélasma, ou taches jaunes sur la peau des paupières, s'observe souvent dans les maladies du foie.

Les échymoses sous-conjonctivales sont fréquentes à la suite des quintes de toux et peuvent quelquefois au début d'une maladie éclairer le diagnostic.

La rougeur de la conjonctive, le larmoiement, etc., indiquent souvent chez l'enfant le début d'une fièvre éruptive, la rougeole surtout. Le pronostic est favorable si les larmes viennent lorsque l'enfant crie, mais il est fatal si la sécrétion des larmes s'arrête.

Les taies de la cornée sont souvent l'indice d'un tempérament scrofuleux.

La dilatation de la pupille, ou mydriase, indique une fatigue excessive, la présence de vers intestinaux, la méningite à la seconde période, ou l'amaurose vraie. La dilatation pupillaire accompagne le plus souvent l'atrophie du nerf optique. On l'observe également pendant les attaques d'épilepsie, dans les empoisonnements par la belladone, etc.

La dilatation inégale des deux pupilles s'observe souvent au début de la paralysie générale progressive.

La contraction de la pupille, ou myosis, est un des premiers symptômes du tabes dorsalis. On la voit survenir aussi au début de la méningite et dans l'empoisonnement par l'opium et le chloral.

La déformation de la pupille, surtout après l'emploi d'un collyre d'atropine, indique une iritis ancienne, et, neuf fois sur dix, d'origine syphilitique si elle ne dépend pas d'une maladie des parties voisines.

La cataracte chez les sujets âgés de moins de quarante ou cinquante ans est souvent la conséquence du diabète et est alors de consistance molle.

Enfin l'ophtalmoscope nous permet de reconnaître la rétinite albuminurique associée à la maladie de Brigt. Les hémorrhagies de la rétine, l'œdème de cette membrane et l'embolie des artères sont très souvent sous la dépendance des affections organiques du cœur. La névrite optique, la périnévrite et l'atrophie de la papille sont souvent symptômatiques de la syphilis ou de tumeurs des parties voisines du cerveau ou des tubercules quadrijumeaux.

Sur la déviation conjuguée des yeux et la rotation de la face dans les lésions bulbo-protubérantielles, à propos d'une tumeur de cette région, par le docteur Quise (de Lyon). — Après une longue et intéressante étude de ce problème de physiologie pathologique, basée sur les données encore si incomplètes que l'on possède sur l'anatomie et la physiologie du bulbe et de la protubérance, après avoir discuté un certain nombre d'observations recueillies dans des publications récentes, l'auteur arrive aux conclusions suivantes :

Digitized by Google

I. Au point de vue de la déviation conjuguée des yeux :

1° Le nerf moteur oculaire externe fournit une anastomose constituée par des fibres périphériques, allant obliquement à travers la moelle allongée du noyau de la sixième paire au tronc de la troisième du côté opposé.

2° Toute lésion portant, soit sur le noyau, soit à la fois sur le tronc de la sixième paire et sur l'anastomose qui va vers l'oculo-moteur du côté opposé, amène une déviation conjuguée des yeux.

3° La déviation conjuguée des yeux par paralysie du droit externe et inaction conjuguée du droit interne opposé, et se faisant du côté des muscles paralysés, est due à une lésion atteignant la région bulbo-protubérantielle dans sa partie postérieure, dans un territoire comprenant le noyau de la sixième paire et une zone périphérique.

4° On peut aussi rencontrer une déviation conjuguée des yeux opposée à la lésion, quand celle-ci siège dans le cervelet ou dans la partie des faisceaux de la calotte qui s'étend entre les tubercules quadrijumeaux et le noyau de l'abduceus.

5° La déviation conjuguée des yeux se fait du côté de la lésion quand celle-ci siège dans les hémisphères, le pédoncule de Meynert et la protubérance, pourvu que dans ce dernier cas la région bulbo-protubérantielle ne soit pas atteinte.

II. Au point de vue de la rotation de la face :

1° En anatomie, les noyaux rotateurs, et spécialement ceux du spinal, sont en connexion avec des fibres longitudinales de la calotte qui les relient aux tubercules quadrijumeaux du côté opposé.

2° En physiologie, il en résulte que les tubercules quadrijumeaux ont une influence réflexe sur la rotation de la face.

3° En pathologie, la section des fibres de communication amène une rotation de la face du côté opposé par prédominance tonique du noyau antagoniste.

Mais la volonté exerce son influence sur les deux groupes antagonistes, de telle façon que la rotation de la face disparaît momentanément sous son influence. (*Lyon médical*, numéros de juin 1881).

Statistique consolante. — Il y a, en ce moment, 3,108 centenaires en Europe, sur une population de 242 millions d'habitants.

Sur ces 3,108 centenaires, il y a 1,864 femmes et seulement 1,244 hommes.

C'est en France qu'il y a le plus de sexagénaires, de septuagénaires, d'octogénaires, de nonagénaires; mais la France possède moins de centenaires que les autres États de l'Europe, excepté la Belgique, le Danemark et la Suisse.

La longévité décroît en France, tandis que la vieillesse moyenne augmente. Ainsi, nous avons moins de septuagénaires et d'octogénaires qu'autrefois.

Tous les centenaires attribuent leur grand âge, soit à la tempérance, à la sobriété, aux habitudes régulières, à l'hérédité, à l'absence de fortes émotions, à une occupation saine, ou à la vie à la campagne.

Tous Dentistes! — Il s'est fondé à Madrid, dit la *Revue financière et*

Digitized by Google

économique, une Société qui a pris le nom de « Collège espagnol de Dentistes de Madrid »; le capital a été fixé à 2 millions 1/2, divisé en 10,000 actions de 250 fr., qui sont offertes au public madrilène. Le prospectus d'émission, que nous trouvons dans un des principaux journaux de Madrid, *el Conservador*, donne le détail des avantages réservés aux heureux souscripteurs de ces titres.

Nous ne parlerons pas des 15 à 20 p. 100 de revenu parfaitement assurés... par le prospectus; c'est la partie bien secondaire de l'entreprise, et une telle promesse est, d'ailleurs, un moyen bien peu nouveau.

« Nous ne parlerons pas non plus du droit qu'auront les actionnaires de se faire brosser, limer, aurifier et même arracher les dents avec un rabais de 20 p. 100 sur les tarifs ordinaires. »

Ceci n'est pas encore l'idée nouvelle.

« L'innovation de l'action émise par le Collège des Dentistes doit être placée au-dessus de tout ce qui a été fait jusqu'ici :

Tout acheteur d'une ou plusieurs actions prendra le titre « de Profesor del colegio Espanol de Dentistas de Madrid. »

Tous dentistes, nous le disions bien en commençant! Et qu'on dise que les Espagnols ne savent pas vulgariser la science!

Peptone Catillon solution représentant 3 fois son poids de VIANDE rendue ASSIMILABLE par la pepsine du suc gastrique et assurant la nutrition par le rectum aussi bien que par la bouche dans tous les cas où l'alimentation normale est empêchée ou incomplète.

Lavement nutritif : 2 *cuillerées*, 125 *eau*, 3 *gout. Laudanum*, 0,30 *bi-carbon. de soude.*

POUDRE : peptone pure concentrée par dessication et à l'abri des fermentations. — Contrôle facile, dosage précis.

1 *cuillerée à café représente* 50 *gr. viande.*

SIROP de PEPTONE CATILLON préféré pour la bouche, agréable au goût, correspond comme *richesse azotée ou valeur nutritive* à ce que d'autres appellent peptone.

1 *cuillerée représente* 30 *gr. de viande ; 4 à 8 par jour dans un peu d'eau.*

VIN de PEPTONE CATILLON utile complément de nutrition ; 1 verre à madère contient 30 gr. de viande. Prix : 4 fr.

Chooolat à la PEPTONE CATILLON
avec et sans phosphate de chaux
Aliment complet sous une forme attrayante.

En CROQUETTES, contenant chacune 8 gram. de viande et 0,25 *de phosphate de chaux*, pour le goûter des enfants.

En TABLETTES contenant chacune 20 gram. de viande pour un déjeuner au lait ou à l'eau.

Maladies d'estomac et d'intestin, consomption, anémie, enfants débiles, convalescents, etc.

Paris, rue Fontaine St-Georges, 1, et toutes les pharmacies.

Produits DIASTASÉS du Dr Baud

La **DIASTASE** *est ce ferment* **digestif** *si indispensable et si puissant qu'il peut dissoudre* **2,000** *fois son poids d'aliments féculents. C'est en outre le principe actif de la* **salive**, *si souvent insuffisante ou dénaturée par l'état des dents, etc.*

A la **Diastase salivaire** *ou* **animale** *on substitue la* **Diastase végétale** *qui possède les mêmes propriétés.*

Cette **Diastase** *se produisant par la* **germination de l'orge** *ou autres graines, l'étude en a conduit le* Dr BAUD *à ses*

MÉDICAMENTS DIASTASÉS

lesquels se résument à de très petites **dragées** *de graine de cresson qui ont germé en absorbant une solution* **titrée** *de* **FER** *ou d'*IODE *ou d'*ARSENIATE, *etc. Le médicament ainsi* **digéré** *par la plante, se trouve chargé de la* **Diastase** *qui le rend* **assimilable** *sans fatigue pour l'estomac ni l'intestin.*

C'est la **vie végétale** *ingénieusement substituée aux manipulations souvent* **incertaines** *des laboratoires.*

Paris, 22 et 19, rue Drouot, et les Pharmacies

Le Propriétaire-Gérant, Dr ARMAIGNAC.

Bordeaux. — Imprimerie Nouvelle A. BELLIER, 16, rue Cabirol.

Digitized by Google

REVUE CLINIQUE

D'OCULISTIQUE

DU SUD-OUEST

SOMMAIRE : **Travaux originaux.** Considérations sur l'étiologie et la thérapeutique des affections des voies lacrymales (suite), par le Dr H. Armaignac. — Des applications de la greffe dermique à la blépharoplastie : Epithéliome de l'angle interne de l'œil. Ablation. Greffe dermique. Guérison. — Ectropion cicatriciel. Greffe hétéroplastique. Guérison, par le Dr Meyer. Observations recueillies par M. Virgile Caudron, chef de clinique. — Ectropion considérable de la paupière inférieure. Greffe par transplantation d'un lambeau taillé dans la peau du dos, combinée avec la blépharoraphie, par M. Berger. — **Revue de la Presse.** Sur les troubles de la vision consécutifs aux blessures du crâne par contusion, par le Dr Berlin. — Sur l'emploi simultané de l'iodure de potassium et du calomel dans la thérapeutique oculaire, par Schlaefke. — Chancre induré de la paupière inférieure suivi d'accidents secondaires graves précoces, par le Dr Richon. — Chancre induré palpébral, par le Dr Motty. — Les affections de l'œil causées par la masturbation. — Le courant électrique continu dans l'atrophie du nerf optique. — **Bibliographie.**

TRAVAUX ORIGINAUX

Considérations sur l'étiologie et la thérapeutique des affections des voies lacrymales (1).

Par le Dr H. Armaignac.

2° De la tumeur lacrymale. (Suite)

J'ai dit que dans la méthode de cathétérisme de Bowmann on incisait le conduit lacrymal dans une certaine étendue pour faciliter l'introduction des sondes. Cette mutilation, inutile à mon avis dans la plupart des cas, a été singulièrement augmentée par d'autres chirurgiens, et Weber, par exemple, ouvre largement le conduit lacrymal supérieur et agrandit même son incision en sectionnant le ligament palpébral interne. Il introduit ensuite des bougies dont la plus fine a la grosseur du n° 5 de Bowmann et, s'il éprouve quelque difficulté, il force le rétrécissement au moyen d'une sonde métallique bi conique dont une des extrémités a la grosseur du n° 1 de Bowman et atteint, à une distance de 30 ou 35 millimètres, 1 millimètre et demi ou 2 millimètres de dia-

(1) Voir les nos 12 et 13.

Digitized by Google

mètre ; l'autre moitié de la sonde offre, aux mêmes distances de son extrémité libre, une épaisseur de 2 à 3 millimètres et demi. Cette méthode barbare et antiphysiologique doit être énergiquement repoussée par tout médecin soucieux de l'intérêt de la science et de la santé de son malade.

Stilling a été encore plus loin, et, après avoir ouvert largement le conduit lacrymal jusque dans le sac, il introduit dans le canal nasal un petit couteau à pointe mousse, et le fait tourner dans ce conduit en pratiquant des incisions longitudinales multiples. Ensuite, il met à demeure, pendant vingt-quatre heures, une grosse sonde d'argent analogue à celle de Weber. Ce procédé, un peu plus barbare que le précédent et tout aussi inutile, doit être compris dans la même proscription. Je n'insisterais pas autant sur cette opération si je ne l'avais vu employer par les spécialistes les plus distingués, et si je ne l'avais pas employée moi-même au début de ma pratique, avec des résultats infiniment moins avantageux que ceux que j'obtiens depuis en conservant l'intégrité des voies lacrymales.

Je suis aujourd'hui, non seulement édifié sur la valeur de ces procédés, mais encore à même d'en signaler et d'en démontrer l'insuffisance et le danger. Toutes les fois que l'incision du conduit lacrymal atteint l'orifice interne, quelles que soient les précautions que l'on prenne pour la maintenir largement ouverte, il arrive un moment où la cicatrice réduit cette ouverture à un pertuis microscopique si elle ne l'oblitère pas complètement. De plus, l'orifice anormal, s'il existe, se trouve placé, le plus souvent, sous un pli de muqueuse qui le ferme complètement en formant soupape, ou bien en dehors du sac lacrymal, et alors il ne peut servir à l'absorption des larmes. La maladie (l'épiphora tout au moins) devient absolument incurable si c'est le conduit inférieur qui a été sacrifié ; elle le devient même très souvent, bien que l'incision ait porté sur le conduit supérieur, parce que les deux canaux lacrymaux débouchent généralement dans le sac par un orifice commun qui s'oblitère en totalité ou en partie à la suite du traumatisme, ou qu'il est fort difficile, tout au moins, de maintenir ouvert.

Lorsque la tumeur lacrymale n'a qu'un petit volume et que le sac n'a pas encore perdu son élasticité par suite d'une distension exagérée, le cathétérisme suivi d'injections et répété au moins

Digitized by Google

une fois tous les jours suffit généralement pour amener la guérison complète en quelque semaines. Il faut recommander aux malades de presser très souvent sur le sac lacrymal et de le vider par le canal nasal s'il vient à se remplir de larmes ou de mucus dans l'intervalle des pansements.

On ne saurait croire avec quelle facilité les injections et les lavages fréquents des voies lacrymales modifient la sécrétion du sac, cependant il est des cas où l'on éprouve de grandes difficultés pour tarir cette sécrétion et où l'on est obligé d'avoir recours à divers médicaments pour faire les injections. Bien que l'acide borique soit excellent on peut de temps en temps se servir d'une solution au 200e de nitrate d'argent. de chlorure de zinc, d'acide salycilique, ou bien encore de l'émulsion d'huile de cade que prépare avec tant de soins M. Lebeuf (de Bayonne), lequel s'est acquis une juste notoriété pour ses émulsions de diverses natures. L'émulsion d'huile de cade qui ne contient qu'une très faible proportion de cette substance ne peut pas néanmoins être employée pure, à cause de ses propriétés irritantes, et doit être diluée dans 8 ou 10 fois son volume d'eau pour être tolérée par la muqueuse oculaire. Depuis quelques mois que j'emploie ce médicament j'en ai retiré dans tous les cas des résultats tellement favorables, que je me propose de les faire connaître plus tard, et j'engage vivement mes confrères à s'en servir. Il m'est arrivé de tarir avec une ou deux injections des sécrétions morbides du sac qui duraient depuis longtemps et qui avaient résisté à tous les autres moyens. Les émulsions de goudron et de coaltar saponiné étendues dans 4 ou 5 fois leur volume d'eau m'ont donné également de très bons résultats.

La manière de pratiquer les injections dans les voies lacrymales est fort simple si on a à sa disposition les instruments nécessaires et un peu d'habilité manuelle sans laquelle il n'est pas permis de se livrer à la pratique de l'oculistique. Parlons d'abord des instruments.

Anel, et tous les chirurgiens qui l'ont suivi, se servaient de la seringue qui porte son nom et que tout le monde connaît. Sans vouloir nier les avantages de cet instrument, je dois dire cependant qu'il présente deux défauts : le premier c'est d'être embarrassant et peu maniable à cause de son volume. On le tient difficilement entre les doigts, et, malgré les modifications qu'on a

Digitized by Google

apportées dans ces dernières années à sa construction, le jeu du piston ne peut guère s'opérer sans que la canule exerce sur le canal lacrymal une pression sinon douloureuse du moins assez incommode, surtout si on à affaire à des enfants ou des personnes pusillanimes. Le second défaut c'est de ne pouvoir servir à pratiquer des injections que dans le conduit lacrymal et nullement dans le canal nasal. Son application est donc extrêmement restreinte et peu appropriée à un traitement sérieux et rationnel. Pour parer à cet inconvénient M. de Wecker et d'autres chirurgiens ont imaginé des sondes creuses de même grosseur que les sondes de Bowman et destinées à être introduites dans le canal nasal. L'extrémité supérieure évasée reçoit la canule conique de la seringue d'Anel et en retirant peu à peu la sonde pendant qu'on pousse l'injection, il est possible de porter le liquide sur toute la surface des voies lacrymales. Mais c'est là une manœuvre difficile à exécuter sans brusquerie. Il faut le secours des deux mains, un temps assez long et une très grande dextérité pour ajuster la canule de la seringue sur le pavillon de la sonde et pratiquer l'injection.

Pour ma part, j'ai renoncé complètement à l'usage de la seringue d'Anel. Je me sers de la seringue de Pravaz ordinaire dont les aiguilles sont remplacées par de petites canules en argent, les unes coudées à angle droit légèrement arrondi et ouvertes à leur extrémité, les autres presque droites, longues de deux centimètres et demi, grosses comme mes sondes (celles de Bowman avec des numéros intermédiaires) et ouvertes ou fermées à leur extrémité. Dans ce dernier cas, il existe tout autour de l'extrémité cinq ou six petits trous extrêmement fins donnant lieu à autant de jets divergeants qui arrosent les parois du canal nasal pendant qu'on enfonce ou qu'on retire l'instrument. La seringue remplie de liquide médicamenteux, et munie de la canule qu'on a choisie est tenue délicatement entre le pouce et le médius tandis que l'index appuie par son extrémité sur la capsule du piston et se manœuvre comme une sonde ordinaire pendant le cathétérisme et sans plus de difficulté. On peut pousser l'injection au moment où on le désire et la résistance qu'éprouve le doigt pour abaisser le piston indique très exactement si le canal nasal est perméable ou non, le point où se trouve l'obstacle, et si on doit pousser plus avant la canule.

Digitized by Google

Quand un numéro a passé on peut essayer le numéro suivant et joindre ainsi aux avantages de l'injection ceux d'une dilatation graduelle et progressive. On peut aussi, si on le désire, laisser la canule à demeure pendant quelques instants après avoir retiré la seringue de l'embout.

Pour éviter que le liquide injecté par les voies lacrymales coule dans les arrière-fosses nasales et dans la gorge, il faut avoir soin de faire pencher la tête du malade en avant et du côté correspondant au canal sur lequel on opère.

Je n'ai parlé jusqu'à présent que des tumeurs lacrymales d'un petit volume; il importe de savoir cependant que la dilatation du sac peut acquérir dans quelques cas des proportions considérables. La tumeur s'insinue alors dans la cavité orbitaire, repousse le globe oculaire et peut même user les os voisins. C'est ce que les anciens appelaient la *hernie du sac*. Cette distension exagérée de la muqueuse peut amener le rétablissement de la perméabilité du canal nasal et la cessation du larmoiement, mais malgré cela la maladie est très difficile à guérir et exige souvent l'emploi des moyens les plus divers. C'est ici surtout que l'on doit agir en vue de la troisième indication que j'ai donnée au commencement de ce paragraphe, à savoir le rétablissement de la forme anatomique des parties et des fonctions physiologiques.

A l'état normal, le sac lacrymal et le canal nasal qui lui fait suite forment un entonnoir à base supérieure dans lequel la stagnation des larmes et du mucus est impossible. Lorsque le sac lacrymal est dilaté il forme des prolongements en cul-de-sac dans lesquels séjournent et se décomposent les liquides qui deviennent alors irritants et occasionnent par leur contact une inflammation aiguë ou chronique de la muqueuse. Dans le premier cas la guérison peut survenir assez rapidement, dans le second cas la maladie se prolonge pour ainsi dire indéfiniment.

Quand le sac lacrymal est fortement dilaté, il arrive fréquemment que par la pression, il est impossible d'en faire sortir le contenu, aussi bien par en haut que par en bas; mais surtout par en haut. Il semble se produire alors le même état qui existe physiologiquement dans la disposition des uretères dans les parois vésicales, disposition qui empêche, comme on sait, le reflux de l'urine dans les canaux excréteurs du rein.

La dilatation du sac lacrymal, surtout si elle est tant soit peu

Digitized by Google

considérable, est une maladie toujours longue et difficile à guérir, lors même qu'elle ne relève pas d'une diathèse ayant occacasionné des lésions de voisinages soit dans les os, soit dans la muqueuse nasale. Il faut dire cependant que la bonne nature fait quelquefois tous les frais de la guérison, et, pour ma part, je connais plusieurs malades qui, ayant refusé de se laisser traiter, n'en ont pas moins guéri radicalement à la suite d'une inflammation phlegmoneuse du sac lacrymal. Mais si la nature indique parfois au médecin la voie qu'il doit suivre pour favoriser la guérison d'une maladie, il ne s'ensuit pas qu'on doive se condamner à l'inaction, ni compter sur une éventualité si incertaine et si problématique.

Le traitement rationnel de la tumeur lacrymale, volumineuse et non enflammée, a beaucoup varié suivant les auteurs, et si aujourd'hui on semble avoir complètement abandonné les anciennes méthodes, je me hâte de dire qu'une telle proscription est imméritée et qu'on peut encore trouver, dans tous ces vieux procédés, des préceptes très sages qui méritent de conserver une place honorable dans la chirurgie oculaire. L'engouement pour la nouveauté est tel chez les ophtalmologistes qu'on est bien souvent obligé d'aller chercher dans les traités de pathologie externe, des descriptions qui ont été reléguées dans l'oubli le plus complet par les auteurs spécialistes. Il ne s'ensuit pas qu'on doive ajouter une confiance aveugle à toutes les opérations ou méthodes de traitement préconisées par les grands noms de la chirurgie : Celse, Anel, Petit, Dupuytren, Scarpa, Beer, Mackenzie, Velpeau, Malgaigne, etc., et un grand nombre d'autres chirurgiens se sont éloignés assez souvent des préceptes d'une saine physiologie et ont commis bien des erreurs dans lesquelles il convient de ne pas retomber aujourd'hui. Un éclectisme rigoureux, aidé d'une observation attentive des faits et d'un jugement à l'abri de toute idée préconçue peut seul guider le chirurgien dans les cas si divers qui se présentent à son observation. Il résulte de cela qu'une méthode unique, outre l'inconvénient de ne pas être du goût de tout le monde, aurait encore le défaut de n'être applicable qu'à un nombre restreint de malades.

(A suivre).

Digitized by Google

Des applications de la greffe dermique à la blépharoplastie. (Observations).

On rencontre souvent dans la pratique des malades qui, à la suite de brûlures du visage ou des paupières, présentent un ectropion non seulement hideux à voir mais encore très préjudiciable à l'intégrité de l'œil dans les cas où cet organe a conservé en tout ou en partie sa faculté visuelle. Les méthodes autoplastiques les plus ingénieuses sont, la plupart du temps, inefficaces, inutiles ou d'une application impossible à cause de l'état cicatriciel de la peau des parties voisines, et la suture palpébrale est impraticable ou ne tarde pas à se désunir par suite de la rétraction des tissus et du tiraillement qu'ils exercent sur les bords palpébraux.

C'est pour des cas semblables qu'on trouvera une précieuse ressource dans la greffe cutanée pratiquée d'après les règles qui ont été données dans ces dernières années par différents auteurs, et en particulier par l'un de nous (1) et par M. Monod qui a présenté dernièrement à la Société de chirurgie de Paris un mémoire remarquable à ce sujet, à propos des observations qu'on trouvera ci-après. La greffe dermique mérite d'occuper dans la chirurgie oculaire une place au moins aussi importante que les autres méthodes d'autoplastie et les nombreuses observations publiées jusqu'à ce jour (40 environ ont été relevées par le docteur Monod) témoignent suffisamment en sa faveur. Cette opération n'a pas encore atteint, sans doute, son dernier degré de perfectionnement, et le manuel opératoire n'est pas soumis à des règles invariables, faute d'une expérience suffisante, mais il appartient aux praticiens de réglementer ce point de chirurgie, encore un peu obscur, en faisant connaître le résultat de leur pratique personnelle et les moyens ou les méthodes dont ils auront eu le plus à se louer. La *Revue d'Oculistique* tiendra ses lecteurs au courant des faits qui seront publiés dans la science, et, comme pour toutes les autres questions d'ophtalmologie pratique, elle s'empressera de mettre ses colonnes à la disposition des auteurs qui voudront bien lui adresser leurs communications.

(1) H. Armaignac. *De la greffe animale et de ses applications à la chirurgie*, Paris 1878. *(Note de la Rédaction.)*

Digitized by Google

Epithéliome de l'angle interne de l'œil gauche; ablation. Greffe dermique. Guérison.

Par M. le Dr Meyer.

(Observation recueillie par M. Virgile Caudron, chef de clinique.)

Mme veuve S... se présente à la clinique du docteur Meyer, le 29 mars 1881, se plaignant de l'existence d'une tumeur qui siège au grand angle de son œil gauche. A ce niveau, existe une large plaque à tubercules saillants, recouverte de croûtes et ulcérée au centre. Sa forme est celle d'un triangle dont la base regarde l'angle interne qu'elle a envahi, ainsi que les deux paupières sur une étendue de quatre millimètres. Le sommet, dirigé vers la racine du nez, la dépasse en haut. La base mesure 4 centimètres. De la base au sommet on compte 5 centimètres. La tumeur forme un relief de hauteur médiocre et variable suivant les points au-dessus de la peau voisine. Elle présente un aspect bosselé et paraît composée de tubercules saillants rapprochés les uns des autres.

Les bords sont anfractueux. La surface ulcérée au centre donne une sécrétion sanieuse, peu abondante, qui forme, à la périphérie, des croûtes adhérentes. Interrogée sur le développement de son mal, la malade raconte qu'il a débuté, il y a cinq ans, par un petit bouton au voisinage de la commissure interne, bouton qu'elle arrachait fréquemment à l'aide des ongles La tumeur s'est peu étendue jusqu'à ces derniers temps. La marche franchement envahissante remonte à huit mois et n'a été accompagnée d'aucune sensation douloureuse. La veuve S... est bien portante. Elle a cinquante ans, et ses antécédents médicaux ne présentent aucun intérêt. Parmi ses ascendants, nous notons que sa mère est morte d'un carcinome du sein.

En présence des signes décrits plus haut, M. le docteur Meyer diagnostique un épithéliome dont il conseille l'ablation immédiate.

L'opération est pratiquée le 30 mars.

Digitized by Google

La malade étant soumise au sommeil anesthésique, M. Meyer circonscrit la tumeur à l'aide d'une incision pratiquée dans les tissus sains, puis détache toutes les parties malades à l'aide du bistouri.

A la partie supérieure, il est nécessaire d'aller jusqu'à la loge orbitaire, en bas, jusqu'au périoste de la branche montante du maxillaire supérieur. L'hémostase est faite sans difficultés; quelques petites artérioles ont dû être tordues.

Il reste à combler une plaie profonde à sa partie moyenne de plus d'un demi-centimètre, et mesurant une étendue de 6 centimètres. Un lambeau cutané est emprunté à la face antérieure de l'avant-bras de la malade. Cette greffe dermique est débarrassée des débris de tissu cellulo-graisseux qui y adhèrent et est fixée sur la partie qu'elle est destinée à recouvrir par douze sutures. Le pansement qui doit maintenir la peau greffée, consiste en une rondelle de lint trempée dans une solution d'acide borique, une éponge taillée de façon à maintenir la coaptation et un bandeau compressif. L'appareil, laissé en place pendant cinq jours, est levé pour la première fois le 4 avril. Le lambeau greffé est trouvé adhérent par toute sa surface. Des 12 sutures dont aucune n'a coupé les tissus, 6 sont enlevées et un pansement analogue au premier est réappliqué. Quatre jours plus tard, le 8 avril, second pansement ; les 6 sutures restantes sont enlevées et l'appareil est renouvelé chaque jour.

La guérison était complète le 16 avril. L'œil étant resté larmoyant une injection est pratiquée dans le conduit lacrymal et ressort par la narine correspondante Ce fait démontre l'integrité du sac lacrymal et du canal nasal (1).

(1) La malade qui fait l'objet de cette observation a été présentée à la Société de Chirurgie au mois d'avril dernier, et, dans la séance du 27 juillet, M. Ch. Monod en a fait l'objet d'un rapport remarquable qui a été inséré dans les *Bulletins et Mémoires de la Société de chirurgie* n° août-septembre 1881 et que nos lecteurs liront avec beaucoup d'intérêt. (Note de la Rédaction.)

Digitized by Google

Ectropion cicatriciel. Greffe hétéroplastique. Guérison.

Observation recueillie par M. Virgile CAUDRON, chef de clinique.

Le 6 avril 1881, un enfant de seize mois, Camille L..., est amené à la clinique du docteur E. Meyer, pour un ectropion cicatriciel des deux paupières de l'œil gauche survenu à la suite de brûlures très étendues de la face, il y a six mois. Le sourcil gauche et ses abords sont détruits et remplacés par une bande de tissu cicatriciel. Toute la partie supérieure du front a été brûlée. Au-dessus du sourcil seulement, sur une hauteur de un centimètre et demi de la racine du nez à la tempe, la peau est restée intacte. Sur la joue, les lésions sont encore plus étendues. Une ligne cicatricielle blanche partant de la queue du sourcil gauche contourne la paupière inférieure à moins d'un centimètre de son bord libre et vient se terminer au niveau du point lacrymal. Du milieu de cette ligne part une bride saillante en forme de corde qui vient se réunir trois centimètres plus bas à une large cicatrice de la joue mesurant 4 centimètres de hauteur sur 7 de largeur. Le tégument externe de la paupière supérieure est transformé en un tissu cicatriciel qui mesure à peu près un centimètre du bord libre jusqu'à la région sourcilière. Le cartilage tarse est renversé en dehors et la paupière se présente par sa surface muqueuse. La paupière inférieure complètement renversée en dehors est attirée fortement et maintenue en bas par la bride saillante qui part de son milieu. Les paupières ne protègent donc plus le globe dont une bonne moitié reste à découvert. La cornée a déjà souffert et présente au centre une infiltration grisâtre.

Pour remédier à cet état de choses, M. le docteur Meyer pratique, le 8 avril, la blépharoraphie après avivement du bord libre des deux paupières. Quatre sutures sont appliquées. Dès qu'elles sont fermées il se produit un tiraillement qui oblige le chirurgien à débrider le haut de la paupière supérieure par une incision parallèle au bord libre à un centimètre au-dessus de ce bord. Malgré cette précaution, les sutures ont coupé les tissus. Le 20 avril l'enfant nous est ramené, l'ectropion s'étant reproduit.

Digitized by Google

Comme il y a nécessité d'intervenir pour sauver la cornée, M. Meyer se propose d'employer la greffe dermique pour lutter contre la rétraction et combler la perte de substance.

Le 21 avril, il pratique deux incisions courbes partant du grand angle de l'œil gauche, contournant les paupières supérieure et inférieure à un centimètre et demi de leur bord libre, et venant se réunir vers la tempe à deux centimètres en dehors de la commissure externe. Les deux paupières sont dédoublées par dissection jusque vers leur bord ciliaire. Ce bord est avivé à l'aide du bistouri et six sutures profondes passées dans l'épaisseur même des paupières assurent la blépharoraphie. Il a été nécessaire de disséquer les tissus qui recouvrent le cartilage tarse renversé en dehors pour lui faire reprendre sa position normale.

Il reste à combler une plaie très étendue comprenant toute la face externe de la paupière supérieure. M. Meyer emprunte à la face palmaire de l'avant-bras de la mère de l'enfant un lambeau dermique qui mesure, *après rétraction*, cinq centimètres sur trois.

Cette greffe débarrassée rapidement et avec soin du tissu cellulo-graisseux qui y adhère est mise en place et maintenue par onze sutures. L'allongement de la paupière produit par l'interposition du lambeau cutané transplanté est très considérable. Un pansement composé d'un linge saturé d'acide borique, de charpie et d'une bande de flanelle est appliqué et laissé en place jusqu'au 25 avril. A cette date nous trouvons les paupières bien en place et réunies. La plaie de la paupière supérieure est comblée par la greffe qui fait déjà corps avec les tissus auxquels elle adhère par toute sa surface. Un pansement analogue est réappliqué et maintenu jusqu'au 29 avril. L'état des parties est alors si satisfaisant que M. Meyer autorise le petit malade à quitter la clinique. La plaie de la paupière inférieure abandonnée à elle-même est en voie de cicatrisation. L'enfant nous est représenté le 7 mai. Les paupières sont soudées en grande partie. Deux sutures qui sont restées en place sont enlevées. La partie greffée n'a subi qu'une légère rétraction et les deux paupières ont conservé la position qui leur a été imposée par le chirurgien.

Le petit malade a été présenté par nous à la Société de chirurgie dans la séance du 25 mai, et les membres de cette Société savante ont pu constater combien le résultat obtenu était satisfaisant.

Digitized by Google

Ectropion considérable de la paupière inférieure. Greffe par transplantation d'un lambeau taillé dans la peau du dos, combinée avec la blépharorhaphie.

par M. Berger.

Cette malade (Marie Althaus) a fait déjà l'objet d'une communication à la Société (17 mars 1880). Je rappellerai seulement que, pour préserver l'œil gauche d'une perte imminente, je lui avais pratiqué la suture palpébrale en août 1879 et que j'avais fixé sur la joue, dans le champ de l'incision libératrice destinée à permettre la réunion des paupières, un lambeau de peau emprunté au bras. Ce lambeau laissé adhérent au bras par son pédicule pendant vingt et un jours, vécut, et actuellement encore il est facilement reconnaissable : le lupus qui a ravagé toute la peau de la face l'a respecté. La suture palpébrale laisse au niveau de l'angle interne de l'œil un écartement des deux paupières suffisant pour que la vision s'effectue librement par cet espace : l'intégrité de l'œil est parfaite.

A deux reprises j'ai confié cette malade aux bons soins de M. le Dr Besnier, qui a combattu énergiquement par le curage et les scarifications les récidives de lupus qui se produisaient sous forme de poussées, principalement au menton et au front.

Mais l'œil droit restait découvert par l'ectropion qui, de ce côté, était plus prononcé encore qu'à gauche. Atteinte de kératite vasculaire, sa cornée était *cutanisée* dans tout son segment inférieur. Les douleurs dont cet œil était le siège, non seulement étaient pour la malade un tourment de nuit et de jour (le globe oculaire était constamment à découvert, même pendant le sommeil), mais encore, par leur intensité qui s'exagérait à la lumière, elles faisaient perdre tout le bénéfice obtenu par la préservation de l'œil gauche. A maintes reprises, Marie Althaus m'avait prié de la délivrer de cet œil perdu pour la vision.

Trois partis pouvaient se disputer la préférence, le plus simple était de pratiquer l'énucléation pure et simple du globe de l'œil ; on pouvait songer à insensibiliser ce dernier par la névrotomie optico-ciliaire ; enfin on pouvait recourir à une opération

Digitized by Google

anaplastique analogue à celle que j'avais, avec un succès relatif, employée du côté opposé. Mais il me semblait exagéré, pour conserver un œil compromis et peut-être définitivement perdu, de condamner la malade à une intervention dont les suites devaient être aussi longues et aussi pénibles que celles d'une blépharoplastie par la méthode italienne : d'autre part, pratiquer la suture palpébrale sans s'opposer à la rétraction cicatricielle dont la puissance était attestée par la déformation du visage de la malade, me paraissait une entreprise vouée à un insuccès certain. Guidé par un beau résultat obtenu par M. le Dr Abadie, qui avait transplanté et fait vivre sur les paupières un lambeau détaché des parties voisines, je me demandai s'il ne serait pas possible : 1° de libérer et de suturer les paupières ; 2° de combler la perte de substance créée à la joue par l'incision libératrice, en y fixant un lambeau de peau emprunté au dos.

Je soumis cette opinion à M. le Dr Abadie qui fut d'avis : 1° que l'œil, quoique la cornée fût opaque en partie, n'était pas profondément atteint, et que l'on pouvait espérer, en le recouvrant, restaurer son intégrité anatomique ; 2° que la meilleure opération pour atteindre ce but était la suture palpébrale avec incisions libératrices suffisantes et transplantation d'un lambeau cutané. Il me donna en même temps les plus utiles conseils sur la manière dont il conviendrait de préparer le lambeau de peau destiné à s'adapter au visage.

Le 15 mars 1881, la malade étant chloralisée et en outre légèrement chloroformée, une incision courbe est pratiquée à deux centimètres du bord de la paupière inférieure retournée, de l'apophyse orbitaire externe à la racine du nez : la paupière est alors disséquée et relevée ; l'artère sous-orbitaire ayant été intéressée est liée avec un fil de catgut, ainsi que quelques branches de l'artère faciale. Malgré cette dissection poussée jusqu'au cul-de-sac conjonctival, les deux bords palpébraux n'arrivent qu'avec peine au contact : je suis forcé de libérer la paupière supérieure par une incision courbe de 4 à 5 centimètres contournant la région sourcilière : là encore il faut lier des branches de la sus-orbitaire.

Les bords palpébraux sont alors avivés largement et fixés ensemble par six points de suture faits avec de la soie phéniquée très fine : à ce moment, la suture ne paraît nullement tiraillée,

Digitized by Google

et les deux paupières demeurent en contact avant même qu'on ne serre les sutures.

Après la réunion, il reste une perte de substance énorme allant de la lèvre à la paupière, du nez à la tempe, et ayant la forme d'un croissant. J'étais peu disposé à y placer un lambeau que je considérais comme fatalement voué à la mortification ; pourtant la consistance fibreuse de tout le sous-sol de la région me faisait craindre une rétraction cicatricielle rapide, devant compromettre la suture, et l'événement prouva que cette appréhension était fondée. Je me décidai à compléter l'opération par la dissection et la transplantation d'un lambeau.

Je dessinai au niveau de la fosse sous-épineuse, à droite, un lambeau en forme de croissant, de 10 centimètres de long sur 4 de large : je le disséquai rapidement en me tenant aussi près que possible de la peau. Dès qu'il fut détaché, je le tournai, la face cruentée dirigée en haut, sur un plat de faïence maintenu à une température douce au moyen de la vapeur d'eau chaude. En quelques coups de bistouri, je rasai en quelque sorte la face profonde de mon lambeau, de manière à en séparer, non seulement la graisse, mais tout vestige de tissu cellulaire, et, ceci fait, je l'appliquai incontinent sur la plaie de la joue qui jusqu'alors avait été comprimée au moyen d'une éponge phéniquée appliquée sur elle. Comme les dimensions de mon lambeau dépassaient un peu celles de la plaie, je le rognai à la circonférence jusqu'à ce que ses bords s'appliquassent exactement à ceux de mon avivement. Je ne fis aucun point de suture, l'adhésion étant parfaite ; je me bornai à mettre sur toute la surface un *protective* antiseptique, puis des couches superposées de lint boracique qui exerçaient sur le lambeau un très léger degré de compression ; un peu de makintosh, un bandeau compressif en flanelle, complétèrent le pansement. La plaie du dos fut pansée au lint boracique.

Les jours qui suivirent, l'opérée n'eut ni fièvre ni réaction locale. La partie la plus interne du lambeau se colora promptement (dès le troisième jour) en rouge foncé ; tout le reste du lambeau prit une teinte cadavérique, sans coloration noire ni brunâtre ; le lambeau avait l'aspect de la peau d'un cadavre frais ; il était partout absolument insensible, et son épiderme s'était détaché.

Le huitième jour, la suture palpébrale tenait bon, sauf le point

Digitized by Google

du milieu qui avait cédé. Le lambeau présentant toujours la même coloration cadavérique, s'était détaché dans sa moitié externe et pendait ; la plaie frontale était réunie et la partie externe de la plaie de la joue était en voie de réparation rapide : le tiraillement des paupières par le tissu de granulation était très marqué partout, sauf au point où le lambeau maintenait l'écartement des lèvres de l'incision libératrice.

Je coupai la partie du lambeau qui pendait et que je considérais comme mortifiée ; mais aussitôt nous vîmes la surface de section saigner et la moitié interne se colorer et offrir une teinte rose très marquée. Je pus m'assurer alors que sa face profonde avait contracté des adhésions intimes avec la surface d'avivement.

Le quinzième jour, toutes les surfaces d'avivement que ne recouvrait pas le lambeau s'étaient réunies. La suture palpébrale tenait en dedans et en dehors : la partie moyenne de la fente palpébrale présentait un hiatus de quelques millimètres laissant apercevoir le globe de l'œil et écouler les larmes. Le lambeau offrait une surface rouge, humide, mais lisse, analogue à la surface d'un vésicatoire suppurant ; l'épidermisation commençait à s'y produire, mais le lambeau s'était notablement rétracté dans le sens vertical : quoique très peu sensible la sensibilité était cependant évidente à la périphérie et vers le côté nasal. Le centre même du lambeau présentait quelques granulations, comme s'il y avait eu en ce point une *exfoliation insensible* de ses couches superficielles.

Le dix-huitième jour, tout le lambeau s'était épidermisé : il était sensible, mais ne présentait guère plus de un demi à un centimètre dans son diamètre vertical : son diamètre transversal mesurait 4 centimètres environ ; sa surface était cicatricielle. La malade ne souffrait plus guère de l'œil ; les derniers points de suture purent être retirés.

Depuis lors, cet état de choses a persisté. Les douleurs oculaires sont bien moins notables qu'avant l'opération et la cornée, que l'on peut apercevoir au travers de l'écartement de la partie moyenne de la fente palpébrale, est redevenue presque transparente.

Tout nous fait donc espérer que, non seulement par cette opération les souffrances de la malade auront été notablement soulagées, mais qu'il sera possible de lui conserver un œil capable de

Digitized by Google

lui rendre quelques services, au cas où l'œil gauche viendrait à faire défaut. Ce résultat est dû à la suture palpébrale ; mais je suis convaincu que celle-ci eût échoué, si l'interposition d'un vaste lambeau entre les lèvres de l'incision libératrice n'eût empêché la rétraction cicatricielle de la compromettre. Nous avons pu constater en effet que, dès les premiers jours, celle-ci s'effectuait avec une grande puissance sur tous les points qui n'étaient pas recouverts par le lambeau emprunté au dos ; ce lambeau a survécu à la transplantation ; je puis affirmer qu'à aucun moment de la réparation, nous n'avons vu se produire ni se détacher d'eschare, et, de plus, l'expérience involontaire à laquelle je me suis livré en en sectionnant une partie a été pleinement concluante, puisque aussitôt nous avons pu voir la surface de section saigner et le lambeau rougir. Mais le lambeau transplanté n'a conservé ni sa souplesse ni son étendue, et il existe, à cet égard, une différence importante à noter entre le côté droit, où le lambeau dorsal a été transplanté après détachement complet de ses connexions originelles, et le côté gauche, où le lambeau pris au bras et laissé vingt et un jours adhérent à son pédicule, a conservé son étendue, sa souplesse et son aspect normal.

Pour ce qui est du manuel opératoire, j'ajouterai, que je ne crois pas nécessaire de dessiner avec une grande rigueur les contours du lambeau qui doit servir à constituer la greffe ; on ne peut prévoir au juste, avant de l'avoir détaché, la forme et les dimensions nouvelles qu'il prendra, lorsqu'il aura été totalement séparé du tissu cellulaire qui le double. Il me semble bien préférable de lui donner une amplitude un peu supérieure à celle que l'on suppose nécessaire, et de retrancher toutes les parties exubérantes au moment où on le transporte sur la plaie qu'il doit recouvrir, de manière à lui permettre de s'adapter exactement, millimètre par millimètre, à son fond et à ses bords.

Le dépouillement du tissu cellulaire du lambeau, précaution indispensable à la réussite de la greffe, ne peut se faire d'une manière rigoureuse que quand le lambeau est retourné et tendu. Il vaut donc mieux n'y procéder qu'après la séparation complète de ce dernier ; mais pour l'empêcher, pendant le temps même très court qui est nécessaire à sa préparation, de mourir

Digitized by Google

de *mort subite*, je crois qu'il faut y entretenir une température voisine de la température normale, en le plaçant sur un plateau superposé à un bassin rembli d'eau à 40 degrés environ, ou préalablement chauffé à cette température. Je n'ai pas besoin de dire que ce temps de l'opération doit être très expéditivement exécuté.

Enfin, lorsque l'on a eu soin de donner au lambeau une forme exactement égale à celle de la surface à recouvrir, aucun point de suture n'est nécessaire pour maintenir le contact. Je craindrais plutôt les lenteurs qui résulteraient de l'application de ces sutures, les actions mécaniques brutales imprimées au lambeau, les modifications de l'intégrité anatomique de sa circonférence, enfin la présence des corps étrangers constitués par des fils même parfaitement aseptiques.

En revanche, il est bon, je le crois, d'appliquer la greffe contre la surface cruentée par un très léger degré de compression. Si le lambeau survit et contracte des adhérences, c'est grâce à une intime adaptation de ses bords et de sa face profonde, adaptation qui permet aux actions nutritives de s'exercer d'élément à élément anatomique en quelque sorte. On ne saurait compter sur le rétablissement immédiat de la circulation dans le lambeau détaché ; il ne faut donc pas craindre d'entraver celle-ci par une compression qui favorise l'adhésion, condition essentielle du succès.

J'ajoute, en terminant, que le pansement au lint boracique m'a paru réunir toutes les conditions requises pour le traitement des opérations que l'on pratique sur la face, et spécialement des opérations autoplastiques. Il est parfaitement antiseptique et n'irrite nullement la peau si sensible du visage.

(Bulletin de la Société de Chirurgie de Paris.)

REVUE DE LA PRESSE

Sur les troubles de la vision consécutifs aux blessures du crâne par contusion, par le Dr Berlin. — On a toujours considéré les perturbations visuelles consécutives aux traumatismes du crâne comme des amauroses réflexes dépendantes d'une lésion du trijumeau. Dans ces derniers

Digitized by Google

temps on a soutenu qu'il y avait une véritable déchirure du nerf optique à son passage à travers le trou optique.

M. le docteur Berlin a réuni de nombreux matériaux pour démontrer que cette dernière hypothèse était bien fondée.

Il parle d'abord du cas de Brodie, dans lequel on trouva une fracture transversale de la base du crâne avec dilacération des deux nerfs optiques; il cite ensuite l'observation de Steffan où il est question d'une fracture de la voûte orbitaire droite accompagnée d'une lésion de la bandelette optique gauche.

Le docteur Berlin a pu réunir environ quarante observations cliniques et il a noté presque toujours que lorsque la cécité existait seulement d'un côté elle était immédiate, complète et incurable.

Habituellement le coup contre les parois du crâne avait été si violent qu'il était rationnel d'admettre, dans de telles circonstances, une fracture des parois de la voûte orbitaire avec déchirure ou compression du nerf optique au niveau du trou de ce nom.

A l'appui de cette opinion, le docteur Berlin cite la statistique de *Prescott-Hewett* qui, sur 68 cas de fracture de la base du crâne, a trouvé 23 fois une fracture des parois orbitaires. Holder, sur 126 fractures de la base, a trouvé 88 fois les parois orbitaires intéressées. Enfin, et c'est là le point capital, très souvent la fracture intéressait le trou optique et le nerf était plus ou moins déchiré ou comprimé. Deux fois la fracture du crâne s'étendait transversalement, et les deux trous optiques étaient intéressés.

En plus de cette lésion du squelette, il existait souvent un épanchement sanguin entre les deux gaines du nerf; jamais cependant on n'observa d'hémorrhagie dans l'espace vaginal sans qu'il y eût en même temps fracture des parois du conduit optique. (*Revista Especial de Oftalmologia*).

Sur l'emploi simultané de l'iodure de potassium et du calomel dans la thérapeutique oculaire, par Schlaefke. — Depuis longtemps plusieurs auteurs, M. de Wecker entre autres, ont signalé le danger qu'il y avait à employer l'iodure de potassium à l'intérieur en même temps que le calomel en insufflations sur la conjonctive oculaire.

Dans tous les cas il survient une violente inflammation de la conjonctive, mais jusqu'ici personne n'avait cherché à contrôler expérimentalement le fait, et les observations de ce genre étaient si peu connues du public médical que dans chaque observation l'auteur paraissait ignorer les faits publiés par ses devanciers, et croyait avoir découvert quelque chose de nouveau. Le docteur Schlaefke a entrepris des expériences à ce sujet, et voici comment il a procédé : il a fait prendre à des lapins une quantité d'iodure de potassium approximativement égale à 1/7000e de leur poids et au bout de 7 minutes il a pu déceler la présence de ce sel dans le liquide qui baignait la conjonction en se servant pour cela d'un réactif extrêmement sensible, le chlorite de palladium.

Chez l'homme, l'iodure de potassium employé à dose thérapeutique n'est pas en quantité suffisante pour être reconnu au moyen du réactif précé-

Digitized by Google

dent ; mais il n'en est pas de même si on emploie la poudre de calomel. En plaçant une petite quantité de ce sel dans le cul-de-sac conjonctival d'un individu qui prend un ou deux grammes d'iodure de potassium par jour, on provoque une violente conjonctivite localisée au cul-de-sac où l'on peut même trouver une véritable eschare. Chez les animaux, il est très facile de produire le même phénomène en donnant à un lapin, par exemple, 25 centigrammes d'iodure de potassium. L'irritation conjonctivale, causée par l'iodure de mercure, ne tarde pas à se manifester.

Plusieurs opinions touchant le mode d'action du calomel ont cours dans la science : les uns prétendent qu'il agit mécaniquement, et les autres, chimiquement. L'observation clinique semble déjà contraire à la première opinion, puisque les autres substances pulvérulentes et inertes n'ont pas la même efficacité. Ceux qui refusent au calomel une action chimique invoquent son insolubilité, mais précisément Schlaefke a prouvé que le sel se dissout, en petite quantité, il est vrai, dans les liquides qui baignent l'œil. Ainsi dissous, il reste à l'état de protochlorure et ne se transforme pas en bichlorure, comme on aurait pu le supposer, grâce à la petite quantité de chlorure de sodium que contiennent les larmes.

A la fin de son travail, l'auteur formule les conclusions suivantes :

1° L'emploi du calomel en poudre sur la conjonctive pendant l'usage de l'iodure de potassium à l'intérieur peut déterminer une violente inflammation de l'œil.

2° L'iodure de potassium administré à l'intérieur et répandu ensuite dans tout l'organisme, peut, au bout de quelques minutes, être décelé dans les divers produits de sécrétion et d'excrétion et dans les larmes en particulier. Quand il est donné deux fois par jour à la dose de 50 centigrammes les larmes en contiennent toujours une petite quantité.

3° Le calomel se dissout dans l'eau, mais en très faible proportion ; si celle-ci renferme trois quarts pour cent de chlorure de sodium, la solubilité est dix fois plus considérable.

4° Le calomel se dissout peu à peu dans les liquides qui baignent l'œil et agit ainsi chimiquement.

5° En présence de l'iodure de potassium contenu dans les larmes, il se transforme en iodure de mercure qui agit comme caustique et provoque une vive inflammation. *(Arch. für ophtalmologie.)*

Chancre induré de la paupière inférieure suivi d'accidents secondaires graves précoces. par M. le docteur Richon, médecin-major de première classe. — Le chancre induré palpébral est une rareté pathologique. Les statistiques de Bassereau, Fournier et Clerc, rapportées par Rollet (*Dictionnaire encyclopédique des sciences médicales*, article *Chancre syphilitique*), n'en signalent que deux cas sur 1,236 chancres indurés observés chez l'homme ; sur 301 femmes atteintes de chancres syphilitiques (statistiques Martin, Carrier et Bureaux, même article), aucun n'a présenté cette localisation. C'est en raison de cette rareté que l'observation qui suit nous a paru intéressante et que nous avons cru devoir la publier.

Digitized by Google

G..., vingt-deux ans, soldat d'infanterie, doué d'une bonne constitution, n'a jamais eu ni blépharites ni accidents syphilitiques. Le 14 février dernier, il remarqua un peu de rougeur à l'angle interne de l'œil droit sur le bord libre de la paupière inférieure ; bientôt se forma une saillie papuleuse à surface exulcérée, en même temps que l'inflammation s'étendait à la conjonctive environnante. Les premiers soins consistèrent en applications émollientes avec quelques cautérisations au nitrate d'argent ; puis l'ulcération ne guérissant pas, et sa base devenant le siège d'une induration notable, le malade fut envoyé à l'hôpital de Belfort, le 26 février.

A son entrée dans nos salles, nous trouvâmes sur le point lacrymal inférieur une ulcération grisâtre, superficielle, un peu saillante, reposant sur une base rouge, luisante, boursoufflée et indurée, qui occupait toute la moitié interne de la paupière ; la conjonctive, d'une coloration rouge sombre sur la paupière, formait sur toute la moitié inférieure du globe un chémosis rouge, charnu ; ces parties étaient le siège d'une sécrétion muco-purulente concrète, peu abondante; la cornée était intacte; il n'y avait ni photophobie, ni douleur, ni larmoiement.

Cette affection, nettement localisée à l'angle de la paupière dont elle occupait toute l'épaisseur, n'était évidemment ni une conjonctivite inflammatoire ni une blépharite scrofuleuse. L'insignifiance de l'ulcération relativement à l'étendue de l'engorgement de sa base, le chémosis limité à la moitié inférieure de la conjonctive avec intégrité absolue de la cornée, enfin l'insensibilité de l'œil à la lumière, constituaient un groupe de signes ne rappelant aucune des maladies communes de la région ; nous ne songeâmes pas d'abord à une lésion syphilitique, et la détermination du diagnostic dut être ajournée. Nous fîmes provisoirement des fomentations émollientes, quelques scarifications du bourrelet conjonctival, et, à partir du 10 mars, des applications de pommade au précipité jaune.

Le 15, l'apparition au-dessus et au-dessous de l'angle du maxillaire de deux petits ganglions durs, roulants et indolents, nous mit sur la voie du diagnostic réel en nous faisant penser à un chancre induré. Le malade nous dit alors que le 7 janvier, cinq semaines environ avant d'être malade, il avait vu une femme qu'il ne connaissait pas, et se souvenait très nettement d'avoir été embrassé par elle sur l'œil à plusieurs reprises. Le diagnostic fut bientôt confirmé par l'apparition précoce des accidents secondaires.

Le 23 février, le malade se plaignait d'une céphalée extrêmement violente occupant tout le sommet de la tête, puis, le surlendemain, de douleurs dans les tibias à exacerbations nocturnes et de courbature généralisée avec perte du sommeil et de l'appétit. L'ulcération était déjà cicatrisée, mais une induration cartilagineuse volumineuse avait progressivement envahi toute la paupière et la maintenait renversée en dehors. Nous prescrivîmes, à partir du 24, l'iodure de potassium à dose rapidement croissante pour atténuer au plus vite les douleurs ; la céphalée se calma le 28, les douleurs tibiales le 31, la courbature persista jusqu'au huit avril ; l'iodure de potassium avait été supprimé cinq jours auparavant, et

Digitized by Google

le proto-iodure de mercure administré dès le 29 mars, à dose croissante de 5 à 10 centigrammes.

Le début des accidents secondaires fut marqué le 2 avril par l'apparition d'une roséole papuleuse, confluente sur le tronc et discrète sur les membres ; le 4, nous vîmes quelques boutons d'impétigo sur le cuir chevelu, de petites ulcérations à la lèvre supérieure et un point circonscrit très douloureux de périostite au tibia droit, un peu au-dessous et en dedans de la tubérosité antérieure.

L'influence du traitement se manifesta dès le 8 avril ; la courbature se dissipa progressivement, le sommeil revint, l'induration palpébrable se résorba peu à peu, le chémosis s'effaça et l'œil s'ouvrit plus facilement ; enfin la roséole pâlit sensiblement. Le 12, la périostite n'était plus douloureuse, et tous les accidents, malgré leur allure menaçante au début, paraissaient devoir céder avec rapidité. Les cheveux commencèrent à tomber.

Le 22, le traitement mercuriel fut interrompu en raison de l'apparition d'une stomatite. A cet époque l'induration n'occupait plus que l'angle interne de la paupière, la peau était encore rouge cuivré, le chémosis s'était effacé, les deux ganglions avaient presque disparu ainsi que la roséole et l'impétigo. Toutefois il restait le long du tibia un peu de douleur, sensible surtout le soir après la marche de la journée, et une anémie spécifique assez accentuée donnant lieu vers le 1er mai à des symptômes d'héméralopie. Nous instituâmes alors un régime réparateur associé au vin de quinquina, à l'huile de foie de morue et au sirop d'iodure de fer.

Le 15 mai, tous les accidents avaient disparu, à part quelques ulcérations qui revenaient de temps à autre sur les lèvres, les amygdales et le larynx ; des cautérisations légères et des insufflations de calomel eurent raison de ces dernières manifestations, et le malade sortit le 29 dans un état satisfaisant. Le siège de la lésion était encore marqué par une faible rougeur du bord palpébral et par une petite cicatrice allongée comprenant le point lacrymal inférieur oblitéré. *(Gazette des Hôpitaux.)*

Chancre induré palpébral par M. le docteur Moty, médecin-major de deuxième classe. — L'intéressante observation de chancre palpébral publiée par le docteur Richon dans la *Gazette des hôpitaux* du 7 juillet dernier m'engage à rapporter un cas semblable observé en 1872 à l'hôpital militaire de Saïda.

Le nommé L... (Charles), soldat au régiment étranger entre à l'hôpital, le 28 octobre 1872, atteint de conjonctivite aiguë double avec chémosis et engorgement de l'angle interne de la paupière supérieure gauche : le mal date de quelques jours, pas d'antécédents pathologiques, pas de granulations conjonctivales.

Traitement. — Instillations de nitrate d'argent au cinquantième tous les matins. compresses d'eau blanche, compression légère.

12 novembre. L'inflammation a cédé, la sécrétion séro-purulente est presque tarie, mais le chémosis persiste encore à gauche vers l'angle interne de l'œil ; il prend une forme scléreuse dont la nature nous échappe.

Digitized by Google

14. Même état ; cataplasmes de farine de riz

16. Douleurs vives vers le grand angle de l'œil.

20. Le chémosis disparaît, l'affection se localise vers le bord libre et sur la face conjonctivale de la paupière supérieure gauche, à 4 millimètres en dehors du point lacrymal; sur la partie la plus saillante du noyau d'induration palpébral apparaît une ulcération superficielle à surface grisâtre. La paupière présente à son angle interne un léger degré d'ectropion qui laisse facilement apercevoir la lésion de la conjonctive.

22 novembre. Apparition d'une hémicranie gauche violente qui résiste au sulfate de quinine, malaise général, état fébrile léger.

10 décembre. Les douleurs de tête et l'état fébrile ont disparu graduellement, mais une petite tumeur profonde, sans adhérences à la peau et sans aucune rougeur des téguments, apparaît à la partie supérieure de la région temporale gauche; cette tumeur, de forme circulaire, aplatie, à surface lisse, du volume d'uue noisette, est dure, élastique, non fluctuante, assez douloureuse à la pression et semble adhérer profondément aux parties résistantes de la boîte du crâne : elle est le siège de douleurs nocturnes assez vives.

Après avoir examiné le malade avec mon confrère le docteur Antellet, je prescris deux pilules de sublimé à 1 centigramme par jour.

13 décembre. Les douleurs nocturnes diminuent rapidement, la tumeur est moins dure.

20 décembre. Je continue les pilules de sublimé, et j'ajoute un gramme d'iodure de potassium.

23 décembre. Iodure, 2 grammes.

28 décembre. Les douleurs ont complètement disparu : on sent encore profondément un noyau d'induration au point de la région temporale occupé par la tumenr : les conjonctives sont complètement guéries; l'ectropion a disparu, mais il reste un peu de gonflement de la paupière supérieure gauche qui présente dans son épaisseur, vers l'angle interne de l'œil, une petite nodosité, dernier vestige de l'accident primitif.

Le traitement est continué jusqu'à la sortie du malade, dans les premiers jours de janvier. A la date du 1er avril, il n'y avait pas eu de nouvelle poussée.

Cette observation présente plusieurs points d'analogie avec celle du docteur Richon : l'induration et le renversement de la paupière, l'apparition de la fièvre syphilitique un mois après l'apparition de la lésion initiale, etc. Elle en diffère par la violence de la conjonctivite et son extension aux deux yeux. Cette conjonctivite double rendait au début le diagnostic impossible; les renseignements fournis par le malade étaient nuls, et, quand enfin la marche de l'affection vint nous mettre sur la voie de la vérité, nous découvrîmes, à force de questions, que pendant son séjour à l'hôpital il avait plusieurs fois trempé ses compresses oculaires dans un plateau d'eau blanche qui servait aux vénériens. Cette révélation nous sembla d'abord concluante : le malade s'était inoculé la syphilis en appliquant des compresses contaminées sur ses conjonctives enflammées ;

Digitized by Google

mais en tenant compte : 1° de la date d'invasion de la fièvre syphilitique (28 novembre), vingt-trois jours seulement après l'entrée du malade à l'hôpital ; 2° de l'induration d'apparence phlegmoneuse siégeant d'emblée dans le point où devait se développer le chancre primitif, il devient évident que la conjonctivite et la syphilis ont été contemporaines ; quant au mode d'infection, je n'ai pu le découvrir.

Cette observation présente une autre particularité remarquable, c'est l'apparition d'une de ces tumeurs gommeuses précoces signalées par M. Mauriac dans la *Gazette des hôpitaux* de 1874 ; la situation du tubercule primitif à la face n'est peut-être pas étrangère dans ce cas à l'anomalie d'évolution de la syphilis.

Quoi qu'il en soit, les principaux traits de cette observation, recueillie à la hâte à une époque d'encombrement, suffisent à caractériser une syphilis acquise par la voie palpébrale, et le fait méritait à ce titre d'être rapporté. *(Gazette des Hôpitaux.)*

Les affections de l'œil causées par la masturbation. — Le rapport de la masturbation avec les maladies des yeux a jusqu'ici peu attiré l'attention des praticiens; il n'en est pas même fait mention dans les meilleurs traités d'ophtalmologie. D'après l'*Américan spécialist*, le docteur Landesberg dit n'avoir vu ce cas mentionné que deux fois dans les livres d'ophtalmologie. L'un de ces cas est relaté par M. Dieu, qui dit qu'une amblyopie s'est développée chez un garçon de cinq ans comme conséquence de la masturbation, et qu'après la guérison d'un phimosis, cause déterminante de la masturbation, ce vice ayant été abandonné, la vision est revenue à son état normal.

Les autres cas sont cités par Fœrster, qui dit avoir rencontré des cas très obstinés de catarrhe chronique de l'œil chez des malades de douze à vingt ans, chez lesquels il a été constaté que l'onanisme était la seule cause de l'affection, et le Dr Landesberg croit que les inflammations chroniques de l'œil, résultant de la masturbation, ne sont pas aussi rares qu'on paraît le supposer d'après le peu qui a été écrit sur ce sujet. Il cite plusieurs observations qui lui sont personnelles, et ajoute qu'il a constaté dans les deux sexes un rapport constant entre l'acné de la face, les catarrhes chroniques de l'œil et la masturbation.

Le courant électrique continu comme agent thérapeutique dans l'atrophie du nerf optique et dans la rétinite pigmenteuse. — Nous trouvons dans l'*Edimbourg médical Journal* du mois de septembre un article très intéressant sur ce sujet reproduit de l'*Ophtalmic Hospital Reports*. L'auteur remarque que l'atrophie optique, comme les autres dégénérescences du système nerveux, a offert un champ magnifique aux crédules en thérapeutiques. Plusieurs cures ont été effectuées par le courant électrique continu et encore plus par la strychnine. Le Dr Gunn, après une longue expérience, a trouvé nul le succès du courant continu, mais il ajoute que ce traitement semble avoir été efficace pour la rétinite pigmenteuse. Il a publié quatre observations dans lesquelles il y a eu une amélioration suffisante pour justifier l'usage plus étendu et plus prolongé de ce moyen dans les cas en questions. (*Recueil d'Ophtalmologie.*)

Digitized by Google

BIBLIOGRAPHIE

Le colobome de l'œil et le kyste séreux cougénital de l'orbite, avec planches chromo-lithographiées, par le Dr Van Duyse, préparateur du cours d'histologie pathologique à l'Université de Gand (sera analysé).

Appareil pour explorer la vision des couleurs, avec planches en couleur. modèle récent du Dr Maréchal (de Brest), médecin principal de la marine.

Du décollement rétinien et de son traitement, avec planches lithographiques, par le Dr Debierre, chef de clinique du Dr Meyer, thèse, Paris. 1881.

Note sur un cas d'emphysème de l'orbite et des paupières, par le Dr S. Baudry, médecin-oculiste du Bureau de bienfaisance de Lille.

Peptone Catillon solution représentant 3 fois son poids de viande rendue assimilable par la pepsine du suc gastrique et assurant la nutrition par le rectum aussi bien que par la bouche dans tous les cas où l'alimentation normale est empêchée ou incomplète.

Lavement nutritif : 2 *cuillerées*, 125 *eau*, 3 *gout. Laudanum*, 0,30 *bi-carbon. de soude.*

POUDRE : peptone pure concentrée par dessication et à l'abri des fermentations. — Contrôle facile, dosage précis.

1 *cuillerée à café représente* 50 *gr. viande.*

SIROP de PEPTONE CATILLON préféré pour la bouche, agréable au goût, correspond comme *richesse azotée ou valeur nutritive* à ce que d'autres appellent peptone.

1 *cuillerée représente* 30 *gr. de viande ; 4 à 8 par jour dans un peu d'eau.*

VIN de PEPTONE CATILLON utile complément de nutrition ; 1 verre à madère contient 30 gr. de viande. Prix : 4 fr.

Chocolat à la PEPTONE CATILLON
avec et sans phosphate de chaux
Aliment complet sous une forme attrayante.

En croquettes, contenant chacune 8 gram. de viande et 0,25 *de phosphate de chaux*, pour le goûter des enfants.

En tablettes contenant chacune 20 gram. de viande pour un déjeuner au lait ou à l'eau.

Maladies d'estomac et d'intestin, consomption, anémie, enfants débiles, convalescents, etc.

Paris, rue Fontaine St-Georges, 1, et toutes les pharmacies.

Produits DIASTASÉS du Dr Baud

La **DIASTASE** *est ce ferment* **digestif** *si indispensable et si puissant qu'il peut dissoudre* **2,000** *fois son poids d'aliments féculents. C'est en outre le principe actif de la* **salive**, *si souvent insuffisante ou dénaturée par l'état des dents, etc.*

A la **Diastase salivaire** *ou* **animale** *on substitue la* **Diastase végétale** *qui possède les mêmes propriétés.*

Cette **Diastase** *se produisant par la* **germination de l'orge** *ou autres graines, l'étude en a conduit le* **Dr BAUD** *à ses*

MÉDICAMENTS DIASTASÉS

lesquels se résument à de très petites **dragées** *de graine de cresson qui ont germé en absorbant une solution* **titrée** *de* **FER** *ou d'*IODE *ou d'*ARSENIATE, *etc. Le médicament ainsi* **digéré** *par la plante, se trouve chargé de la* **Diastase** *qui le rend* **assimilable** *sans fatigue pour l'estomac ni l'intestin.*

C'est la **vie végétale** *ingénieusement substituée aux manipulations souvent* **incertaines** *des laboratoires.*

Paris, 23 et 19, rue Drouot, et les Pharmacies

Le Propriétaire-Gérant, Dr Armaignac.

Bordeaux. — Imprimerie Nouvelle A. Bellier, 16, rue Cabirol.

Digitized by Google

REVUE CLINIQUE

D'OCULISTIQUE

DU SUD-OUEST

SOMMAIRE : **Travaux originaux.** — Considérations sur l'étiologie et la thérapeutique des affections des voies lacrymales (*fin*), par le Dr Armaignac. — Quatre cas de guerison radicale et persistante de décollement de la rétine par le traitement chirurgical, par le professeur Secondi. — **Revue de la Presse.** — Troubles oculaires provoqués par l'ingestion de saucisses altérées, par M. Leber. — Traitement du décollement de la rétine par la galvano-puncture, par Ch. Abadie. — Centres de vision dans les hémisphères cérébraux, par le Dr Dalton. — **Instruments.** — Ophtalmoscope à deux observateurs du Dr Coussérant. — Table des matières.

TRAVAUX ORIGINAUX

Considérations sur l'étiologie et la thérapeutique des affections des voies lacrymales (1).

Par le Dr H. Armaignac.

2° De la tumeur lacrymale. (Suite)

Quand on se trouve en présence d'une tumeur lacrymale volumineuse, la première chose à faire c'est de chercher à rétablir la perméabilité du canal nasal qui, le plus souvent est obstrué, au moyen du cathétérisme pratiqué par les points lacrymaux, comme je l'ai déjà indiqué dans le courant de cet article. On y joindra les injections médicamenteuses dont il a été également question et qu'on devra pratiquer une ou deux fois par jour.

Ces moyens, employés seuls, pourront bien modifier la sécrétion du sac lacrymal, en diminuer la quantité, s'opposer dans une certaine mesure à la stagnation des larmes, mais elles seront le plus souvent impuissantes pour amener une cure radicale de la maladie. Il arrive aussi, parfois, que le cathétérisme est

(1) Voir les nos 12, 13, 14.

Digitized by Google

impossible à pratiquer par les voies naturelles. Dans ce cas, au lieu de fendre le conduit lacrymal, je crois préférable de pratiquer une petite ouverture sur la paroi antérieure du sac, immédiatement au-dessous du ligament perpébral interne, et d'introduire par là des sondes d'un assez fort calibre, les nos 3, 4 et 5 de Bowmann, par exemple, qu'on laissera en place un quart d'heure ou vingt minutes chaque fois. Dans l'intervalle des pansements, le malade devra avoir soin non seulement de vider par en bas, le plus souvent possible, son sac lacrymal, mais encore d'exercer sur cette poche une douce compression, au moyen du doigt, le plus longtemps qu'il le pourra. Pendant la nuit, l'usage d'un bandeau compressif sera aussi fort utile. Ces moyens, qu'on pourrait appeler moyens de douceur, bien que demandant un temps souvent fort long, peuvent suffire pour faire disparaître la tumeur lacrymale. Quant à l'ouverture artificielle qu'on a pratiquée, elle se ferme d'elle-même aussitôt qu'on cesse le cathétérisme ou qu'on le pratique par les voies naturelles.

Dans quelques cas où le sac distendu et aminci n'a aucune tendance à se rétrécir malgré la perméabilité du canal nasal, on se trouve bien des moyens qui consistent à amener un certain degré d'irritation de la muqueuse. On peut obtenir ce résultat en introduisant dans la cavité du sac, une mèche de charpie, ou bien en y injectant une goutte de teinture d'iode, de solution de nitrate d'argent au 20e, ou de tout autre liquide irritant. On pourrait encore badigeonner l'intérieur du sac avec un petit bourdonnet de coton solidement fixé à une pince à griffes et trempé dans un des liquides précédents. En faisant cela, on cherche à imiter la nature qui guérit la tumeur lacrymale en provoquant une inflammation suppurative de la paroi interne.

Jusqu'à présent, j'ai supposé que le canal nasal était devenu ou resté perméable, mais il peut se présenter des cas, très rares il est vrai, où tous les efforts du chirurgien sont infructueux pour rétablir le cours régulier des larmes. Alors le traitement s'éloigne complètement des règles que j'ai tracées au commencement de cet article, et doit consister à faire disparaître un appareil désormais inutile. Il ne faut pas se dissimuler cependant, qu'une telle détermination est chose fort grave, et, avant de se décider à détruire un organe que la nature a pris

Digitized by Google

tant de soins à perfectionner, il faut songer aux inconvénients qu'entraînera plus tard cette mutilation et se demander si le remède ne sera pas pire que le mal. C'est ici que le médecin devra faire appel à toute son habileté et à toute son expérience s'il ne veut pas avoir plus tard d'amères déceptions et des regrets malheureusement superflus. En détruisant le sac lacrymal, il s'expose à être obligé de pratiquer une nouvelle opération, d'une certaine gravité celle-là, l'extirpation de la glande lacrymale, pour remédier au larmoiement devenu incurable par suite de la suppression des voies d'excrétion physiologiques.

On sait que pour obtenir avec certitude l'oblitération artificielle du sac lacrymal, il faut y empêcher, d'une manière absolue, l'afflux des larmes et de la sécrétion conjonctivale, puis déterminer dans la muqueuse une inflammation suppurative étendue, quoique bornée, autant que possible, à cette membrane et assez limitée pour ne pas déterminer des complications fâcheuses telles que la nécrose des os, le phelgmon diffus, les cicatrices vicieuses (de Wecker).

Pour répondre à la première indication, l'oblitération des conduits lacrymaux, le meilleur moyen, c'est la chaleur, qu'on peut employer de diverses façons, avec ou sans instruments spéciaux. C'est ainsi qu'on peut se servir d'un simple stylet qu'on fait rougir sur la lampe à alcool et qu'on introduit ensuite dans le dilatateur de Desmarres préalablement placé aussi profondément que possible dans le conduit lacrymal inférieur. En retirant le dilatateur pendant que le stylet reste dans le canal, on est bien sûr de cautériser suffisamment la muqueuse dans toute son étendue pour obtenir ensuite une inflammation adhésive des parois. Si on dispose d'un petit galvano-cautère, muni à son extrémité d'un fil de platine recourbé sur lui-même en forme de stylet, on peut s'en servir avec avantage surtout chez les malades pusillanimes qu'effraie le stylet rougi au feu.

Quel que soit le procédé que l'on emploie, il faut avoir soin pendant deux ou trois jours de maintenir renversé le point lacrymal ou de le recouvrir de collodion, après l'avoir bien séché, afin d'empêcher d'une manière absolue le passage des larmes par le canal lacrymal dont la perméabilité pourrait persister après la cautérisation.

Quelques chirurgiens procèdent simultanément à la cautérisa-

Digitized by Google

tion du sac et à l'oblitération de l'orifice interne du conduit lacrymal. Pour obtenir cette oblitération ils introduisent dans le conduit une sonde d'Anel qui, au contact du fer rouge ou de la boule de platine du thermo-cautère s'échauffe suffisamment pour cautériser la muqueuse. Je crois ce procédé moins bon que celui qui a été indiqué précédemment.

Pour obtenir l'oblitération du sac lacrymal on ne peut guère hésiter qu'entre deux méthodes : la cautérisation ignée et la cautérisation chimique. La première qui a, je crois, de grands avantages sur la seconde, se pratique de la manière suivante :

Après avoir ouvert largement le sac lacrymal au-dessous du ligament palpébral interne au moyen d'une incision longue de un centimètre environ on fait écarter autant que possible les lèvres de la plaie avec de petits *écarteurs* ou des crochets doubles à pointes mousses et l'on introduit dans la cavité du sac, préalablement séchée avec des bourdonnets de coton ou de charpie, un petit cautère rond chauffé à blanc que l'on promène aussi rapidement que possible sur toute la surface interne du sac. Il convient, en effet, d'agir extrêmement vite pour éviter la douleur causée par la chaleur rayonnante qui se dégage du cautère. Si on dispose d'un appareil galvanique on doit lui donner la préférence sur le cautère ordinaire parce qu'il donne beaucoup moins de chaleur rayonnante et que sa vue cause au malade moins d'appréhension. Dans ce cas on se sert de la boule en fil de platine qu'on ne fait rougir qu'après l'avoir introduite dans le sac. Quand on a la certitude d'avoir cautérisé toute la surface de la muqueuse on se hâte d'appliquer des compresses trempées dans de l'eau froide, et au bout de quelques instants on place sur le sac un bandage légèrement compressif que l'on maintient pendant quelques jours. Si la plaie faite à la peau venait à se fermer prématurément il faudrait l'ouvrir avec un stylet mousse, et, au besoin, maintenir les lèvres écartées au moyen d'une mèche de charpie.

L'emploi des caustiques chimiques, du beurre d'antimoine en particulier, a joui jadis d'une grande faveur, mais aujourd'hui on y a rarement recours, car son action est moins facile à limiter que celle du cautère thermique et il a souvent donné lieu à des accidents graves.

La destruction du sac lacrymal par le cautère ou les caustiques est un excellent moyen, mais il a le sérieux inconvénient

Digitized by Google

d'amener quelquefois l'inflammation du tissu cellulo-graisseux de l'orbite et le phlegmon de l'œil ; c'est pourquoi, je le répète, ce n'est qu'à la dernière extrémité, et sur les instances du malade, qu'on doit se décider à intervenir de cette manière.

Quand au larmoiement qui résultera de l'oblitération des voies lacrymales, s'il devient trop gênant, il ne restera qu'un remède pour le faire disparaître : c'est l'extirpation de la glande lacrymale, opération, qui a déjà été très souvent pratiquée, mais dont je n'ai pas à m'occuper ici.

3° Phlegmon du sac lacrymal et fistule lacrymale.

J'ai dit précédemment que l'inflammation de la muqueuse du sac lacrymal donnait lieu à la production de muco-pus ou même de véritable pus. On a affaire dans ces cas à une dacryocystite catarrhale ou purulente, et cette dernière variété pourrait encore être désignée sous le nom d'abcès du sac lacrymal, soit que ce dernier survienne d'emblée et sans être précédé d'une inflammation chronique de la muqueuse, comme j'ai eu l'occasion d'en observer un cas chez un jeune enfant âgé de six mois à peine, soit qu'il se manifeste pendant le cours d'une dacryocystite catarrhale. Lorsque le canal nasal ou le canal lacrymal est perméable, le pus trouvant une issue facile s'échappe, soit spontanément, soit sous la pression du doigt, dès que la quantité sécrétée atteint une certaine limite. Dans ces circonstances, la distension du sac se fait d'une façon lente et graduelle, et ce n'est que lorsque la maladie a duré pendant longtemps que cet organe acquiert un volume notable.

Mais si, pour une cause ou pour une autre, le sac se trouve tout à coup privé de communication avec l'extérieur, le pus ne continue pas moins à se produire et, après avoir distendu outre mesure la poche qui le renferme, il finit par l'ulcérer et la rompre au point le moins résistant, c'est-à-dire au niveau de sa paroi antérieure. Selon que la sécrétion purulente sera plus rapide ou plus lente, on observera un abcès *chaud* ou un abcès *froid* dont l'aspect et la marche ne différeront pas sensiblement de celle des autres abcès des différentes parties du corps, mais réclameront un traitement le plus souvent spécial que je n'ai pas à indiquer ici, attendu qu'il en a déjà été question dans le paragraphe précédent.

Digitized by Google

L'inflammation primitivement bornée à la muqueuse du sac lacrymal peut s'étendre aux parties voisines et envahir non seulement la peu et le tissu cellulaire sous-cutané, mais encore le périoste. Bien que la maladie puisse offrir alors certains points de ressemblance avec l'abcès du sac, un médecin expérimenté évitera de faire la confusion et, dès le début, il pourra reconnaître l'évolution d'un phlegmon du sac lacrymal.

Ce n'est plus, comme dans l'abcès, une rougeur circonscrite à la peau qui recouvre la paroi antérieure du sac et qui est mince et luisante, mais au contraire une tuméfaction œdémateuse qui se manifeste d'abord dans le grand angle de l'œil, ne tarde pas à s'étendre à toute la peau de la partie supérieure de la joue, aux paupières, et même à la conjonctive bulbaire. Le gonflement est parfois tel qu'il est à peine possible d'entr'ouvrir les paupières et de découvrir l'œil. Sans doute on pourrait confondre le véritable phlegmon qui a son point de départ dans le sac lacrymal avec celui qui a son siège dans les parties voisines seulement (*anchilops*), si on s'en tenait aux symptômes objectifs, mais, d'abord, l'anchylops est extrêmement rare et ensuite les réponses du malade, relativement à l'état antérieur de ses voies lacrymales, mettront sur la voie du diagnostic.

Le phlegmon du sac peut être attribué à des causes assez diverses; la plus fréquente de toutes c'est, sans contredit, la dacryocystite, surtout lorsque cette dernière se complique d'une oblitération ou d'une obstruction du canal nasal et des conduits lacrymaux. Un cathétérisme brutal ou exécuté avec des instruments malpropres, une fausse route suivie par la sonde, l'emploi d'injections trop irritantes ou caustiques, peuvent aussi quelquefois être incriminés; il en est de même, quoique plus rarement, des piqûres, des blessures ou des contusions du sac lacrymal.

La terminaison du phlegmon par résolution s'observe quelquefois, mais ces cas heureux sont si rares qu'on ne doit jamais s'y attendre, et, du reste, le traitement est le même dans la première période de la maladie, qu'il se forme ou non du pus.

Le rétablissement de la perméabilité des voies lacrymales au moyen du cathétérisme, même au début de la maladie, n'a pas une grande efficacité dans le phlegmon confirmé et les difficultés qu'opposent à son exécution le gonflement et la sensibilité des parties suffisent à empêcher le plus souvent d'y avoir recours.

Digitized by Google

Le traitement se borne à l'application de cataplasmes chauds et de compresses trempées dans une décoction chaude de racine de guimauve, mais dès qu'on a des raisons suffisantes pour supposer qu'il existe déjà dans le sac ou en dehors de cet organe une collection purulente, on ne doit pas attendre l'issue spontanée du pus, et il convient de pratiquer une ponction ou une incision sur le point qui menace le plus de se perforer ; c'est en général au niveau de la paroi antérieure du sac, au-dessous du ligament palpébral interne ; néanmoins, dans quelques circonstances, le pus peut se frayer un chemin, soit sous les téguments soit même sous le périoste et à travers l'épaisseur de l'os unguis et dans ces cas ce seront les symptômes locaux qui guideront le chirurgien.

Lorsque l'ouverture du phlegmon s'est faite spontanément, il en résulte presque toujours un conduit fistuleux plus ou moins tortueux, ou même plusieurs pertuis qui font communiquer l'intérieur du sac ou de la poche purulente avec l'extérieur et servent à l'évacuation du pus. Alors, les phénomènes locaux et généraux s'améliorent; la doulenr et le gonflement disparaissent peu à peu et, au bout de quelques jours, il ne reste plus qu'une ouverture à bords irréguliers par laquelle s'écoulent les produits morbides provenant du sac, et les larmes, si le canal lacrymal est perméable; on a alors une fistule lacrymale, ou plutôt une fistule du sac lacrymal. Bientôt même cet orifice cutané a une grande tendance à s'oblitérer, au moins superficiellement, surtout si la sécrétion du sac est peu abondante et si les voies lacrymales lui offrent une libre issue par en haut ou par en bas. L'oblitération pourra même devenir complète et, dans ce cas, le malade est exposé à une rechute de phlegmon si une thérapeutique rationnelle et opportune ne vient pas le mettre à l'abri.

Comme on vient de le voir dans tout ce qui précède, l'abcès et le phlegmon du sac lacrymal se terminent généralement par une fistule. Cette dernière ne constitue donc pas une maladie spéciale et indépendante; c'est une sorte de soupape de sûreté établie par la nature; dès lors, il est évident que si nous voulons la supprimer sans danger, il faudra d'abord que nous la rendions inutile et pour cela, il suffira ou de tarir la sécrétion anormale ou de lui permettre une issue facile par la voie physiologique c'est-à-dire par le canal nasal. Cette proposition est si vraie qu'à moins de circonstances exceptionnelles dont je parlerai

Digitized by Google

plus loin, la guérison spontanée de la fistule a lieu très rapidement dès que les fonctions de ce conduit anormal sont remplies par le conduit naturel.

Il découle de ce que je viens de dire que le traitement de la fistule lacrymale repose entièrement sur celui de la maladie qui l'a occasionnée et qu'une thérapeutique empirique ou irrationnelle aurait peu de chance de donner des résultats favorables. A propos de la tumeur lacrymale et de la dacryocystite, j'ai indiqué les divers moyens à employer pour rétablir le cours régulier des larmes et tarir la sécrétion du sac; je n'ai donc pas à y revenir, et il me suffira de dire que ces mêmes moyens constituent le traitement de la tumeur lacrymale. Toutefois, comme le cathétérisme du canal nasal est plus facile à pratiquer, surtout avec les sondes volumineuses, comme les nos 4 et 5 de la série de Bowman, par la fistule que par le conduit lacrymal, on pourra avec avantage profiter de l'ouverture fistuleuse pour l'introduction des sondes. On laissera ces instruments à demeure pendant plus ou moins de temps, suivant les cas, puis on injectera dans le sac les diverses solutions médicamenteuses dont il a été question précédemment, afin de tarir ou de diminuer la sécrétion de la muqueuse en rétablissant son intégrité anatomique et physiologique.

Mais il ne suffit pas de rendre le canal nasal perméable pour que les voies lacrymales fonctionnent régulièrement, il faut encore que le canal lacrymal soit libre et que le point lacrymal plonge dans le lac, de telle sorte que l'absorption des larmes se fasse régulièrement et avec facilité. Le cathétérisme avec les sondes nos 1, 2 ou 3 et les injections au moyen de la seringue de Pravaz munie de canules convenables, fixeront aisément le chirurgien sur l'état de ces parties et, en cas de maladie, lui indiqueront la voie qu'il doit suivre pour arriver à la guérison. Ce traitement a été déjà longuement exposé dans un des paragraphes précédents, je ne saurais donc y revenir ici; qu'il me suffise de dire qu'en pareil cas des règles fixes et invariables ne sauraient être établies, et qu'il appartient au médecin de se prononcer sur l'opportunité de tel ou tel traitement, suivant les conditions individuelles du malade et les diverses circonstances de la maladie.

La fistule lacrymale abandonnée à elle-même peut guérir

Digitized by Google

spontanément, dans l'espace de quelques semaines ou de quelques mois, avec l'affection qui l'a produite, mais cette heureuse terminaison est rare et la maladie persiste généralement pendant des années, ou, si elle guérit, ce n'est que d'une façon temporaire ou incomplète. Au contraire, s'il n'y a pas de maladies graves qui l'entretiennent, telles que des altérations osseuses ou périostiques de la branche montante du maxillaire ou de l'os unguis qui exigent, comme on sait, un long traitement, on peut dire que la guérison de la fistule ne demande que quelques jours, ou, tout au plus, quelques semaines, quelle que soit son ancienneté. Cependant, si l'orifice externe était ulcéré ou entouré de bourgeons charnus indolents ou encore de callosités, comme cela se voit dans quelques cas, surtout chez les scrofuleux, quelques cautérisations au fer rouge et un pansement par occlusion, favoriseraient singulièrement la cicatrisation de la fistule. Il faudrait insister également, chez ces malades, sur le traitement général ou des diathèses et surtout s'abstenir de toute manœuvre violente dans les voies lacrymales, telles que dilatation forcée, cautérisations, scarifications ou incisions du canal nasal, séjour trop prolongé des sondes, etc. J'ai remarqué, en effet, que la périostite surtout survient facilement, ou devient plus intense, lorsque le canal nasal est irrité par un cathétérisme tant soit peu laborieux, cathétérisme qui devient de plus en plus difficile ou même impossible, dès que la tuméfaction du périoste et de la muqueuse qui le recouvre rétrécit le calibre du canal osseux. Dans ces cas, il faut agir avec une extrême prudence, et n'employer que des sondes olivaires fines et bien huilées, pour éviter tout froissement de la muqueuse; sans cela, on s'expose à aggraver la maladie au lieu de la guérir et à se condamner pour longtemps à ne faire autre chose que de la médecine expectante.

Quelques auteurs, même parmi les modernes, ont cru pouvoir affirmer que la fistule lacrymale était toujours accompagnée d'une lésion osseuse dont elle n'était qu'une conséquence. Cette proposition est beaucoup trop générale, et s'il est vrai que dans un assez grand nombre de cas on constate en même temps que la fistule une altération des parois osseuses, il est aussi permis de se demander souvent quelle est celle des deux affections qui a causé l'autre, surtout chez les individus jouissant d'un bon

Digitized by Google

tempérament et d'une bonne santé. Dans les cas de scrofule manifeste, lorsque le malade présente des signes évidents de cette diathèse ou même déjà des altérations profondes des os du nez, de l'ozène, la cause de la fistule ne saurait être douteuse; mais ici encore la carie et la périostite ne sont que des causes éloignées de la maladie dont je m'occupe en ce moment, et ce n'est qu'en produisant une obstruction ou une oblitération du canal nasal qu'elles amènent consécutivement la fistule lacrymale.

Dans les quelques paragraphes qu'on vient de lire, je n'ai pas eu la prétention de tracer l'histoire clinique complète des maladies des voies lacrymales qu'on trouvera parfaitement décrites dans les traités didactiques modernes. J'ai voulu seulement appeler l'attention des jeunes médecins sur quelques points de pratique et sur quelques détails de manuel opératoire qui ne sont pas suffisamment expliqués dans les livres, ou qui sont encore un sujet de litige entre les auteurs. Je n'ai exposé dans cet article que mes vues personnelles et les résultats comparatifs de ma propre expérience avec celle de mes maitres ou de mes confrères. J'ai toujours cherché à me prononcer avec connaissance de cause et avec la plus scrupuleuse impartialité, et si je ne réussis pas à faire des conversions, j'aurai peut-être la satisfaction d'avoir des imitateurs.

Quatre cas de guérison radicale et persistante de décollement de la rétine par le traitement chirurgical.

Par M. le Professeur Secondi.

Nous trouvons dans le numéro de novembre du *Bolletino d'Oculistica*, sous forme de correspondance, la lettre suivante de M. le Professeur *Secondi*, de Gênes, qui ne sera pas dépourvue d'intérêt pour nos lecteurs :

« Dans le compte-rendu de la IVe réunion de l'Association ophtalmologique italienne, publié dans votre estimable journal, j'ai lu la phrase suivante, prononcée par le professeur Businelli : « Quant à la guérison radicale du décollement de la rétine, je n'en connais aucun cas, mais je me rappelle celui du professeur Secondi, dans lequel eut lieu le rétablissement complet du champ visuel, mais la guérison ne fut pas de longue durée, comme le

Digitized by Google

déclare M. Secondi lui-même, car au bout de cinq mois, la cécité était de nouveau survenue. » Je n'ai pas à juger ici la première partie de cette assertion et je passe outre, mais la seconde renferme des détails assez incomplets sur le résultat de mes expériences, touchant le traitement chirurgical du décollement de la rétine. Pour que les lecteurs du *Bollettino* puissent juger de la valeur de mes expériences, j'ai recours à votre obligeance en vous priant de publier les observations succinctes qui vont suivre.

Les cas de guérison permanente du décollement rétinien et de restitution complète du champ visuel constatée longtemps après l'opération et obtenue par le traitement chirurgical, sont au nombre de quatre. Dans deux cas, la guérison survint à la suite d'une simple ponction de la rétine décollée (méthode de de Græfe); dans les deux autres cas, la guérison radicale permanente fut obtenue au moyen de la ponction de la rétine combinée avec l'évacuation du liquide sous-rétinien (hydrodictiotomie.)

Le premier cas fut publié par moi, dans le *Compte-rendu de la Clinique oculistique de Gênes,* année 1863-64; chez ce malade, je n'avais fait que la simple ponction de de Grœfe, et néanmoins j'ai pu constater en 1871 (Voir *Nuova Liguria Médica*, 1er janvier 1871) que la guérison s'était maintenue, puis enfin, en 1874, c'est-à-dire neuf ans après l'opération.

Le malade qui fait l'objet de la seconde observation, était un jeune marchand, de Sestri Levante, qui fut opéré par moi, le 8 octobre 1876, suivant la méthode de de Grœfe, et pour un décollement partiel de la rétine siégeant du côté droit. La guérison complète fut constatée les deux années suivantes, et le médecin de la localité, M. le doctenr Guiseppe Podesta, m'a encore affirmé, dernièrement, qu'elle se maintenait toujours parfaitement.

Le troisième cas de guérison permanente, constatée trente mois après l'opération, a été communiqué par moi dans un mémoire lu à la *Société médicale de Ligurie* et intitulé : *Cure radicale du décollement de la rétine par l'hydrodictiotomie*, janvier 1878. Deux ans après, en juillet 1880, j'ai pu vérifier de nouveau la guérison de ce cas intéressant qui a ouvert la série de mes expériences sur la cure de la maladie en question, au moyen de l'opération dont j'ai parlé plus haut.

Digitized by Google

Enfin, le dernier cas de guérison absolue et durable de décollement de la rétine est celui que j'ai eu l'honneur de présenter au Congrès international de Milan, et dont l'observation est insérée dans le *Compte-rendu* de ce même Congrès qui vient d'être publié. L'opération datait alors de quatorze mois ; aujourd'hui, c'est-à-dire après bientôt deux ans, j'ai le plaisir de constater que M. Andréa Maggiore, objet de l'observation en question, a conservé l'intégrité de la vue du côté opéré et vaque à ses fonctions de juge au Tribunal civil et correctionnel de Gênes. L'œil opéré est le seul dont il se serve, attendu que dans l'autre la vision est abolie depuis longtemps.

A ces cas, il me serait facile d'en ajouter d'autres dans lesquels l'opération a eu un résultat heureux, mais non durable. Bien qu'à ces résultats favorables je puisse en opposer d'autres suivis d'un insuccès complet, je répéterai ici volontiers ce que j'ai déjà dit au Congrès de Milan : En présence d'un décollement de la rétine, affection reconnue incurable par tout autre moyen, le praticien doit-il rester simple spectateur ou suivre la voie de l'expérience qui démontre que si tous les cas ne guérissent pas, l'opération que je préconise donne souvent, du moins, d'excellents résultats ?

REVUE DE LA PRESSE

Troubles nerveux oculaires provoqués par l'ingestion de saucisses altérées. — La *Revue des Sciences médicales* analyse un travail intéressant publié par Leber dans les *Archiv für ophtalmologie*. Les accidents ainsi décrits peuvent vraisemblablement être observés à la suite de l'ingestion d'aliments différents en décomposition.

Bien que la littérature ophtalmologique renferme un certain nombre de cas de paralysies des muscles de l'œil survenues à la suite de l'intoxication par de la saucisse avariée, il semble pourtant que ce sujet n'a pas encore suffisamment attiré l'attention des praticiens. Leber, qui a observé souvent des faits semblables, n'hésite pas à déclarer que les symptômes oculaires sont si caractéristiques et se reproduisent avec une telle régularité qu'ils permettent d'établir le diagnostic étiologique. Il raconte comme il suit les phénomènes d'intoxication qu'il a observés dans une famille composée du père, de la mère et du fils : Une demi-heure environ après leur repas de l'après-midi, composé de soupe au beurre et au lait et de saucisse rouge, ces trois personnes éprouvèrent du malaise, vomirent, puis ressentirent le même jour une grande lassitude dans les membres et une

Digitized by Google

grande sécheresse dans la gorge avec une soif ardente. Ces sensations allèrent s'exagérant jusqu'au lendemain : alors la sécrétion salivaire cessa complètement et, en raison de cette absence complète de salive, il y eut impossibilité absolue de mâcher et de déglutir les aliments solides sans les humecter de liquide. Puis survinrent de la raucité de la voix, une toux sèche, saccadée, de la constipation, de la stupeur, de l'indécision dans la marche, et enfin des troubles très remarquables du côté des yeux, ptosis, diplopie, mydriase. Les sécrétions nasales et lacrymales étaient complètement abolies, la peau était pâle et sèche. L'enfant, âgé de douze ans, qui était le plus malade et chez lequel le ptosis particulièrement à gauche était complet, succomba le lendemain présentant tous les signes d'un œdème pulmonaire. A l'autopsie on ne trouva ni lésion organique, ni trichines. Les troubles oculaires étaient apparus chez lui le lendemain du début de la maladie; deux jours après ils avaient atteint leur maximum d'intensité, ils durèrent plus que tous les autres symptômes. Le ptosis exista chez les trois malades; les pupilles étaient dilatées et immobiles, et chez le père, dix-jours après les accidents toxiques, il existait encore une paralysie complète de l'accommodation des deux yeux avec mydriase. Les instillations d'ésérine eurent un bon effet, et trois semaines plus tard la paralysie de l'accommodation avait disparu.

Ce qui frappe le plus à la suite des accidents toxiques provoqués par l'ingestion des saucisses altérées, c'est la coïncidence de la paralysie de la pupille et de l'accommodation avec la paralysie des nerfs sécréteurs, de la salive, de la sueur, des larmes, etc...., d'où l'analogie frappante au premier abord entre ces phénomènes morbides et ceux qu'on observe dans l'empoisonnement par l'atropine. Il existe, il est vrai, quelques différences, mais malgré cela, l'analogie entre ces symptômes toxiques est assez grande pour qu'on soit autorisé à supposer que le poison organique qui se forme par décomposition cadavérique présente de grandes similitudes avec l'atropine.

Traitement du décollement de la rétine. — M. Abadie a lu à la Société de Chirurgie un travail sur le traitement du décollement de la rétine par la galvano-puncture.

Le décollement de la rétine est une affection qui reconnaît le plus souvent une cause locale. Cette lésion, survenant d'ordinaire brusquement chez les myopes au milieu de la santé générale la plus florissante, éloigne l'idée d'une influence diathésique quelconque.

On peut donc chercher à la combattre par des moyens purement chirurgicaux. L'observation clinique, l'anatomie pathologique et l'expérimentation sur les animaux démontrent qu'au niveau des foyers de chorio-rétinite spontanés ou provoqués, la rétine contracte des adhérences avec la choroïde. En cherchant à produire ces adhérences artificiellement, on peut espérer arriver à fixer la rétine aux membranes sous-jacentes. Pour arriver à ce résultat, M. Abadie ponctionne la sclérotique et la choroïde aussi en arrière que possible de la région ciliaire avec un couteau étroit de platine rougi par la pile. Il perfore ainsi les enveloppes de l'œil; le liquide sous-

Digitized by Google

rétinien s'échappe, et, au niveau de la perforation, une inflammation adhésive se produit, qui maintient la rétine en place. Ce mode de traitement a été employé dans huit cas différents; six fois il s'agissait de décollements anciens très étendus, il n'y a eu alors qu'une amélioration passagère; mais dans deux cas où le décollement était limité, le résultat s'est maintenu satisfaisant. Il n'y a jamais eu de réaction trop vive ni de conséquences fâcheuses.

Frappé de l'abaissement considérable de la tension intra-oculaire, qui persiste après la galvano-puncture de l'œil, M. Abadie a eu l'idée d'utiliser cette propriété pour combattre les états glaucomateux rebelles à l'iridectomie et à la sclérotomie. Ici encore, les résultats fournis par ce mode de traitement sont des plus encourageants.

Centres de vision dans les hémisphères cérébraux. — Le 17 février dernier, le Dr Dalton a lu à l'Académie de médecine de New-York un travail très intéressant dans lequel il compare les résultats des recherches de Ferrier avec les expériences qu'il a faites lui-même sur la localisation de la perception visuelle dans la circonvolution angulaire du cerveau.

Ferrier avait trouvé que chez le chien, le chat et le singe, la faradisation de la circonvolution angulaire amenait la rotation des globes oculaires vers le côté opposé. Le résultat de ses expériences sur la destruction de la circonvolution angulaire chez les singes, publié par lui en 1875, consistait en trois cas où la circonvolution détruite d'un seul côté produisait la cécité du côté opposé, et deux cas où la destruction de la circonvolution dans les deux hémisphères produisait la cécité complète. Mais, dans deux cas de cécité unilatérale, cette cécité partielle avait disparu au bout de vingt-quatre heures, l'animal recouvrant l'usage de ses deux yeux. Enfin dans le cas de cécité complète résultant de la destruction de la circonvolution angulaire dans les deux hémisphères, les pupilles réagissaient comme à l'ordinaire sous l'influence de la lumière.

Les expériences que le Dr Dalton a faites au mois de mars 1880 ont confirmé les résultats des recherches de Ferrier sur tous les points, excepté sur celui de la non persistance de la cécité unilatérale. Le Dr Dalton a expérimenté sur deux chiens. Dans le premier cas l'excision de la circonvolution angulaire du côté gauche a amené la cécité de l'œil droit, laquelle a persisté jusqu'à la mort survenue au bout de trois jours. Chez l'autre animal, l'excision de la circonvolution angulaire du côté droit amena la cécité de l'œil gauche, laquelle persista pendant douze jours au bout desquels le chien fut tué pour être soumis à l'examen.

Il résulterait de là que chez les singes, d'après les observations de Ferrier, dont on ne peut révoquer en doute l'exactitude, la cécité unilatérale résultant de l'excision de la circonvolution du côté opposé n'est que temporaire, tandis qu'elle est perpétuelle chez le chien. C'est là une différence dont il est difficile de donner la raison. On s'explique à la rigueur que l'hémiplégie causée au chien par l'enlèvement des centres moteurs de l'un des hémisphères cesse plus ou moins au bout de quelques jours, l'animal s'accoutumant graduellement à accomplir les mêmes mouvements qu'autrefois par des combinaisons musculaires différentes, mais quand il

Digitized by Google

s'agit de la sensation, il est difficile d'imaginer comment la faculté de percevoir peut être recouvrée par un organe où elle a été anéantie, et les raisons dans lesquelles Ferrier a cherché l'explication du phénomène qu'il a observé en opérant sur les singes ne paraissent nullement satisfaisantes. (*The Medical Record*, 26 mars 1881.)

INSTRUMENTS

Note sur un ophtalmoscope à deux observateurs

Par le Dr Coursserant (fils).

Les avantages d'un ophtalmoscope à deux observateurs sont nombreux. Ils ont été très bien indiqués par un de nos maîtres, M. le Dr A. Sichel fils, auquel nous empruntons les lignes suivantes :

« La découverte de l'ophtalmoscope par Helmholtz, en introduisant dans l'étude de l'oculistique un moyen permettant en quelque sorte de faire de l'anatomie pathologique sur le vivant, a été, on se le rappelle, une véritable révolution dans la science. Aujourd'hui, plus encore peut-être qu'à l'époque où ce merveilleux instrument fit sa première apparition, on apprécie tellement les services qu'il rend, que l'on en est arrivé à diviser l'histoire de l'ophtalmologie en deux périodes : une période préophtalmoscopique, et une période postophtalmoscopique.

» Mais quelque avantageuse que fût pour l'observateur la possession d'un moyen d'investigation aussi parfait, on devait reconnaître néanmoins que le maniement de l'instrument offrait des difficultés telles que la plupart des praticiens se trouvaient dans l'impossibilité d'en tirer parti.

» En effet, non seulement la manœuvre en est des plus délicates et exige une pratique longue et fastidieuse, mais encore, lorsqu'après de nombreux essais, souvent infructueux, on est parvenu à voir le fond de l'œil, il reste encore à apprendre l'interprétation des images que l'on a saisies.

» Cette étude avait été jusqu'à présent des plus difficiles et des plus pénibles; l'élève, obligé de se contenter des descriptions orales de son maître, ne les contrôlait qu'avec peine et après mille difficultés, sur une image mobile comme l'est celle du fond de l'œil, et restait parfois fort longtemps avant de pouvoir préciser ce qu'il avait fini par voir à peu près distinctement.

» D'autre part, dans la pratique journalière, on est souvent obligé d'avoir recours à un confrère, afin d'être fixé sur un cas délicat de lésion oculaire profonde. Là encore, il fallait se contenter d'une simple description, ou au besoin d'un dessin plus ou moins fidèle, mais toujours imparfait et capable d'induire en erreur les différents observateurs. »

Nous ajouterons que, grâce à un ophtalmoscope à deux observateurs, un dessinateur étranger à notre art peut facilement reproduire, d'après nature et sous le contrôle du médecin, les différentes lésions du fond de l'œil destinés à orner nos ouvrages d'ophtalmologie.

Quelques essais ont déjà été tentés dans cette voie. M. Laurence, en Angleterre ; MM. Wecker et Roger, Sichel fils, en France, ont construit tour à tour des instruments permettant à plusieurs observateurs de voir simultanément plus ou moins bien le fond de l'œil. Aucun de ces instruments n'a pu jusqu'ici entrer dans la pratique.

Pour construire l'ophtalmoscope (1) que nous présentons au public médical, nous nous sommes basé sur la propriété que possède le verre platiné de réfléchir une partie des rayons lumineux qui tombent à sa surface. Cette réflexion est en raison directe du platinage du verre em-

(1) Notre instrument se trouve chez M. Nachet jeune, opticien, rue de Crenelle Saint-Germain.

Digitized by Google

ployé; nous nous sommes servi d'un verre réfléchissant un peu plus de la moitié des rayons incidents. De cette façon, nous avons l'image réfléchie, destinée au second observateur supposé le moins expérimenté aux images ophtalmoscopiques, plus éclairée et plus nette que celle distinguée par l'observateur principal.

Construit sur nos indications par M. Nachet jeune, l'habile opticien que nous tenons à remercier ici, notre instrument se compose essentiellement :

1° D'un miroir concave M N de 30 à 35 centimètres de foyer percé à son centre d'un trou ovale à grand diamètre horizontal et pouvant servir d'ophtalmoscope ordinaire;

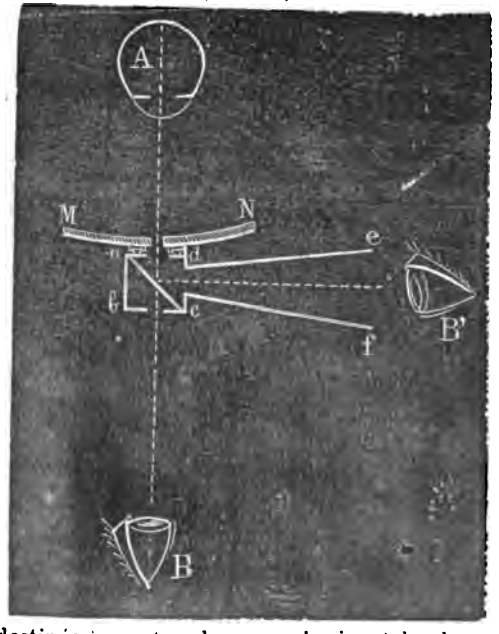

2° D'une petite caisse entièrement mobile *a b c d*, percée de part en part d'un orifice correspondant au trou du miroir, renfermant dans son intérieur une petite plaque de verre platiné *a c*, inclinée à 45 degrés sur l'axe du miroir et sur l'axe d'une troisième ouverture placée latéralemement. Sur cette dernière est fixé un cône *c d e f*, à travers lequel l'observateur secondaire B' devra diriger son regard pour apercevoir l'image réfléchie.

Un mécanisme très simple permet de fixer ce petit appareil derrière le miroir en dirigeant le cône, soit à droite, soit à gauche, suivant l'œil à observer.

La figure ci-jointe est destinée à montrer la coupe horizontale de notre instrument réduit aux trois quarts de la grandeur naturelle et la marche théorique des rayons dans l'intérieur de la caisse et du cône.

3° De verres concaves et convexes qui peuvent être introduits dans le cône pour modifier selon les besoins la réfraction de l'observateur secondaire. Ces mêmes, verres placés entre la caisse et le miroir, peuvent également corriger la réfraction des deux observateurs si elle est de même ordre et augmenter la grandeur des images (verres convexes, procédé de Donders). Enfin des verres concaves ou convexes peuvent être placés derrière la caisse pour corriger la réfraction de l'observateur principal sans influencer la marche des rayons destinés à l'observateur secondaire.

On se sert de notre ophtalmoscope comme d'un ophtalmoscope ordinaire. L'œil observé, l'œil de l'observateur et la source lumineuse doivent être sur un même plan. Cette dernière sera rapprochée de la tête du sujet examiné et placée toujours en opposition avec la grande ouverture du cône latéral. Comme dans les instruments de ce genre, l'image réfléchie est transposée, l'image directe est analogue à celle fournie par les miroirs ordinaires, c'est-à-dire que l'observateur secondaire voit à droite les parties vues à gauche par l'observateur principal et réciproquement.

En établissant notre ophtalmoscope sur un pied, on peut le transformer en ophtalmoscope fixe.

Digitized by Google

TABLE DES MATIÈRES

Pages.

Acier (Fragment d') dans l'iris 81
Acuité visuelle et échelles typographiques optométriques ..... 5 et 25
— chromatique centrale et périphérique 185
Aliénés (Affections oculaires chez les) 161
Amblyopie consécutive à des troubles cérébraux sans lésions ophtalmoscopiques visibles 128
Amétropie (Un cas d') assez rare 179
Aniridie congénitale (Attaques glaucomateuses chez un individu affecté d') ..... 49 et 217
Antisepsie dans la chirurgie oculaire 230
Association Française pour l'avancement des Sciences, session d'Alger 184
Asthénopie hypermétropique ..... 145 et 169
Atrophie de la papille chez un hydrocéphale de quatre mois 205
Atropine dans l'iritis avec synéchies postérieures 56

Bibliographie : Abadie 212
— Barthélemy 19
— Carreras Arago 46
— Pierd' Houy 238
— Wecker et Masselon 88
— Thèses et ouvrages divers 24, 95, 168, 191, 215, 239 et 336
Bains de mer dans les maladies des yeux 185
Blessures du crâne (Troubles de la vision dans les) 329
Bleu de ciel (Le) chez Homère ..... 165, 188, 209 et 261
British Medical Association 66

Cachets d'oculistes romains 90
Calomel (Contre indication du) pendant l'emploi de l'iodure de potassium 330
Cataracte (Traitement de la) par les courants continus 15
— *congénitale* (Opération de la) chez une femme de quarante ans atteinte de microphtalmos et de strabisme 241
— — (Opération de la) chez une femme de vingt-neuf ans 246
— — héréditaire (Remarquable exemple de) 246
Cécité temporaire d'origine centrale 297
— consécutive à une hématémèse 164
Centres de vision dans les hémisphères cérébraux .....
Chalazion (Sur la non inoculabilité du) 161
Chemins de fer (Règlement pour le recrutement des employés de) .. 307
Champ visuel monoculaire et binoculaire 183
Chancre induré de la paupière ..... 331 et 333

Digitized by Google

Pages.

Cicatrices à filtration 307
Cicatrices cornéenne (Rupture traumatique de la) quatre mois après l'opération de la cataracte..... 246
Congrès international d'ophtalmologie de Milan..... 10, 42 et 60
— — de médecine de Londres..... 144, 280 et 304
Cornée (Phénomène singulier dans la circulation de la)..... 163
Couleurs (Examen et expression numérique du sens des)..... 285
— (Modifications pathologiques de la perception des)..... 255
Corps étranger extrait du sac lacrymal par le canal lacrymal..... 251
Corps étrangers (Actions des) pénétrant dans l'œil..... 282
Corps vitré (Issue du) pendant l'opération de la cataracte.... 77 et 246
Courants continus dans le traitement de l'atrophie du nerf optique et de la rétine pigmentaire..... 335
— — dans le traitement de la cataracte..... 15
Cristallin (Luxation spontanée du) dans le corps vitré..... 217
— (Résorption du) chez un homme de trente-quatre ans..... 221

Daltonisme (Causes et siège du)..... 287
— (Diagnostic du) par la méthode dite des laines colorées. 97
Décollement de la rétine (Traitement chirurgical du)..... 286 et 287
Dermoïde (Tumeur) de la cornée 83
Déviation conjuguée des yeux dans les lésions bulbo-protubérantielles..... 310
Duboisine (Mode d'action de la)..... 82

Ésérine (Mode d'action de l')..... 82
Exophtalmos pulsatile..... 230
Exostose éburnée du sinus frontal (Enucléation sous-périostée d'une). 224

Flacon filtre, compte-gouttes de Léard..... 47
Foudre (Lésions oculaires chez les sujets tués par la)..... 84

Glaucome (Contribution à l'étude du)..... 164
— (Étiologie, anatomie pathologique et traitement du)..... 304
Glio-sarcome du nerf optique..... 230
Gommes de l'iris..... 207
Granulations (Traitement des)..... 121
Granulomes de l'iris..... 207
Greffe dermique (Blépharoplastie par)..... 319, 230 et 322
— iriennes..... 181

Héméralopes (Examen ophtalmoscopique des)..... 237
Héméralopie idiopathique (Sulfate de quinine dans l')..... 162
— comme forme de daltonisme..... 237
Hérédité de certaines affections des yeux chez les cobayes..... 70
Histologique (Examen) d'yeux opérés de cataracte et ayant occasionné une ophtalmie sympathique..... 203

Intoxication (Troubles oculaires dans un cas d') par des saucisses altérées..... 348
Iridectomie comme acte préparatoire de l'extraction de la cataracte. 229

Kérato conjonctivite pustuleuse (Traitement de la)..... 34
Kératite ponctuée (De la)..... 74
Kystes de l'iris (Pathogénie des)..... 159 et 181
— sébacés du grand angle de l'œil..... 55
— séreux de l'angle externe de l'œil..... 300
— — de la région palbébro-sourcilière..... 278

Leucome annulaire de la cornée..... 309
Lunette d'essai du Dr Armaignac..... 68

Digitized by Google

Pages.

Marine (Règlement pour le recrutement du personnel de la)..... 307
Masturbation (Affections oculaires causées par la)..... 335
Mélano sarcome de la cornée guéri par le caustique de Filhos..... 277
Mydriatiques (Recette de Galien à propos des)..... 139

Nerf optique (Maladies du) de cause intra-crânienne..... 102
— (Atrophie partielle du) à la suite d'une cataracte traumatique..... 221
Névrite optique..... 111 et 286
Névro-rétinite intense; retour de la vision malgré la persistance de
— lésions ophtalmoscopiques très notables..... 130
— syphilitique..... 167
Nystagmus des mineurs..... 285

Occlusion des yeux comme cause de délire..... 141
Ophtalmie de la glace..... 231
— purulente (Cause peu connue d')..... 38
— — (Traitement de l')..... 16
— sympathique..... 284
— — consécutive à l'extraction de la cataracte... 193
Ophtalmomètre de Javal et Schliotz..... 283
Ophtalmoscope à deux observateurs, du Dr Coursserant.....

Perception de la lumière, des couleurs et des formes (Modifications pathologiques de la)..... 255
Papille optique (Atrophie de la) d'origine centrale..... 127
Paralysie traumatique du muscle grand oblique..... 79
Photophone de Graham-Bell..... 21
Pupille (Action des substances qui agissent sur la).. 85, 118, 133 et 232
— artificielle traumatique..... 125

Réfraction oculaire (Variations de la) consécutives à l'évacuation de l'humeur aqueuse..... 279

Saisons (Influence des) sur les maladies oculaires..... 283
Sclérotomie (Indications de la)..... 305
Sensibilité lumineuse suivant l'étendue des parties de la rétine excitées..... 115
— oculaire (Différentes espèces de)..... 255
Septicémie oculaire..... 70
Strabisme convergent (Guérison du)..... 145
Supplicié (Recherches anatomiques et physiologiques sur la tête d'un) 17
Symblépharon (Traitement du) par la suture élastique..... 183
Symptômes oculaires dans les diverses maladies..... 310

Torpeur rétinienne..... 237
Trichine et trichinose..... 143
Trijumeau (Affection oculaire consécutive à une lésion du)..... 260
Tumeur pulsatile de l'orbite..... 184
— épithéliale de l'iris (Pathogénie de la)..... 181
— dermoïde de la cornée..... 83

Ulcérations et suppurations de la cornée (Traitement chirurgical des) 36
Vigne du Soudan..... 93

Voies lacrymales (Etiologie et thérapeutique des affections des) 265, 289, 313..... et 337
Vision (Récupération tardive de la) après une opération de cataracte. 273

Digitized by Google

TABLE ALPHABÉTIQUE

PAR NOMS D'AUTEURS

Abadie, p. 212, 283, 349.
Albini, p. 56, 82.
Amat, p. 185.
Armaignac, p. 5, 25, 34, 36, 49, 55, 68, 74, 77, 90, 121, 231, 141, 145, 169, 179, 205, 217, 221, 241, 246, 251, 265, 278, 289, 300, 313, 337.
Barthélemy, p. 19.
Berger, p. 324.
Bouchut, p. 286.
Brown-Sequard, p. 70.
Carreras-Arago, p 46.
Caudron, p. 79, 81, 111, 130, 167.
Charpentier (Aug.), p. 115.
Coursserant, p. 351.
Dalton, p. 350.
Debierre, p. 79, 81, 167.
Dor, p. 287.
Duboys de Lavigerie, p. 127, 128.
Emmet, p. 283.
Fano, p. 277.
Fitz Gérald, p. 85, 118, 133, 232.
Guaita, p. 159.
Gayet, p. 184.
Gellé, p. 260.
Gillet de Grandmont, p. 185.
Gorecki, p. 310.
Graham Bell, p. 21.
Gunn, p. 335.
Horner, p. 280.
Hubler, p. 93.
Javal, p. 283.
Keersmœcker (de), p. 97, 165, 188, 209, 261.
Knapp, p. 224.
Laborde, p. 85, 118, 133, 232.
Laboulbène, p. 143.
Landesberg, p. 335.
Landolt, p. 183.
Léard, p. 47.
Leber p. 282, 286, 287, 348.
Lopez Ocaña, p. 309.
Macé, p. 237.
Masse, p. 181.
Masselon, p. 88, 305.
Mayer, p. 102, 319, 320, 322.
Moty, p. 333.
Nægeli, p. 164.
Nefiel, p. 15.
Nicati, p. 237.
Nieden, p. 285.
Ole-Bull, p. 285.
Parinaud, p. 255.
Pierd' Houy, p. 161, 288.
Piloni, p. 273.
Poncet (de Cluny), p. 10, 42, 60, 66, 144, 203, 237.
Quaglino, p. 164.
Quise, p. 310.
Rampoldi, p. 163, 229, 230.
Régnault, p. 139.
René, p. 207.
Richon, p. 331.
Rinaldi, p. 183.
Roberts (John), p. 83.
Saltini, p. 161, 162.
Schiess Gemuseus, p. 231.
Scheler, p. 307.
Schlaefke, p. 330.
Schliotz, p. 283.
Sedan, p. 184.
Sichel, p. 193.
Sullivan (John), p. 84.
Tartuferi, p. 279.
Toro (del), p. 70.
Wecker (de), p. 88, 305.

Le Propriétaire-Gérant, Dr ARMAIGNAC.

Bordeaux. — Imprimerie Nouvelle A. BELLIER et Cie, 16, rue Cabirol.

Digitized by Google

Œil droit

EXAMEN DU 3 NOVEMBRE

Eclairage faible

Œil gauche

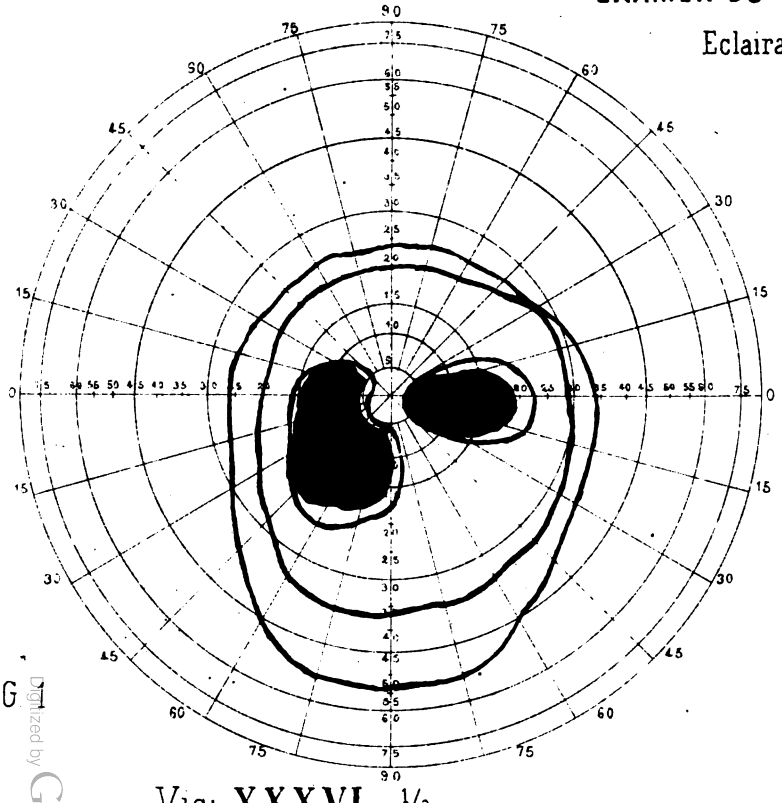

FIG 1

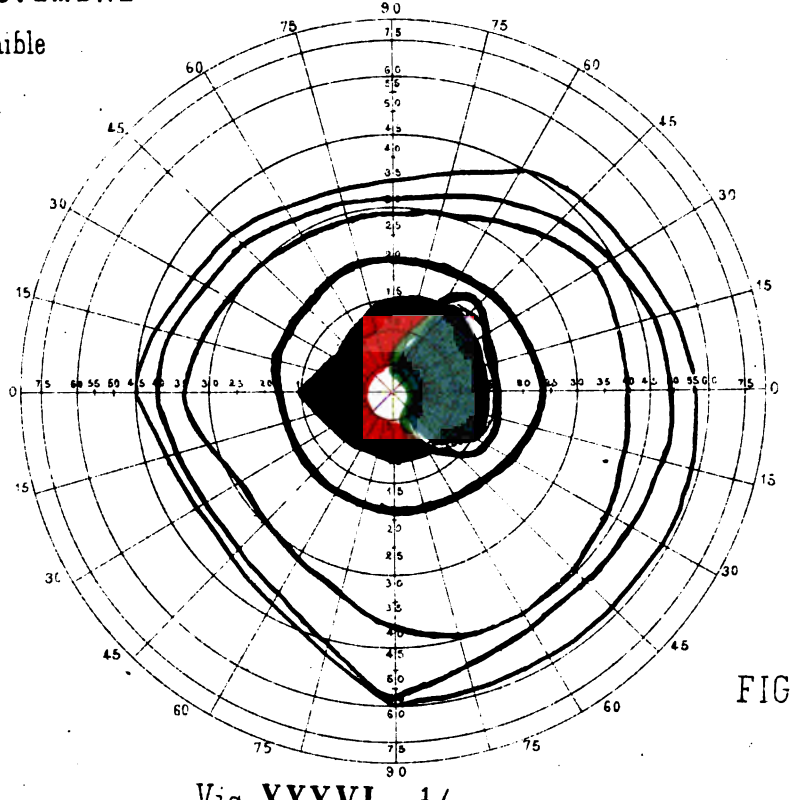

FIG. 2

Vis: **XXXVI** = 1/6

COULEURS :

Champ visuel periphérique.

Normal pour la couleur blanche.

Pour le Vert. réduit au point de fixation central

Vis: **XXXVI** = 1/6

COULEURS :

Champ Visuel normal pour le blanc ..... Scotome

..... id ..... pour le bleu et le vert même Scotome

..... id ..... pour le rouge ..... Scotome annulaire

Digitized by Google

Digitized by Google

Œil droit, 15 Novem^bre.

Eclairage faible

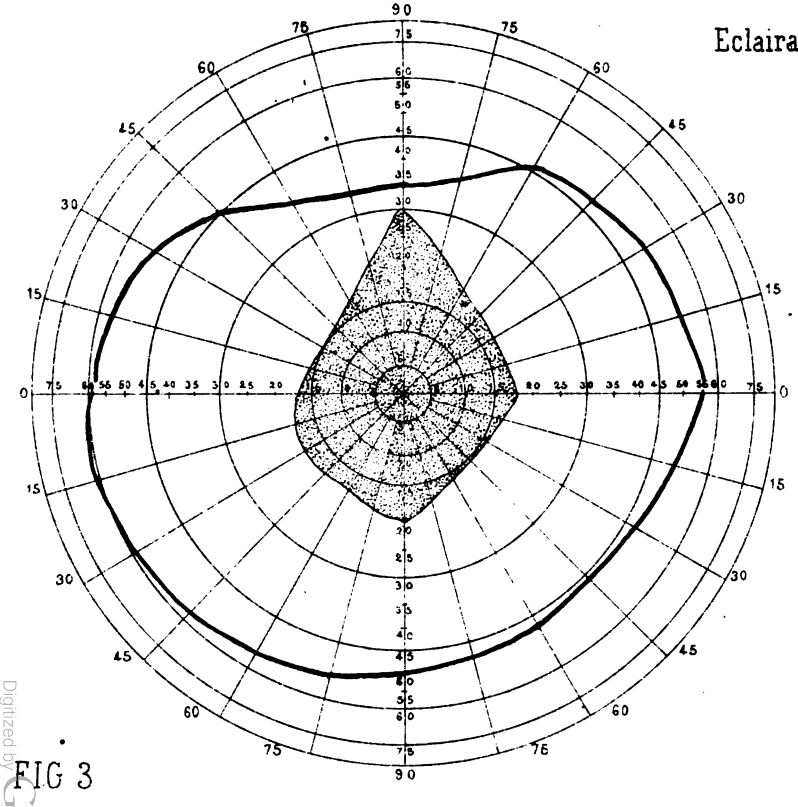

FIG 3

Vis: *Voit les mouvements de la main à 1^m 50*

COULEURS:

Fixation excentrique en dehors.

Œil gauche, 23 Novem^bre.

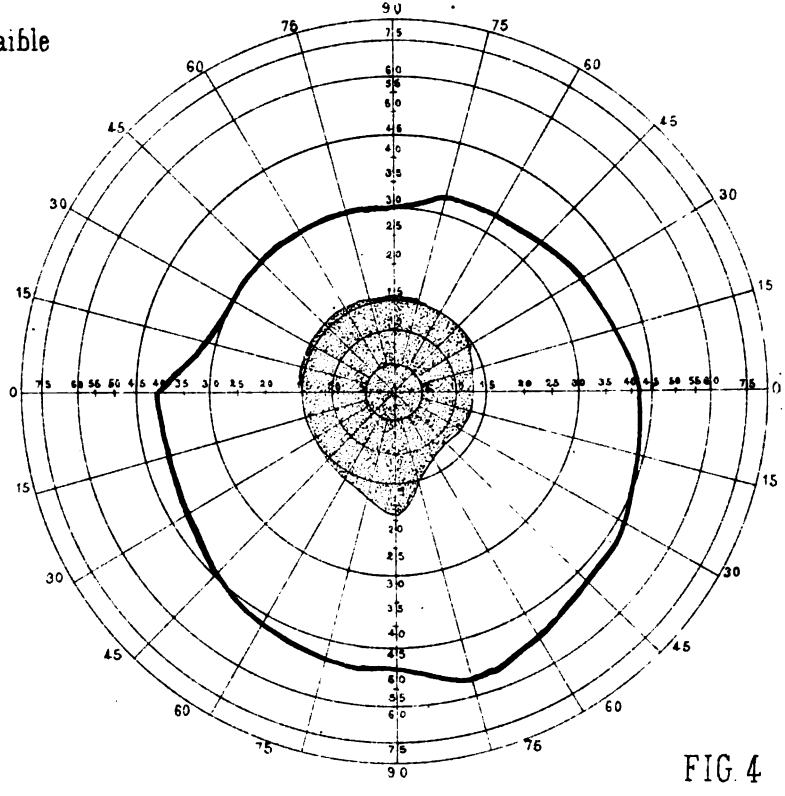

FIG. 4

Vis. **C.L.D.** à 0^m 75 - 1/60

COULEURS:

Digitized by Google

Digitized by Google

EXAMEN DU 3 DÉCEMBRE

Eclairage faible

Œil droit

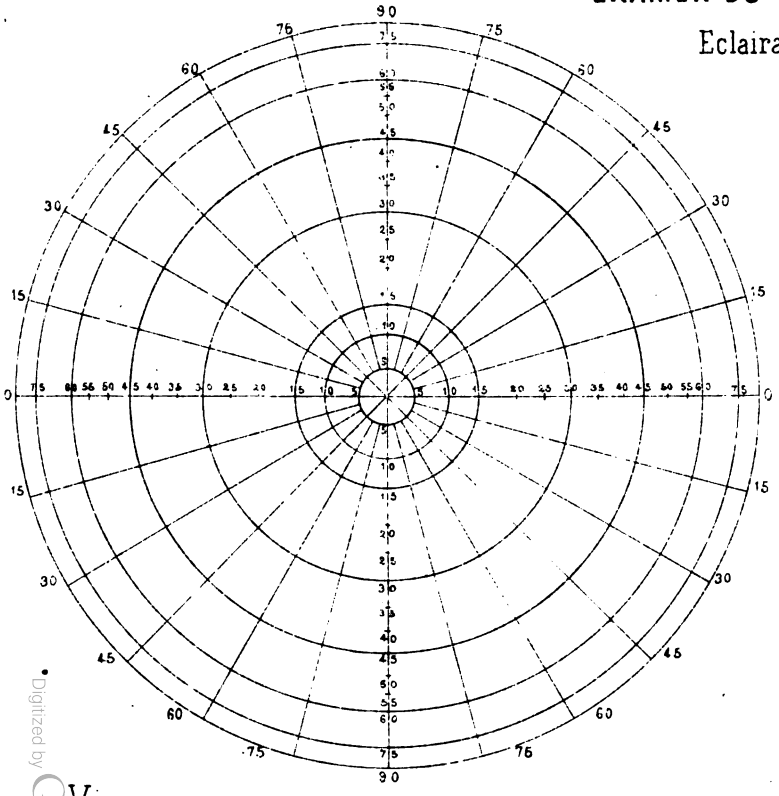

Vis.

COULEURS.

Impossibilité de prendre le Champ Visuel ne perçoit les Couleurs qu'en larges plaques

Œil gauche

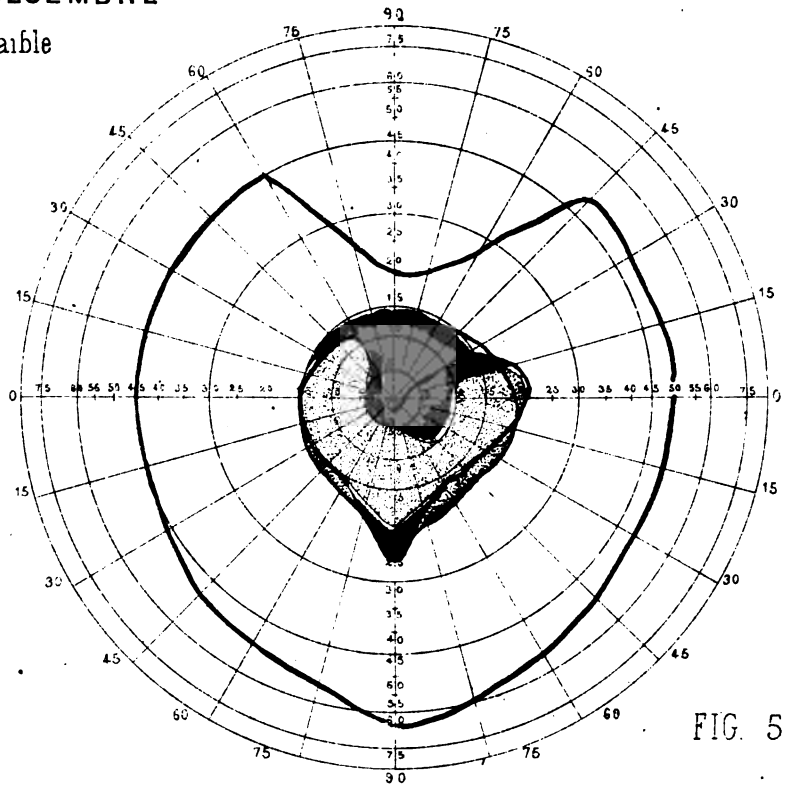

FIG. 5

Vis: **XXIV** = 1/4

COULEURS

Champ visuel réduit au point central pour le vert.

Digitized by Google

Digitized by Google

EXAMEN DU 21 DÉCEMBRE

Eclairage moyen

Œil droit

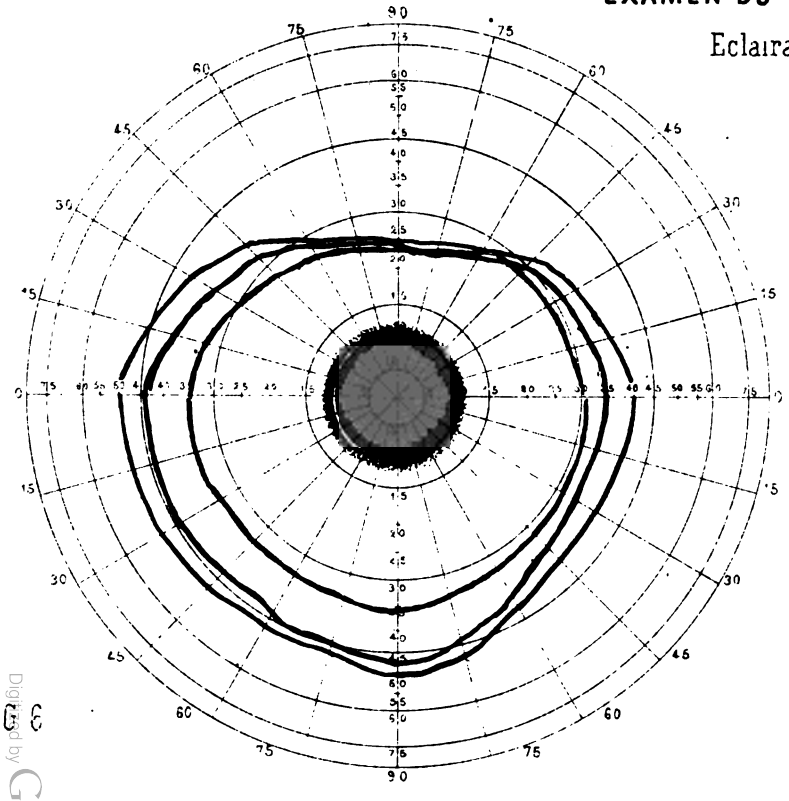

FIG 6

Vis: **LX** = 1/10

COULEURS:

Scotome circulaire pour le rouge et le vert.

Œil gauche

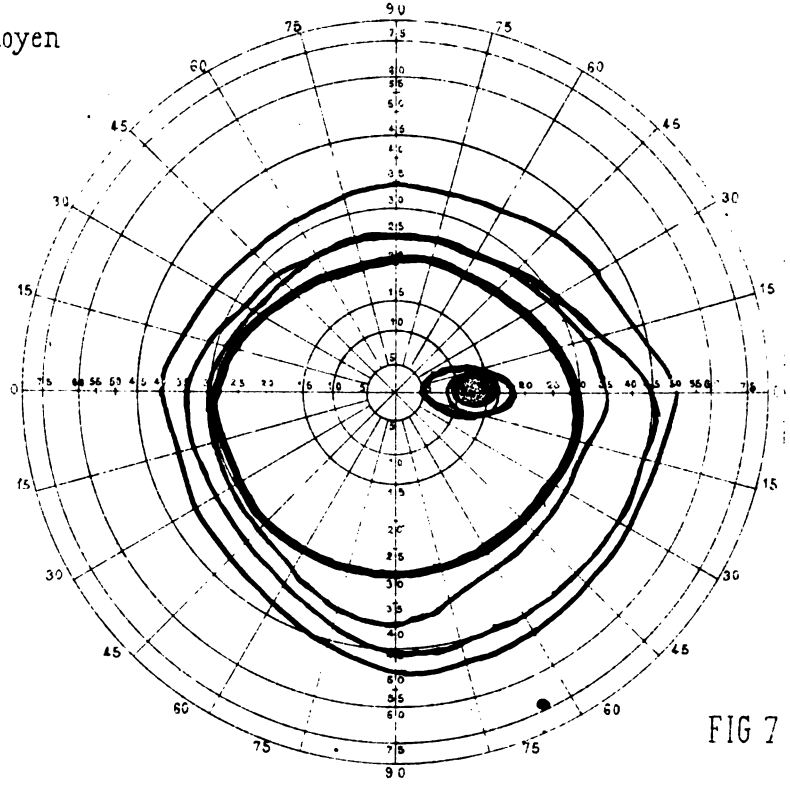

FIG 7

Vis: **XVIII** = 1/3

COULEURS:

Digitized by Google

Digitized by Google

Œil droit

EXAMEN DU 10 DÉCEMBRE

Eclairage faible

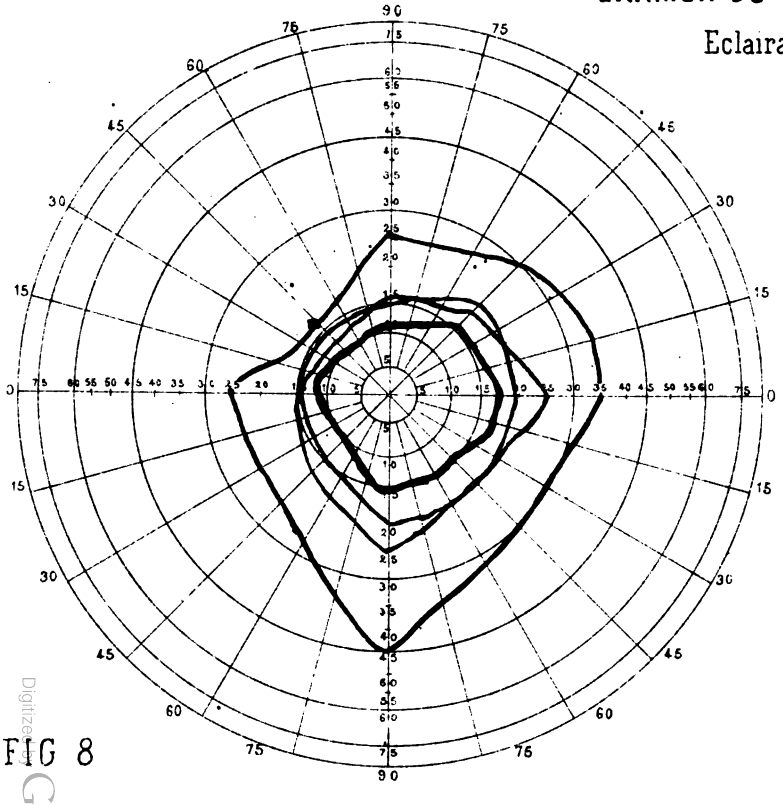

FIG 8

Vis: **LX.** = 1/10

COULEURS:

Œil droit, 20 Déc^bre

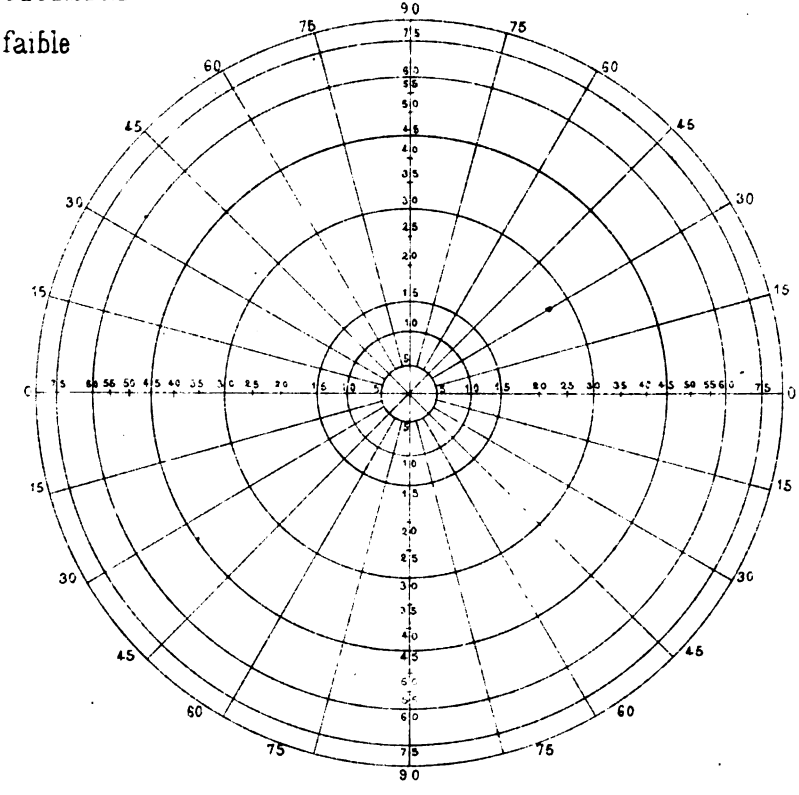

Vis: = **XII.** = 1/2

COULEURS:

Ch. V. et Couleurs normales

Digitized by Google

Digitized by Google

Œil droit

EXAMEN DU 18 NOVEMBRE

Eclairage

Œil gauche

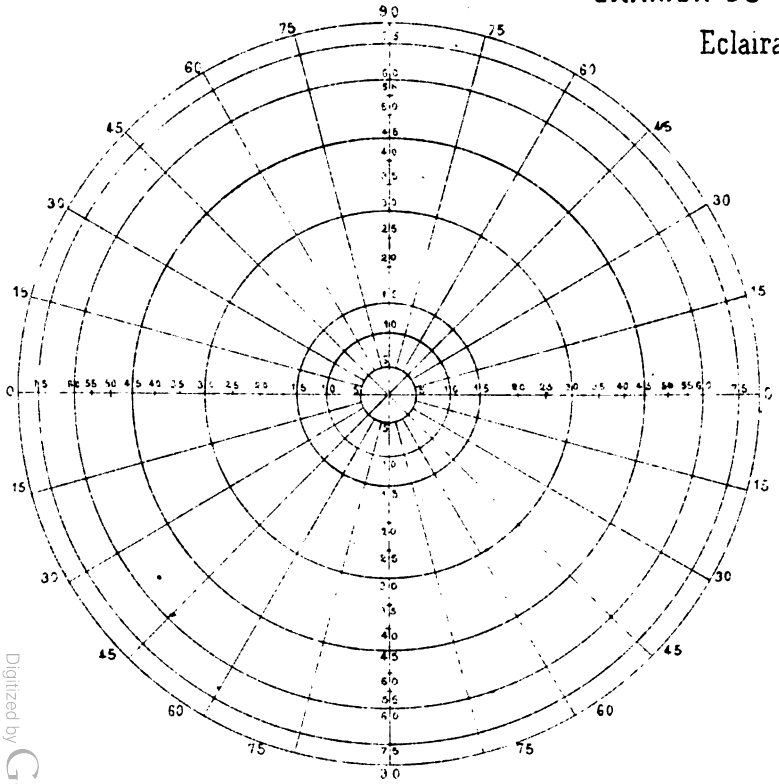

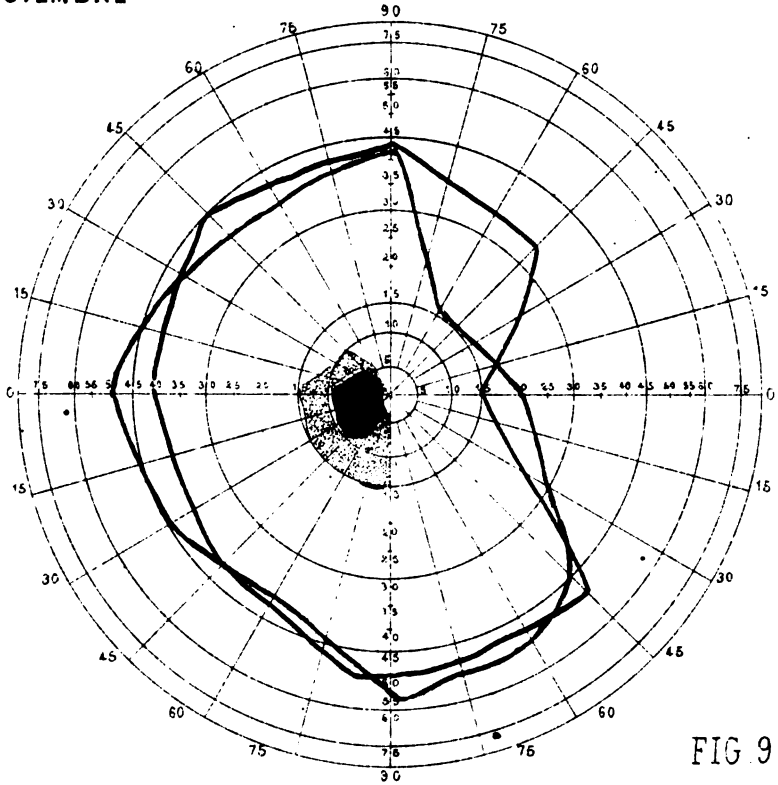

FIG. 9

Vis. + 6 **XVIII**

COULEURS:

Vis: **C. L. D.** à 0,75

COULEURS: Ne voit pas le rouge et le vert

Digitized by Google

Digitized by Google

EXAMEN DU 24 NOVEMBRE 1880

Eclairage faible

Œil droit

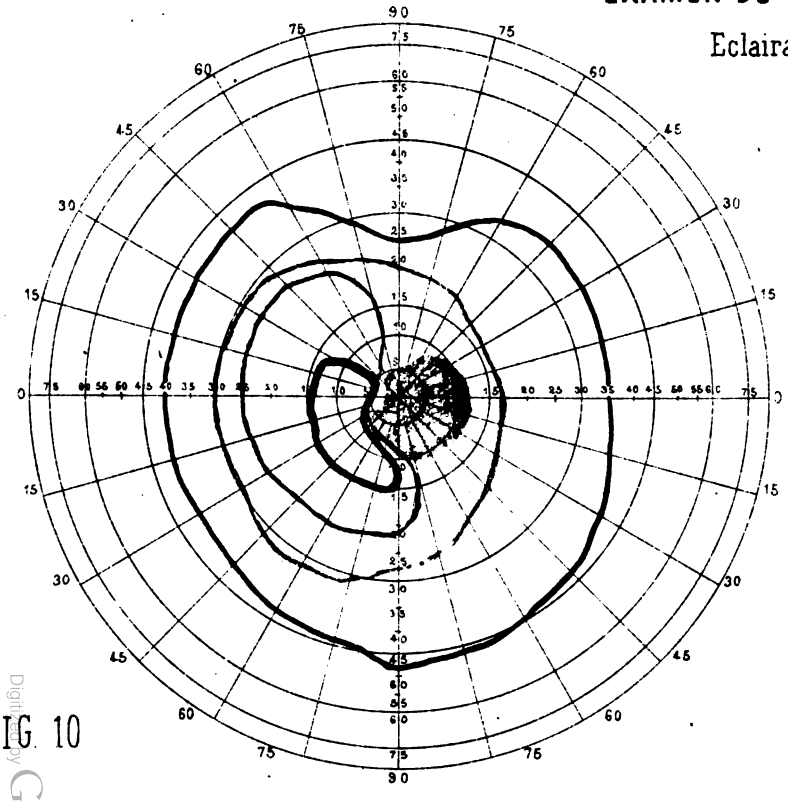

FIG. 10

Vis: **C. L. D.** à 1^{m}.

Couleurs:

Œil gauche

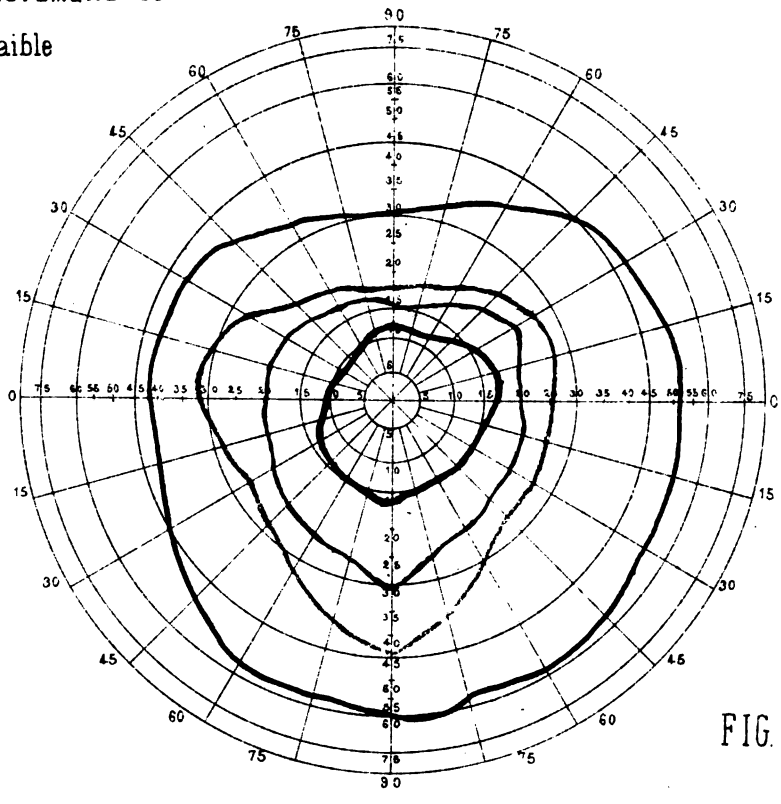

FIG. 1

Vis: **XXXVI - 1/6**

Couleurs:

Digitized by Google

Digitized by Google

EXAMEN DU 7 DÉCEMBRE

Éclairage très faible.

Œil droit

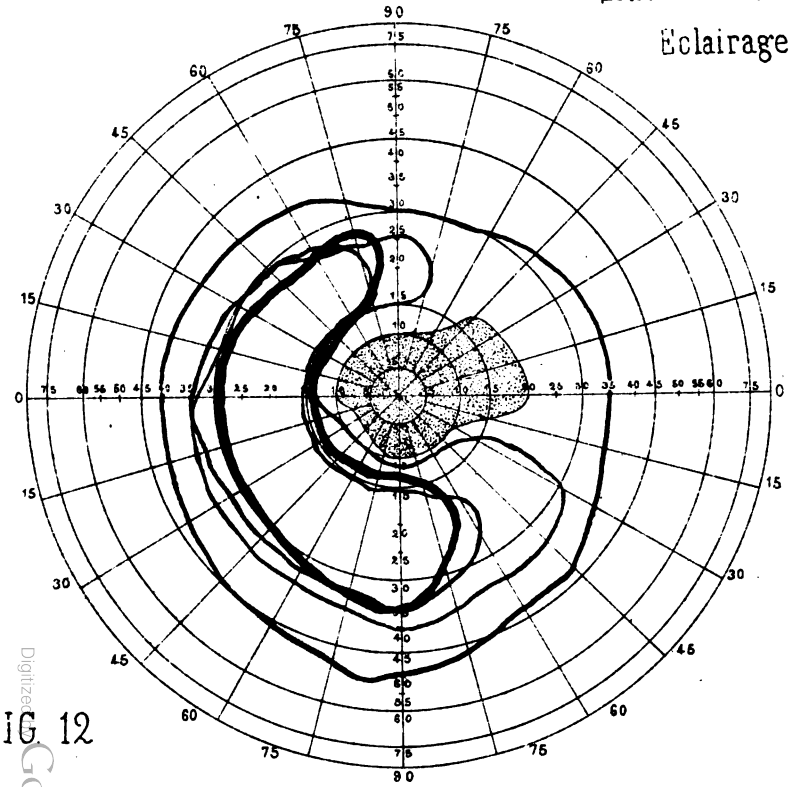

Vis: **C.L.D.** à 1m.

COULEURS:

Œil gauche

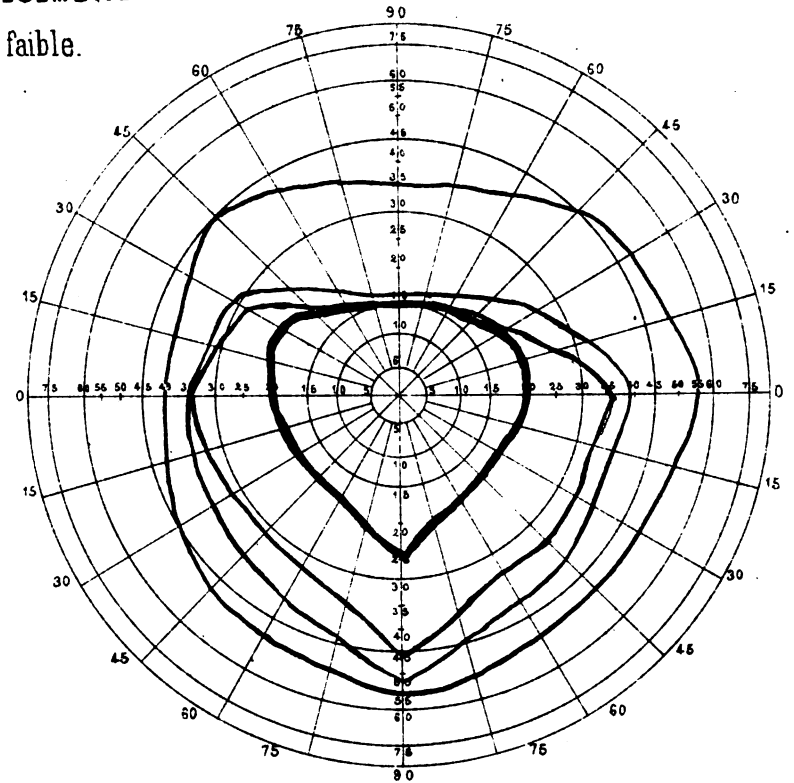

Vis: **C.L.D.** à 3m 50

COULEURS:

FIG. 12

Digitized by Google

Digitized by Google

REVUE CLINIQUE

D'OCULISTIQUE

DU SUD-OUEST

Digitized by Google

BORDEAUX. — IMPRIMERIE NOUVELLE A. BELLIER ET Cie, 16, RUE CABIROL.

Digitized by Google

REVUE CLINIQUE
D'OCULISTIQUE
DU SUD-OUEST

Paraissant tous les mois

Fondée et publiée par

Le Dr H. ARMAIGNAC

Ex-Professeur libre d'Ophtalmologie
à l'École pratique de la Faculté de Médecine de Paris
Lauréat (médaille d'argent) de la Faculté et de l'Académie de médecine (Prix Buignet) de Paris,
Lauréat (médaille d'or) de l'Académie des Sciences, Belles-Lettres et Arts de Bordeaux.
Membre de la Société de médecine et de chirurgie de Bordeaux.
et de la Société d'Hygiène
Médecin oculiste du Bureau de Bienfaisance

AVEC LA COLLABORATION DE

MM. **Camuset**, Médecin-Oculiste à Dijon. — **Chibret**, Médecin-Oculiste à Clermont-Ferrand. — **A. Dehenne**, Professeur libre d'Ophtalmologie à Paris. — **H. N. Dransart**, Directeur de l'Institut ophtalmologique des Mines d'Anzin. — **Gard**, Médecin-Oculiste, à Toulouse. — **Larrieu**, Médecin-Oculiste, à Toulouse. — **J. M. Prouff**, Médecin-Oculiste à Limoges. — **Sédan**, Médecin-Major au 1er zouaves à Coléah (Algérie).

TOME II. — 1882.

BORDEAUX
DUTHU, Editeur-Libraire de la Faculté de Médecine
17, RUE SAINTE-CATHERINE

1882

Digitized by Google

Digitized by Google

REVUE CLINIQUE

D'OCULISTIQUE

DU SUD-OUEST

SOMMAIRE : **Travaux originaux.** — Quelques considérations sur l'étiologie et le traitement de l'ulcère serpigineux de la cornée. Observation; Érosion superficielle traumatique de la cornée chez un individu atteint de dacryocystite chronique; ulcère serpigineux et hypopyon consécutifs; insuccès complet des antiseptiques; guérison rapide par l'emploi du cautère actuel, par le Dr Armaignac. — **Revue de la Presse.** — Action de l'éclairage électrique sur la vision, par M. Javal. — Mouvements de la pupille et propriété du prisme dans les hallucinations provoquées des hystériques, par M. Ch. Feré. — De l'Ophtalmoscopie dans les maladies de l'oreille, par L. Calmettes. — Traitement de certaines affections oculaires par le massage, par H. Pagenstecher — **Pathologie nerveuse.** — Du Vertige oculaire, par le Dr Ch. Abadie.

TRAVAUX ORIGINAUX

Quelques considérations sur l'étiologie et le traitement de l'ulcère serpigineux de la cornée. — Observation.

Par le Dr H. Armaignac

Depuis longtemps déjà, les auteurs ont été frappés de la fréquence des ulcères phagédéniques de la cornée chez les individus atteints de dacryocystite ou de conjonctivite aiguë ou chronique.

En observant attentivement les faits, il est impossible de ne pas voir dans cette coïncidence une relation de cause à effet, et, pour ma part, je n'ai jamais observé d'ulcère malin sans lésions concommitantes des paupières ou des voies lacrymales, de ces dernières surtout. Dans les autres cas, on trouve à peu près toujours dans la nature du corps vulnérant l'explication de l'infection de la plaie cornéenne.

La formation du pus est encore un problème, non seulement dans le cas qui nous occupe, mais encore dans la pathologie générale, et il semble étrange, au premier abord, qu'un phénomène si fréquent et si facile à observer n'ait pu jusqu'à ce jour livrer son secret au microscope, qui a cependant découvert déjà tant de choses remarqnables. Ce n'est pas le lieu de discuter ici la théorie de la diapédèse ou de la formation des globules purulents

Digitized by Google

dans les mailles du tissu cellulaire, mais on ne peut s'empêcher d'être frappé de l'énorme différence qu'il y a entre un abcès inflammatoire de la cornée et l'ulcère serpigineux; entre une plaie cornéenne simple et une plaie *infectée,* comme on dit aujourd'hui.

Les admirables travaux de Pasteur ont ouvert aux observateurs un vaste champ d'exploration, et il n'y aura bientôt plus une seule maladie qui n'ait son microbe spécial. Beaucoup de ces découvertes sont encore prématurées et ont besoin de la sanction du temps et de l'expérience pour franchir le domaine de l'hypothèse, mais les résultats obtenus jusqu'à ce jour sont un précieux encouragement pour les recherches subséquentes, et qui sait si un jour la théorie des germes ne deviendra pas un article de foi pour toutes les maladies comme elle l'est déjà pour le charbon, la variole, le choléra des poules, etc. Quand on sait avec quelle étonnante facilité se multiplient les infiniment petits, végétaux ou animaux, on n'est pas plus surpris de l'évolution si rapide de certaines maladies ni de la marche si promptement envahissante qu'elles affectent dans certains cas.

Il est arrivé souvent en médecine qu'après une découverte thérapeutique on a voulu généraliser, et le même médicament a dû, entre les mains des expérimentateurs enthousiastes, avoir tour à tour les propriétés les plus inattendues. Mais bientôt sont venus les échecs ou les mécomptes, et si quelques-uns de ces médicaments ont pu survivre au naufrage et conserver encore une faveur que leurs qualités réelles et incontestables leur avaient méritées, combien d'autres, hélas! sont retombés dans l'oubli!

Entre les mains de Lister, de Déclat et de tous les chirurgiens qui ont employé d'une façon méthodique l'acide phénique, la méthode antiseptique a donné les plus brillants résultats, mais on a eu le tort de penser que cette substance était une panacée universelle, et on a été très étonné quand on a vu qu'elle était sans effet contre certaines complications des plaies, la pourriture d'hôpital, par exemple. Si la théorie de la spécificité des algues ou des microbes se confirme comme tout porte à le croire, il serait vraiment commode d'avoir sous la main un agent de destruction universel pour les infiniment petits, et la médecine, ou plutôt la thérapeutique, serait alors trop facile.

Il est surabondamment démontré que telle substance antisep-

Digitized by Google

tique qui est mortelle pour un grand nombre de microbes animaux est sans action sur d'autres organismes végétaux et *vice versâ*; or, dans l'état actuel de nos connaissances, la cause absolue des suppurations graves de la cornée nous échappe complètement; c'est donc d'une façon tout à fait empirique que nous avons recours aux antiseptiques. Dans le dernier Congrès International de Londres, cette grave question a été discutée par les hommes qui font le plus autorité en ophtalmologie et n'a pu être résolue d'une manière satisfaisante; il ne m'appartient donc pas d'émettre une opinion personnelle, mais je puis affirmer que pour ce qui est relatif aux ulcères phagédéniques de la cornée, je n'ai jamais retiré le moindre avantage des antiseptiques habituellement en usage. Pour juger de la valeur prophylactique d'un agent thérapeutique, il ne suffit pas de l'employer beaucoup et de fournir ensuite des statistiques; celles-ci, en effet, ne peuvent rien démontrer étant formées de cas non comparables entre eux. Mais si les vertus prophylactiques des médicaments sont toujours plus ou moins hypothétiques et difficiles à apprécier, il n'en est plus de même pour les propriétés curatives qui, elles, sont absolument soustraites à l'influence du hasard, et peuvent être directement constatées et contrôlées.

L'ulcère à hypopyon ou ulcère de Sæmisch, comme on l'appelle quelquefois, est trop connu pour que je songe à le décrire, mais il est quelques points de son histoire qui présentent un grand intérêt pratique, et le lecteur voudra bien me pardonner les considérations que je vais émettre à ce sujet.

La forme clinique de la maladie qui nous occupe n'est pas toujours la même, et la différence de constitution des sujets, leur manière de vivre, leur âge, etc., peuvent jusqu'à un certain point expliquer certains phénomènes accessoires, certaines modalités dans le processus ulcératif ou suppuratif, mais le caractère principal de cette affection, le phagédénisme, domine toujours les autres. L'inflammation peut être assez considérable ou presque nulle, les douleurs vives ou insignifiantes; l'ulcère peut se montrer spontanément ou succéder à une érosion traumatique plus ou moins profonde de la cornée; le début peut être insidieux ou à marche rapide, mais dans tous les cas la cornée est menacée de destruction dans une partie plus ou moins grande de son étendue, et l'ulcération présente ce caractère spécial de s'étendre

Digitized by Google

surtout en largeur et d'être précédée d'une infiltration purulente qui circonscrit les bords de la perte de substance, et forme comme de petits clapiers sous-épithéliaux minuscules et à contours irréguliers.

L'étiologie de l'ulcère phagédénique de la cornée est encore entourée, ai-je dit, d'une profonde obscurité, et c'est la coïncidence à peu près constante d'une sécrétion pathologique de la conjonctive ou du sac lacrymal qui a fait attribuer depuis longtemps à ce produit une propriété infectieuse. Des recherches précises au point de vue microscopique restent encore à faire, et bien qu'on ait déjà décrit plusieurs variétés d'algues et de champignons dans le pus ou le muco-pus du sac lacrymal, on ne sait pas si ce sont ces organismes qu'on doit incriminer. Quelques auteurs ont décrit la kératite des moissonneurs comme une variété spéciale basée seulement sur la nature du corps vulnérant, mais analogue à l'ulcère malin ou phagédénique, quant à sa marche et à ses caractères cliniques. Pour ma part, je ne crois pas que cette distinction doive être maintenue, et si la maladie s'observe fréquemment chez les moissonneurs, c'est que leurs yeux sont sans cesse exposés aux piqûres par les barbes d'épis de blé, et que chez eux la dacryocystite chronique est loin d'être rare. Il faut ajouter aussi que souvent, la pointe du corps vulnérant se brise, reste enclavée dans la cornée, et, tout en entretenant par sa présence une certaine irritation, empêche la plaie de se fermer et laisse la porte ouverte aux matières septiques.

Le traitement de l'ulcère serpigineux de la cornée a beaucoup varié, et à l'heure actuelle, les ophtalmologistes sont loin d'être d'accord. L'incision simple préconisée par Sæmisch est insuffisante dans la plupart des cas, et tous les topiques peuvent être considérés tout au plus comme des moyens palliatifs. Dans ces derniers temps, ayant eu à traiter plusieurs malades atteints d'ulcères serpigineux de la cornée, j'ai employé sur une grande échelle toute la série des antiseptiques habituels, acide borique, acide phénique, thymol, chlorydrate de quinine, non seulement en lavages ou en applications directes sur la cornée, mais encore en injection dans les voies lacrymales. Eh bien ! dans aucun cas il ne m'a été possible de constater la moindre amélioration ni un arrêt quelconque dans la marche de la maladie. Chez mon dernier malade, j'ai été jusqu'à badigeonner avec un pinceau

Digitized by Google

trempé dans une solution d'acide phénique au 10e les bords de l'ulcération; quelques heures après, la zone d'infiltration se montrait de nouveau et continuait comme auparavant son œuvre de destruction. Un jour, à bout de ressources, et voyant la cornée aux trois quarts détruite par l'ulcération, je songeai au fer rouge et, séance tenante, ayant fait rougir sur la lampe à alcool l'extrémité olivaire d'une branche de lunettes, je cautérisai à plusieurs reprises et assez profondément la surface et les bords de l'ulcère. Le cautère improvisé dont je me servis alors est extrêmement commode et je crois qu'il serait impossible de le remplacer par un autre meilleur. En effet, l'olive conserve assez longtemps la chaleur et rougit parfaitement et en très peu de temps. La mince branche d'acier qui la soutient jouit d'une grande élasticité et permet d'appuyer assez fortement contre l'œil sans exercer une pression pénible ou dangereuse. Il n'est pas jusqu'à sa courbure, qui ne soit avantageuse pour cautériser commodément avec la pointe ou avec le grand diamètre du renflement olivaire. Enfin, dernier avantage qui n'est pas à dédaigner, l'instrument n'est pas coûteux et se trouve partout. Si on a à sa disposition un polyscope de Trouvé qui fonctionne, comme on sait, avec une pile secondaire de Planté, on peut s'en servir pour rougir des galvano-cautères appropriés qui conviendront surtout aux personnes pusillanimes et que la vue du fer rouge effraierait.

Comme on le verra dans l'observation que je rapporte plus loin et à laquelle je viens de faire allusion, les effets de la cautérisation ignée ont été immédiats et tellement remarquables, que quelques heures après, l'aspect de l'œil avait déjà complètement changé et que la période de réparation avait franchement commencé.

Ces cautérisations ne sont pas douloureuses, et bien que dans ces derniers temps plusieurs praticiens en aient dit beaucoup de bien, j'ai cru utile d'y insister de nouveau et de montrer tous les avantages qu'on peut en retirer dans une affection si grave, comme l'ulcère serpigineux de la cornée. Je crois aussi qu'il est indispensable de l'employer dès le début, si on veut obtenir de bons résultats définitifs.

Digitized by Google

Érosion superficielle traumatique de la cornée chez un individu atteint de dacryocystite chronique; ulcère serpigineux et hypopyon consécutifs; insuccès complet des antiseptiques; guérison rapide par l'emploi du cautère actuel.

Par le Dr H. Armaignac

M. D..., âgé de cinquante-six ans, jouissant d'un bon tempérament et d'une excellente santé, se nourrissant bien et habitant une maison très saine à la campagne, se présente chez moi le 20 octobre dernier, se plaignant d'un petit point blanc qui est apparu sur sa cornée droite, deux jours après avoir été frappé à l'œil par un petit éclat de fer. De plus, l'œil est devenu rouge, le malade ressent quelques douleurs assez vives dans cet organe et a un peu de photophobie. En examinant attentivement à l'éclairage latéral, je constate une petite érosion de la cornée paraissant n'intéresser que les couches les plus superficielles, et un peu d'injection conjonctivale périkératique à la partie inférieure. Pensant n'avoir affaire qu'à une kératite traumatique sans gravité, je me borne à prescrire des lotions chaudes d'infusion de camomille et un collyre à l'acide borique; toutefois, je recommande au malade de revenir le plus tôt possible s'il survient la moindre aggravation.

Sept jours après seulement, M. D... revient me voir. A ce moment, je puis constater que l'ulcère s'est étendu considérablement et qu'il occupe près du tiers de la cornée. Il est superficiel, à bords irréguliers soulevés par un liséré d'infiltration sous-épithéliale, et son fond est assez transparent pour permettre de voir au travers la pupille et l'iris. Le quart inférieur de la chambre antérieure est occupé par un hypopyon, et c'est même cela qui a décidé le malade à revenir me voir. L'injection périkératique est plus intense et a manifestement son siège dans l'épisclère; il y a un peu de chémosis. La vision a presque disparu et le malade voit à peine pour se conduire avec cet œil. Je diagnostique immédiatement un ulcère serpigineux compliqué d'iritis et j'instille deux ou trois gouttes d'atropine. Pressant alors sur le sac lacrymal, j'en fais sortir une notable quantité de muco-pus, et le malade me raconte alors que depuis très long-

Digitized by Google

temps il a des larmoiements et éprouve une grande sécheresse dans le nez. Sans nul doute, sa dacryocystite avait été la cause de l'infection de l'ulcère traumatique. J'essaie de faire passer une injection dans le canal nasal, mais le liquide reflue par les points lacrymaux et pas une goutte ne descend dans le nez. Je procède alors au cathétérisme après avoir dilaté un peu le point lacrymal inférieur au moyen du stylet conique, et je passe assez facilement la sonde n° 2 de Bowman. Je lave ensuite les voies lacrymales avec une solution concentrée d'acide borique, puis avec de l'eau phéniquée au 50e.

Au bout d'une demi-heure l'iris a commencé à se dilater, mais il existe déjà plusieurs synéchies postérieures assez étendues. Je fais continuer les instillations d'atropine et je prescris en outre un collyre au chlorydrate de quinine, et des lotions fréquentes de l'œil et des culs-de-sac conjonctivaux alternativement avec la solution d'acide phénique au 200e et d'acide borique au 25e.

Le lendemain, 28 octobre, je constate que l'hypopyon a augmenté un peu. Sous l'influence des lavages successifs, l'ulcère s'est un peu nettoyé ; les bords sont plus nets, le liséré d'infiltration est moins apparent et quelques fragments d'épithélium se détachent. Malgré cela, le chémosis a beaucoup augmenté en bas et en dedans, et la pupille est restée très étroite et festonnée par les adhérences. Le malade souffre moins qu'hier, la photophobie a disparu.

Je pratique deux fois dans la journée le lavage des voies lacrymales avec la solution d'acide phénique, et je fais continuer le reste du traitement.

Le 29. — Même état qu'hier, mais l'hypopyon occupe la moitié de la chambre antérieure. Je pratique la paracenthèse à la partie inférieure de la cornée, dans le tissu encore sain, et tout le pus est évacué. Quelques minutes après, la chambre antérieure, qui s'était effacée au moment de la ponction, se rétablit de nouveau. En raison de l'étendue de l'ulcère et dans la crainte de voir se produire une large mortification de la cornée et un prolapsus de l'iris, je me suis abstenu de faire la ponction dans la partie ulcérée. Lavage des voies lacrymales deux fois par jour. Le reste du traitement comme la veille.

Le 30. — L'hypopyon ne s'est pas reproduit, les douleurs ont

Digitized by Google

cessé presque complètement. L'ulcère paraît s'être arrêté en haut, mais en bas et en dehors, il continue de s'étendre, et il atteint déjà presque la périphérie de la cornée. En même temps que l'ulcération remonte vers la partie externe, le chémosis s'étend aussi dans la même direction et en suit exactement la marche. J'évacue un peu d'humeur aqueuse en entr'ouvrant la plaie cornéenne avec un stylet mousse, afin de diminuer la pression interne de l'œil et de favoriser la réparation de l'ulcère, tout en m'opposant à sa rupture. Voyant que la cornée se détruit avec une grande rapidité et que les bords de l'ulcère s'étendent toujours, je me décide à employer un moyen énergique et je cautérise les bords de l'ulcère avec un pinceau trempé dans une solution d'acide phénique au 10e, qui, comme on sait, à ce degré de concentration, est un véritable escharotique. Même traitement que les jours precédents.

Le 31. — Même état. Même pansement. L'ulcération s'étend toujours.

1er Novembre. — Il ne reste plus de cornée transparente qu'un petit espace en haut et en dedans. Il ne s'est pas fait encore de perforation, bien qu'en un point la membrane de Descemet commence à bomber. J'évacue un peu d'humeur aqueuse, je cautérise les bords de l'ulcère avec l'acide phénique au 10e. Lavage des voies lacrymales et même traitement que les jours précédents. Malgré les injections d'acide phénique dans le sac lacrymal, la sécrétion n'a pas diminué, et à chaque pansement j'en fais sortir une notable quantité de muco-pus.

2, 3, 4. — La maladie suit sa marche. Le même traitement et les mêmes pansements sont employés.

5. — L'ulcération s'étend toujours en dehors et en haut, et gagne en profondeur. Je fais l'ablation d'un lambeau conjonctival au niveau de la partie supérieure de l'ulcère. Même traitement et pansements que les autres jours.

6. — L'ulcération semble stationnaire au niveau d'un lambeau conjonctival excisé, mais elle a gagné un peu en haut et en dedans. Cautérisation à l'acide phénique et même traitement que précédemment.

7. — Le chémosis entoure entièrement la cornée, et le malade peut à peine mouvoir un peu son œil, tant il est tuméfié. Les cinq sixièmes de la cornée sont occupés par l'ulcère, dont le fond

Digitized by Google

commence à bomber en deux endroits et menace de se perforer. J'évacue un peu d'humeur aqueuse en entr'ouvrant avec le stylet mousse la petite incision que j'ai faite il y a quelques jours, puis après avoir prévenu le malade de la gravité de son état et de l'insuccès absolu de la médication suivie jusqu'à ce jour, je lui propose de cautériser l'ulcère avec le fer rouge. Il accepte sans aucune difficulté, et je procède immédiatement à cette opération. Ayant fait rougir sur la lampe à alcool, comme je l'ai dit précédemment, l'extrémité olivaire d'une branche de lunettes d'acier qui se trouve sous ma main, je touche successivement les divers points de la circonférence de l'ulcère avec le cautère improvisé, et je lave avec la solution d'acide borique la cavité oculaire.

Ce lavage, que j'ai l'habitude de pratiquer chez tous mes malades qui ont de la suppuration de la cornée ou de la conjonctive, mérite une mention spéciale, car il a l'avantage de ne pas être douloureux, de nettoyer parfaitement les culs-de-sac et de pouvoir être pratiqué par les personnes qui soignent les malades sans leur faire courir le risque d'une rupture de la cornée, dans les cas où cette membrane menace de se perforer. Pour faire ce lavage, je fais incliner fortement la tête en arrière et pencher un peu du côté opposé à l'œil qui doit être lavé et qui reste fermé. Avec un flacon compte-gouttes Léard contenant la solution, je verse une certaine quantité de liqu de dans l'espèce de cupule formée par l'aile du nez, le rebord orbitaire et l'apophyse malaire, puis j'entr'ouvre avec précaution les paupières. S'il y a du danger, j'appuie avec la pulpe du pouce de chaque main, assez loin du globe pour n'exercer aucune pression sur cet organe. En faisant des mouvements alternatifs d'élévation et d'abaissement des paupières et de friction au niveau des culs-de-sac, l'œil se nettoie parfaitement. Les débris de cornée sphacélée, le pus ou les mucosités concrétées qui sont souvent retenus à la face interne des paupières se détachent avec la plus grande facilité et viennent nager à la surface du liquide. Il suffit de lâcher les paupières et de faire fermer l'œil pour que tout cela se précipite au dehors.

8. — L'ulcération ne s'est pas étendue ; le malade n'a éprouvé aucune douleur, il a pu dormir toute la nuit. Le chémosis a beaucoup diminué. La cornée paraît recouverte d'une pellicule blanchâtre assez épaisse qui disparait avec le lavage et qui est cons-

Digitized by Google

tituée par l'eschare provenant de la cautérisation. Toutes les parties touchées par le fer rouge paraissent transparentes et déjà en voie de réparation; la petite portion de cornée qui était restée saine semble avoir ainsi augmenté d'étendue. Quelques petits points de la circonférence de l'ulcère qui avaient échappé hier à la cautérisation sont touchés aujourd'hui. Le malade lavera son œil très-souvent avec la solution d'acide borique, tout le reste du traitement est supprimé, excepté le cathétérisme des voies lacrymales et les injections d'acide borique. La sécrétion du sac lacrymal persiste.

9. — Amélioration considérable. Le chémosis a encore diminué. L'ulcère se répare sur toute la périphérie. Il ne s'est pas fait de perforation. Je cautérise le fond de l'ulcère sur plusieurs points mais très superficiellement.

10. — La guérison fait des progrès rapides. Les parties de l'ulcère touchées par le cautère sont transparentes et permettent de voir l'iris au travers. Cautérisation légère.

11, *12*, *13.* — Même traitement.

14. — L'ulcère continue de se réparer à sa périphérie, mais le fond est toujours extrêmement mince, et en un point on voit bomber la membrane de Descemet. Il y a dans la chambre antérieure un peu de pus que j'évacue avec le stylet mousse. Cautérisation superficielle sur plusieurs points de l'ulcère qui paraissent blancs et opaques.

15, *16.* — Même traitement. Le prolapsus de la membrane de Descemet a disparu. Il n'y a plus du tout de chémosis.

17. — L'hypopyon s'est reproduit. Evacuation du pus et cautérisation des bords de la plaie cornéenne qui sont ulcérés et infiltrés.

18, *19*, *20.* — Chaque jour, je trouve l'hypopyon reproduit et j'évacue le pus. Cautérisation.

21. — L'amélioration continue. Simple lavage à l'acide borique.

23. — Toute la moitié supérieure de la cornée est transparente ou demi-transparente; la conjonctive est à peine rosée, mais la sécrétion du sac lacrymal est toujours très abondante. Cautérisation. Injection de nitrate d'argent au 100e dans le sac lacrymal, et lavage immédiat de l'œil pour empêcher l'action du médicament sur cet organe.

Digitized by Google

24. — Il n'y a plus aucune sécrétion dans le sac lacrymal. Injection d'acide borique. La petite eschare qui recouvrait la plaie de la cornée s'est détachée, et il en est résulté une fistule par laquelle s'échappe continuellement l'humeur aqueuse. La chambre antérieure est effacée. Le malade se bornera à faire des lavages quatre ou cinq fois par jour.

2 Décembre. — L'ulcère est complètement guéri et la chambre antérieure rétablie mais peu profonde. La cornée est plus petite qu'avant la maladie et présente à la partie inférieure un leucome peu étendu, mais en haut et en dedans, elle est bien transparente.

Le 2 janvier 1882, j'ai revu le malade. La dacryocystite était complètement guéri et les voies lacrymales fonctionnaient normalement. Toute inflammation du côté de l'œil ayant disparu, j'ai conseillé l'emploi quotidien de la pommade au précipité jaune et des attouchements du leucome avec la teinture de cantharides pour tâcher d'amener la résorption du tissu opaque et de faire plus tard avec profit une pupille artificielle.

Au bout de dix jours de ce traitement de nombreux petits vaisseaux s'étaient déjà développés autour du leucome, et tout fait espérer qu'on pourra obtenir chez ce malade une assez bonne vision de cet œil, qui semblait perdu pendant plusieurs semaines, et qui ne doit sa conservation qu'à l'emploi réitéré des cautérisations au fer rouge.

REVUE DE LA PRESSE

Action de l'éclairage électrique sur la vision. — Dans la séance du 26 octobre 1881 de la Société de médecine publique et d'hygiène professionnelle, M. Javal a fait une très intéressante communication relative à l'*éclairage électrique au point de vue de l'hygiène de la vue.* — Il y a deux ans, M. Poncet (de Cluny) publiait dans le *Progrès médical* deux articles où il étudiait la lumière électrique au point de vue de l'hygiène, et concluait à sa parfaite inocuité. Les faits parvenus depuis cette époque à la connaissance de M. Javal l'autorisent à se rallier sans aucune réserve à ces conclusions. En effet, on ne cite pas d'accidents sérieux chez les électriciens qui, cependant, regardent la lumière électrique de près et négligent souvent l'emploi de lunettes préservatrices. Sans s'arrêter aux appréhensions de ceux qui attribuent un rôle pernicieux aux rayons chi-

Digitized by Google

miques si abondants dans cette lumière, et sans qu'il soit besoin de recherches spectroscopiques, on peut dire que la lumière électrique, prise en masse, ne produit aucun effet fâcheux. On relate, il est vrai, des iritis et des conjonctivites chez les électriciens de profession, mais ces accidents sont absolument passagers et ne se sont produits que chez des personnes qui absorbaient la lumière dans des conditions absolument anormales.

Pour le public, la question se pose différemment : il s'agit de savoir s'il y a inconvénient à regarder les objets éclairés par la lumière électrique, et, sauf peut-être pour quelques sujets particulièrement sensibles aux rayons les plus réfrangibles, on peut répondre hardiment que cet éclairage est innocent. Bien plus, la plupart des cas d'asthénopie se produisent chez les personnes qui travaillent sans être suffisamment éclairées, et la lumière électrique rendra le plus signalé service dès que son emploi, en se généralisant, amènera chacun à s'éclairer moins parcimonieusement. Au point de vue de l'hygiène, on doit donc chercher si l'électricité permet, à prix égal, d'obtenir plus de lumière que les procédés usuels. Sous ce rapport, d'immenses progrès ont été accomplis depuis deux ans. Les régulateurs ont été simplifiés; le prix des baguettes de charbon s'est abaissé dans des proportions inespérées; enfin, grâce aux inventions de Reynier, de Edison, la division de la lumière électrique s'obtient à frais bien moindres, si bien que la balance est enfin penchée en faveur de l'électricité. En même temps, les machines électro-magnétiques ont reçu quelques perfectionnements, et on commence à connaître les dimensions à donner aux conducteurs pour transporter l'électricité à distance, si bien que nous sommes à la veille de l'introduction du nouveau mode d'éclairage dans les habitations.

Il serait injuste, ajoute M. Javal, de se prononcer sur les résultats déjà obtenus en examinant les dispositions provisoires du Palais de l'Industrie et de l'Opéra; car les dispositions adoptées témoignent encore d'une excessive inexpérience et permettent d'espérer à bref délai des effets bien meilleurs; et il conclut que la lumière électrique est absolument maniable d'une part et que, d'autre part, on s'en sert si maladroitement, qu'en présence des résultats acceptables obtenus aujourd hui, il est permis d'en espérer d'excellents pour demain.

M. Fieuzal. L'éclairage électrique est destiné, sans aucun doute, à se généraliser et deviendra, selon toute apparence, l'éclairage de l'avenir. Aussi, les oculistes sont-ils tenus de se préoccuper, dès à présent, de rechercher quel est le meilleur choix à faire parmi les verres colorés, pour permettre de supporter sans inconvénient l'intensité des foyers lumineux électriques. Les verres protecteurs dont il convient de conseiller l'emploi doivent être jaunes et non bleus ou noirs. C'est ce qui résulte d'expériences que j'ai faites, c'est ce que d'ailleurs la théorie faisait pressentir, puisque le verre jaune arrête les rayons violets et ultra-violets.

M. E. Trélat, après avoir discuté les considérations émises par M. Javal, dit qu'un éclairage n'est établi dans de bonnes conditions que

Digitized by Google

si l'œil est toujours soustrait à l'action immédiate des sources lumineuses. Toutes les fois l'œil devra lui être caché; ou, tout au moins, le regard, en explorant la scène observée, ne devra jamais rencontrer le foyer lumineux, ni sur sa route, ni dans le voisinage. Quand on ne dispose que de faibles foyers, on est forcé de les rapprocher beaucoup des localités à éclairer; il est alors très difficile d'affranchir les yeux des rayons directs de la lumière. Avec l'éclairage électrique bien entendu, ce résultat pourra être acquis, et il suffira pour cela d'avoir des foyers lumineux assez intenses et placés à une hauteur suffisante.

M. Chevallereau a fait divers essais pour trouver le meilleur mode d'éclairage artificiel pour le travail de cabinet. Il s'est arrêté à la lampe à gaz, plus commode que la lampe à huile, mais sa lampe est munie d'un verre jaune rougeâtre. Il obtient ainsi une lumière très douce, ne fatiguant pas la rétine, même pendant un travail prolongé.

M. Du Mesnil. Un des inconvénients de la lumière électrique, sur lequel il me paraît intéressant d'appeler l'attention au point de vue de l'hygiène oculaire, ce sont les oscillations si fréquentes de cette lumière et les modifications de couleur qu'elle prend à chaque instant.

M. Javal répond que le tremblement, qui n'existe pas avec les lampes à incandescence, diminuera sans doute pour les lampes à arc voltaïque, à mesure qu'on perfectionnera les charbons. Ce tremblement est d'ailleurs peu gênant quand on est éclairé par plusieurs lampes, ce qui devient de plus en plus habituel. (*Progrès médical*).

Mouvements de la pupille et propriété du prisme dans les hallucinations provoquées des hystériques, par M. Ch. Féré. — Une des choses qui ont le plus retardé l'étude scientifique de l'hystérie, c'est, avec la bizarrerie de certains phénomènes qui semblaient en opposition avec les lois physiologiques, la crainte de la fourberie qui est pour ainsi dire un des symptômes de la maladie. Pour se mettre à l'abri des erreurs qui peuvent être attribuées à la prédisposition au mensonge que l'on accorde à toutes ces maladies, il est bon d'étudier, dans les manifestations spontanées ou provoquées de l'hystérie, les modifications que peuvent éprouver certains organes qui à l'état normal ne sont pas soumis à la volonté. La pupille peut fournir à cet égard un utile champ de recherches, soit dans l'étude des phénomènes spontanés de l'hystérie, soit dans les expérimentations sur les phénomènes que l'on peut provoquer chez certains hystériques. Les modifications pupillaires aux différentes phases de l'attaque d'hystéro-épilepsie ont déjà été étudiées (1); nous n'y reviendrons pas. Nous rappelerons toutefois qu'à la période des attitudes passionnelles, on observe dans la pupille des alternatives de dilatation et de rétrécissement qui ont semblé en rapport avec la distance à laquelle se trouve l'objet qui figure dans l'hallucination.

Nous sommes partis de cette idée, pour rechercher si, dans les halluci-

(1) Ch. Féré. — *Note sur quelques phénomènes observés du côté de l'œil chez les hystéro-épileptiques, soit en dehors de l'attaque, soit pendant l'attaque.* (Soc. de biologie, 29 octobre 1881).

Digitized by Google

nations provoquées, on peut amener dans la pupille des modifications qui obéissent à une loi physiologique. Chez deux hystériques avec lesquelles on peut entrer en communication par la parole pendant la catalepsie, voici ce que nous avons observé: lorsque nous leur ordonnons de regarder un oiseau au sommet d'un clocher ou s'élevant tout en haut dans les airs, la pupille se dilate progressivement jusqu'à doubler ou peu s'en faut son diamètre primitif; si nous faisons redescendre l'oiseau, la pupille se rétrécit graduellement; et on peut reproduire le même phénomène autant de fois que l'on évoque l'idée d'un objet quelconque qui se meut.

Ces modifications de la pupille que l'on provoque ainsi chez une cataleptique, qui ne cesse pas d'ailleurs d'offrir tous les phénomènes propres à la catalepsie, montrent que dans cette hallucination l'objet fictif est exactement vu comme s'il existait, et provoque par ses mouvements des efforts d'accomodation suivant les mêmes lois que si c'était un objet réel. Il s'agit donc bien d'une hallucination véritable, qui n'a rien à faire avec la supercherie. On peut objecter cependant que quelques individus peuvent contracter volontairement leur pupille.

Il faut convenir toutefois avec Leeser (1), dont nous rappellerons les études critiques, que ces mouvements de la pupille, qui se produisent à vrai dire sous l'influence de la volonté, ne sont pas pour cela des mouvements volontaires; ce sont des mouvements associés à des mouvements volontaires. Ces mouvements soi-disant volontaires de la pupille, on les observe dans les grands mouvements respiratoires, dans la déglutition, la mastication, mais surtout dans les grands efforts musculaires (R. Vigouroux) (2), qui s'accompagnent de ditatation pupillaire. Dans ce cas, la volonté n'agit que d'une manière indirecte, par excitation des centres volontairement excitables.

Seitz-Zehender (3) raconte le cas d'un étudiant en médecine qui pouvait dilater sa pupille de 3 millimètres quand il inspirait profondément, puis arrêtait sa respiration en même temps qu'il contractait les muscles du cou. Lorsqu'il fixait un point rapproché, l'expérience réussissait encore mieux. Ce cas est peut-être le même que celui que Kügel (4), rapporte d'un docteur Szontag. Celui-ci, ayant sa pupille large de 4 à 5 millimètres à un éclairage moyen, pouvait la dilater jusqu'à 9 millimètres, c'est-à-dire jusqu'au maximum ou à peu près, quand il faisait une inspiration lente et contractait en même temps les muscles du cou et de la nuque; l'inspiration lente et profonde pouvait à elle seule déterminer une dilatation appréciable.

Cette dilatation de la pupille, comme celle qui se produit dans tout effort musculaire, est tout à fait indépendante de la volonté, mais seulement associée à des mouvements volontaires. D'après tout ce que nous

(1) Leeser. — *Die pupillar bewegung*. Wiesbaden, 1881.

(2) *Comptes-rendus de l'Acad. des sc.*, 1863, t. VIII, p. 481.

(3) *Hanbuch der Augenheilks.*, p. 314.

(4) *Uber die Wilkurliche verænderung der pupillengræsse.* In *Wiener med. Wochensch.*, nos 32 et 33.

Digitized by Google

savons sur les mouvements associés de la pupille, ajoute Leeser, le phénomène s'explique, en admettant une irritation du centre respiratoire, vraisemblablement sous l'influence de l'acide carbonique accumulé dans le sang. Kügel admet d'ailleurs que l'anémie et l'anoxémie correspondante, déterminées dans le cerveau par l'aspiration profonde et la contraction musculaire énergique, déterminent une paralysie du centre contracteur pupillaire. Leeser admet que dans le cas de ce genre, il y a excitation du centre dilatateur, tandis que dans les cas d'effort respiratoire et musculaire l'anoxémie s'y surajoute, amenant une paralysie du centre constricteur, permettant la dilatation extrême de la pupille.

Le cas rapporté par Budge (*Bewegungen der Iris*, p. 163), semble propre à faire admettre des mouvements volontaires de la pupille; ainsi le professeur Beer, de Bonn, pouvait volontairement contracter et dilater sa pupille en faisant naitre en lui certaines idées quand il se représentait un lieu très éclairé, sa pupille se contractait; elle se dilatait au contraire quand il imaginait un endroit très obscur. Budge, qui a rencontré plusieurs personnes dont la pupille se dilatait par l'éducation de l'idée d'un lieu obscur, remarque ce qui suit : « On ne devra pas conclure de ces observations que les mouvements de l iris sont volontaires; le phénomène est comparable à la sécrétion de salive, qui se fait dans la bouche à l'idée de certains mets. »

Ce dernier fait prouve au moins que dans certains cas la pupille peut se contracter sous l'influence de l'imagination. Si quelques sujets peuvent contracter ou dilater leur pupille en s'imaginant des objets rapprochés ou éloignés, ils sont rares. Nous avons soumis nos malades à l'expérience à l'état de veille, mais sans succès.

Une autre expérience d'ailleurs servira à prouver encore que dans ces hallucinations provoquées l'objet est bien vu comme un objet réel et qu'il est vu des deux yeux suivant les lois physiologiques ordinaires. Sur les deux malades déjà étudiées et sur plusieurs autres, nous avons observé ce qui suit : pendant le sommeil hypnotique, ou pendant la catalepsie, on leur inculque l'idée qu'il existe une table de couleur sombre, un portrait de profil; à leur réveil, elles voient distinctement le même portrait. Si alors, sans prévenir, on place un prisme devant un des yeux, immédiatement le sujet s'étonne de voir deux profils, et toujours l'image fausse est placée conformément aux lois de la physique. Deux de ces sujets peuvent répondre conformément dans l'état cataleptique. Ils n'ont aucune notion des propriétés du prisme, d'ailleurs on peut facilement leur dissimuler la position précise dans laquelle on le place; et il est aisé de les rapprocher assez de la table pour que celle-ci ne soit point elle-même doublée, ce qui pourrait servir d'indice; nous avons répété la même expérience avec succès sur un mur à surface uniforme. Si on presse latéralement sur un globe oculaire de façon à déranger l'axe optique, on provoque la même diplopie, qui a déjà du reste été notée, par ce procédé, dans les hallucinations spontanées chez certains aliénés (Brewster) (1).

(1) Cité par Despine.

Digitized by Google

M. Despine (1), a pu constater, par la pression latérale du globe oculaire, ce même dédoublement de l'objet fictif dans les hallucinations *spontanées* d'un hystérique mâle; M. Ball (2) a observé un autre fait semblable.

Un point intéressant à remarquer, c'est que, pour une distance donnée, le prisme provoque ou ne provoque pas un dédoublement de l'image, suivant qu'on le place devant l'œil le plus près de l'état normal, ou devant l'œil le plus amblyope. Du reste, à l'état de veille, on observe le même phénomène dans la vision des objets réels. Un de nos malades, complètement achromatopsique d'un œil, ne peut avoir d'hallucinations colorées de cet œil; et, si on lui suggère l'idée d'une figure géométrique colorée en rouge, par exemple, cette image ne peut pas être dédoublée par le prisme, Il n'y a aucune contradiction entre tous ces faits.

Les expériences de MM. Schiff, Foa, Vulpian, ont montré que les excitations portées sur un nerf sensitif produisent la dilatation de la pupille, et Mosso (3), a pu considérer la pupille comme un véritable æsthésiomètre.

Il existe donc certains moyens efficaces de faire mouvoir la pupille indirectement sous l'influence de la volonté, mais il est facile de s'assurer que rien de semblable n'intervenait chez nos malades; on peut s'assurer qu'il s'agit non de phénomènes simulés, mais d'hallucinations en tout analogues à celles qui se produisent spontanément. Les hallucinations *provoquées* des hystériques peuvent donc servir à l'étude des hallucinations spontanées.

Ces divers faits, mouvements de la pupille et dédoublement de l'image par le prisme, peuvent être cités à l'appui de la théorie psycho-sensorielle des hallucinations. (*Progrès médical*).

De l'Ophtalmoscopie dans les maladies de l'oreille. par CALMETTES. — L'organe de l'ouïe n'est accessible que dans sa portion périphérique à l'exploration directe. Tandis que l'ophthalmoscope nous a permis d'étudier le fond de l'œil, l'oreille interne, enveloppée dans sa coque osseuse, reste cachée au médecin auriste qui ne peut en diagnostiquer les lésions que par des moyens indirects ou par élimination. Rien ne permet d'espérer que ces conditions défavorables, d'ordre purement anatomique, changeront jamais, et si nous voulons arriver à connaître d'une façon exacte les maladies de l'oreille interne, il nous faut recourir à des moyens détournés. Depuis quelque temps, les ophthalmologistes auristes, Knapp, Moos, Kipp, Albutt ont cherché à reconnaître l'état du nerf auditif par celui du nerf optique, mais, jusqu'à présent, le résultat de l'examen ophtalmoscopique n'a pas trouvé une place régulière dans les observations

(1) P. Despine. *Étude scientifique sur le somnambulisme*, etc., 1880, p. 328. — *Théorie physiologique de l'hallucination*, 1881, p. 8.

(2) B. Ball. *Théorie des hallucinations*. In REVUE SCIENTIFIQUE, 1880, p. 1031.

(3) Mosso. *La pupille considérée comme æsthésiomètre*. Trad. de Choisity, Paris, 1875.

Digitized by Google

de maladies d'oreille. Aussi, nous profitons de l'importante communication faite par M. le professeur Zaufal, à la *Société médicale* de Prague, pour appeler sur ce sujet l'attention des spécialistes.

Dans les cas de surdité nerveuse, forme si fréquente chez les jeunes femmes, et dans laquelle prédominent les bourdonnements, avec perte de la perception osseuse et état négatif de l'appareil de transmission, il est très important de savoir à quelle cause immédiate est dû le trouble fonctionnel, et l'état de la rétine nous indiquera celui du limaçon, surtout au point de vue de la circulation. Il en est de même pour les surdités brusques d'origine syphilitique, où il se fait rapidement un exsudat dans l'oreille interne, et pour les traumatismes cérébraux suivis de surdité, etc. Quand les troubles observés n'ont pas leur cause dans l'oreille moyenne et externe, il est souvent bien difficile de déterminer si la lésion siège dans l'oreille interne, le nerf ou les centres auditifs. Or, l'examen ophtalmoscopique permettant de constater certaines lésions encéphaliques on pourra souvent déterminer si la cause de ces troubles est centrale, périphérique ou mixte. Dans les affections de la caisse, il faut encore pratiquer l'examen ophtalmoscopique, à quelque période que l'on se trouve, car, même en l'absence de tous symptômes, il peut s'être déjà fait une propagation aux centres nerveux. Cela est vrai pour l'otite moyenne, suppurée, aiguë ou chronique, et même pour le catarrhe simple, aigu et chronique qui peut, on en a des exemples, entraîner des complications intra-crâniennes.

En nous révélant la méningite et les thromboses dès leur apparition, l'ophtalmoscope nous permet encore de poser les indications de la trépanation. Les lésions du fond de l'œil augmentant ou diminuant avec celles des méninges, la marche des lésions méningées se révèlera par celle des lésions rétiniennes (Albutt, Kipp, Zaufal) et c'est encore par l'état de la rétine que nous pourrons juger de l'amélioration des lésions encéphaliques due à la trépanation. Quand l'inflammation de la caisse se propage aux méninges, les lésions ophtalmoscopiques apparaissent d'abord dans l'œil correspondant, mais elles occupent cependant les deux yeux et sont quelquefois plus marquées sur l'œil opposé. De même après la trépanation, c'est sur l'œil correspondant que l'amélioration commence à se produire, mais elle se manifeste aussi sur l'autre œil. Une particularité curieuse, c'est que, dans tous les cas étudiés par Zaufal où une otite moyenne suppurée avec ou sans carie avait produit de la méningite et des thromboses, on trouvait constamment des altérations très marquées du fond de l'œil, (stase, névro-rétinite, étranglement, etc.), contrairement à ce qui se passe dans les autres formes de méningite, principalement la méningite cérébro-spinale.

Pour faire comprendre toute l'importance de ce nouvel élément de diagnostic, citons l'observation rapportée par Zaufal : « Un jeune homme de seize ans, très vigoureux, était atteint d'otite moyenne suppurée à gauche avec perforation de la membrane tympanique et adénite cervicale. On n'avait pu en venir à bout par aucun mode de traitement, et, depuis quelque temps, l'état général devenait mauvais; il y avait de l'anorexie et de

Digitized by Google

la fièvre le soir. En descendant l'escalier, le malade avait éprouvé du vertige, et l'irrigation de l'oreille commençait à produire de l'étourdissement. Rien à l'apophyse mastoïde ; mais la percussion produit du vertige. L'examen ophtalmoscopique montre le fond de l'œil d'un rouge sombre ; la rougeur augmente vers la papille, dont elle recouvre une grande partie, au côté interne. Artères normales, veines très dilatées et sinueuses. Papilles mal délimitées, d'un rouge sombre en dedans. Sur la papille droite, auprès du point de sortie des vaisseaux centraux, hémorrhagie recouvrant toute la partie centrale. Diagnostic : hyperémie veineuse. On admet donc la propagation aux méninges et l'on pratique la trépanation. Le lendemain, plus de vertige pendant la percussion et l'irrigation. Le malade se sent bien, pas de fièvre, appétit. Le quatrième jour, la partie interne de la papille est encore très rouge ; pourtant, les veines sont notablement plus étroites et le fond de l'œil beaucoup plus pâle. L'hémorrhagie est plus petite et ses bords indistincts. Le huitième jour, élévation brusque de la température à 41°. L'examen ophthalmoscopique n'indiquant aucune modification, on écarte toute idée de lésion intra-crânienne nouvelle, et on pense à une complication accidentelle. C'était en effet une fièvre septique qui finit par disparaître, et la guérison fut complète. »

Ce bref résumé permet de se faire une idée de l'importance qu'acquerra l'ophtalmoscopie dans l'étude des maladies de l'oreille; espérons que, grâce à elle, les affections de l'oreille interne seront complètement différenciées l'une de l'autre, étudiées et traitées d'une manière réellement scientifique. (*Progrès médical*).

Transplantation conjonctivale. — Dans la *Revue médicale de la Suisse romande*, M. Marc Dufour rapporte quatre observations dans lesquelles il a transplanté sur l'œil humain de la muqueuse conjonctivale de lapin. Il s'agissait dans deux cas de symblépharon oculaire. L'adhérence ayant été disséquée, on appliqua sur la surface dénudée un lambeau de la muqueuse oculaire d'un lapin qu'on fixa en place à l'aide de sutures. Dans un premier cas, sur une vieille femme, l'opération échoua, le lambeau se nécrosa ; la femme était âgée, le lambeau avait été fixé avec des sutures de soie.

Un peu plus tard, l'opération fut faite sur un enfant de onze ans, et le lambeau transplanté fut fixé à la fois sur l'œil et sur la paupière. Le succès fut complet et deux mois après le lambeau était bien vivant.

Chez un homme, après l'ablation d'un épithélioma des paupières, M. Dufour transplanta de la muqueuse buccale prise sur le malade lui-même, sur une petite tumeur de la lèvre inférieure. Succès complet de cette opération, qui dut cependant être suivie un an après d'une nouvelle opération faite au niveau d'une récidive. Cette fois encore un fragment de la muqueuse labiale fut employé.

L'auteur recommande de ne pas faire la transplantation trop vite après l'incision; de fixer d'avance au lambeau à transplanter les sutures pour empêcher l'enroulement de ses bords. Il conseille de laver la place avivée et le lambeau à l'acide salicylique. — (*Journal de Médecine et de Chirurgie pratiques.*)

Digitized by Google

Traitement de certaines affections oculaires par le massage, par H. Pagenstecher. (*Arch. f. Augenh. de Knapp. et Hirchberg*, vol. x, 2). — D'après l'auteur, le massage de l'œil exerce une influence sur la circulation sanguine et lymphatique, en vidant les vaisseaux de leur contenu, en favorisant ainsi l'absorption de certains produits d'exsudation et en expulsant mécaniquement ces derniers. On agit aussi sur le système nerveux des vaso-moteurs qui, étant excités, auraient des contractions plus énergiques.

L'auteur a observé une diminution de la tension intra-oculaire après chaque séance de massage, ce qui prouve, selon lui, que par ces manœuvres on élimine une certaine quantité des liquides de l'œil.

C'est pour les affections chroniques de la cornée, de la conjonctive, de la sclérotique et du corps ciliaire qu'il a employé avec succès ce mode de traitement.

Voici le procédé opératoire : on applique le pouce ou l'indicateur sur l'une ou l'autre des paupières, près de leur bord libre, et on pratique de légères frictions sur l'œil. Ces frictions doivent se succéder aussi rapidement que possible, sans exercer une trop forte pression sur l'organe. Le massage peut être exécuté de deux façons : ou bien on fait les frictions du centre de la cornée vers l'équateur de l'œil, de façon à parcourir le tour de la circonférence de l'œil (*massage radiaire*) ; ou bien on imprime au doigt un mouvement de rotation (*massage circulaire*). Le premier mode est préférable.

Les séances ont lieu tous les jours, pendant une à cinq minutes. Avant de pratiquer le massage, on introduit entre les paupières une pommade composée de vaseline et d'oxyde jaune de mercure.

PATHOLOGIE NERVEUSE

Du Vertige oculaire

par le Dr Ch. Abadie.

Lorsqu'on cherche même dans les conditions absolument normales, et chacun peut en faire l'expérience, à diriger le regard fortement en haut, en le forçant autant que possible dans cette direction, on éprouve une sensation de vertige qui devient rapidement très pénible.

D'autre part, les malades atteints de parésie ou de paralysie des muscles de l'œil se plaignent parfois de sensations vertigineuses qui rendent la marche presque impossible.

Digitized by Google

Il est vrai que, le plus souvent, cette sensation est liée chez eux à la diplopie et tient en partie à la difficulté qu'ils ont à se guider et à distinguer les obstacles qui les entourent. C'est ainsi que, lorsqu'ils veulent descendre un escalier, leur embarras devient extrême, parce qu'ils ne se rendent pas compte de la véritable situation des marches et ne savent où poser le pied.

Parfois, pourtant, c'est la contraction du muscle parétique lui-même qui provoque le trouble vertigineux.

On voit, en effet, des malades atteints de paralysie musculaire sur un seul œil, qui, même l'œil sain étant fermé, la diplopie cessant par conséquent d'exister, sont pris de vertige quand ils veulent contracter le muscle parétique.

Ces faits là sont bien connus de tous les ophtalmologistes et ne constituent, en somme, que des épi-phénomènes passagers qu'on observe dans presque toutes les paralysies des muscles de l'œil. Mais, il est un état morbide véritable qui n'a pas été, que je sache, encore signalé, dans lequel le vertige constitue le *symptôme capital*, se trouve parfois porté au plus haut degré, et semble bien avoir l'œil pour point de départ, d'où le nom de vertige oculaire, qui nous semble lui convenir.

Voici l'histoire du premier malade qui a attiré mon attention sur ce sujet :

M. C..., âgé de vingt-cinq ans, compositeur d'imprimerie, est venu me consulter pour la première fois, il y a deux ans environ. En entrant dans la salle de clinique, ce malade se fait déjà remarquer par une attitude bizarre, il porte un chapeau à larges bords qui descend sur ses yeux, qu'il abrite en outre avec ses mains contre la lumière.

Une particularité singulière attire bientôt notre attention; trois à quatre fois par minutes, la tête, inclinée en avant sur la poitrine, est relevée et rejetée en arrière, de telle sorte qu'elle semble animée de mouvements presque automatiques, qui, à la longue, produisent une impression étrange. Un examen attentif de ses yeux ne révèle rien d'anormal; du reste, ce malade ne se plaint en aucune façon de sa vision. Ce qui le tourmente, c'est une sensation presque continuelle de vide dans la tête, de vertige qui s'exaspère et devient extrêmement intense et pénible dès qu'il fixe quelques instants un objet ou qu'il cherche à déplacer ses yeux dans une direction quelconque; c'est pour cela, qu'instinctivement, il tient la tête baissée sur sa poitrine.

Nous essayons de le faire regarder à droite et à gauche, et nous constatons que les mouvements *associés des globes oculaires paraissent très limités;* il cherche plutôt à déplacer sa tête que ses yeux.

Quand sa tête est maintenue fixée par les mains d'un aide, s'il veut regarder de côté, ses yeux se déplacent faiblement et il éprouve une sensation de vertige telle, qu'il lui semble qu'il va perdre connaissance.

Ce vertige se produit aussi bien quand le regard est dirigé à droite qu'à gauche, mais, il est porté au plus haut degré quand le malade cher-

Digitized by Google

che à regarder en haut. Dans cette direction, les mouvements du reste sont presque entièrement abolis.

Malgré tous ses efforts et toute sa bonne volonté, il ne peut *élever les pupilles à plus de 2 ou 3 millimètres au-dessus du plan horizontal.* En outre, il éprouve à ce moment des phénomènes bien curieux, et sur lesquels je crois utile d'insister.

Pendant cette tentative d'élévation du regard, ce malade croit qu'il va tomber à la renverse, et il ressent une douleur violente vers le milieu de la colonne vertébrale, comme, dit-il, si on cherchait à la lui briser. En même temps, il éprouve une sensation de serrement et de constriction extrêmement pénible dans la face, surtout à la racine du nez. Ce malaise, qui se trahit du reste dans l'expression de sa figure, est tel, que, malgré toute sa bonne volonté, malgré son désir de faire ce que nous lui demandons, il ne peut rester que 15 ou 20 secondes les yeux dirigés dans cette position; puis, il baisse de nouveau la tête sur sa poitrine. Comme antécédents pathologiques personnels, nous notons une affection aiguë de la poitrine dans l'enfance, une fièvre typhoïde grave en 1866, une fièvre intermittente en 1874, un ténia armé en 1877. Depuis assez longtemps, il tousse; il a eu des hémoptysies répétées; son état général est mauvais, c'est un tuberculeux.

Le début de son affection oculaire a été brusque, et s'est annoncé par une céphalagie intense et continue, avec sensation de fatigue et de tiraillement dans les yeux qu'il avait beaucoup de peine à tenir ouverts; d'après son dire, il semblerait qu'il s'agissait d'abord d'un blépharospasme.

Il entra alors, à ce moment, à l'hôpital Saint-Louis, dans le service de M. le professeur Fournier. Il y resta cinq semaines. Bien qu'il prétende n'avoir jamais eu d'accidents syphilitiques, il fut soumis à l'iodure de potassium à hautes doses et aux frictions mercurielles. Aucun soulagement ne se produisit dans son état. Cet homme paraît fort intelligent et possède une certaine instruction; aussi, pouvons-nous nous fier à l'exactitude de ses impressions et à la sincérité de ses réponses.

Bien que dans une situation aussi pénible qui le tourmente beaucoup, il est compositeur au journal *La Liberté*, où il travaille assez régulièrement huit à dix heures par jour. Pendant son travail, il a toujours la tête baissée et les yeux recouverts par son chapeau, abaissé en guise d'abat-jour; chez lui, l'habitude de son métier est telle qu'il compose, qu'il assemble presque machinalement ses caractères en laissant ses yeux presque complètement immobiles, déplaçant un peu la tête quand il veut aller prendre quelque chose un peu loin de sa portée.

Nous l'examinons à l'ophthalmoscope; cette exploration est péniblement supportée, mais les globes oculaires restant immobiles, il ne survient pas de vertige. Les papilles, les membranes profondes sont à l'*état normal.* L'acuité visuelle est du reste intacte et égale à 1. La réfraction est celle d'un œil emmétrope.

On avouera qu'il s'agissait là d'une affection bien étrange et dont la description ne se trouve dans aucun ouvrage classique aussi, désireux

Digitized by Google

de connaître l'opinion de M. le professeur Charcot, dont la compétence est si haute sur toutes les questions se rattachant aux maladies du système nerveux, nous conduisîmes notre malade à la Salpêtrière. M. Charcot eut l'obligeance de l'examiner et de constater avec nous l'existence de tous les phénomènes que je viens de décrire, et, en particulier, cet état vertigineux allant presque jusqu'à la syncope quand le regard était dirigé en haut, et cette sensation de brisure dans la colonne vertébrale et de constriction à la racine du nez.

M. Charcot trouva, comme nous, que cette affection ne pouvait être rattachée à aucune lésion cérébrale ou médullaire connue.

Il ne put s'empêcher, comme je l'avais déjà fait moi-même, de comparer, jusqu'à un certain point, cet état vertigineux à celui décrit par Ménière, tout en faisant remarquer les différences sensibles qui séparent ces deux états. Dans le vertige de Ménière, il y a des lésions matérielles dans l'oreille interne, de la surdité, la sensation de vertige est encore beaucoup plus forte, elle est spontanée et non provoquée, et se produit même quand le malade est dans le repos le plus complet, il lui semble qu'il va tomber en arrière, etc... Tandis que, chez notre malade, sauf un trouble de la motilité qui paraissait porter sur les muscles de l'œil et en particulier sur les élévateurs, les globes oculaires étaient dans un état d'intégrité absolue.

Comme traitement, M. Charcot conseilla l'extrait de belladone, en commençant par un centigramme et élevant progressivement la dose jusqu'à ce qu'il survînt des phénomènes d'intolérance et l'hydrothérapie.

En prescrivant la belladone, M. Charcot était inspiré par la même pensée que celle qui l'avait poussé à donner du sulfate de quinine dans certains cas de vertige auriculaire simulant la maladie de Ménière. Le sulfate de quinine, qui provoque les bourdonnements d'oreilles, semble avoir une action sur le système labyrinthique de l'oreille, la belladone en a aussi sur les muscles intrinsèques de l'œil, et, ici, l'action de ces muscles paraissait être en jeu. Sous l'influence de ce traitement, il survint une amélioration marquée; au bout de trois semaines, ce malade commença à travailler sans avoir les yeux couverts par son chapeau. Les mouvements de latéralité devinrent un peu plus faciles et purent s'exécuter sans provoquer d'étourdissement; ce n'est que lorsque le malade regardait en haut qu'il survenait encore du vertige; les sensations de brisure dans la colonne vertébrale et de constriction à la racine du nez s'atténuèrent notablement. L'amélioration alla toujours s'accentuant, mais il fallut suspendre l'emploi de la belladone qui commençait à être mal supportée et produisait des phénomènes d'intoxication. L'hydrothérapie seule fut continuée; au bout de deux mois environ, ce malade n'était plus obligé de tenir ses yeux à l'abri de la lumière; il pouvait diriger le regard en haut, et ce n'était qu'en restant quelques secondes dans cette position que la sensation de vertige apparaissait, elle ne s'accompagnait plus de retentissement douloureux du côté de la colonne vertébrale ni de constriction à la racine du nez.

J'ai suivi ce malade longtemps; au bout d'un an, la guérison était com-

Digitized by Google

plète, et tout était rentré dans l'ordre. Je l'ai vu encore récemment : il n'a plus de vertiges ; il peut regarder impunément dans toutes les directions sans les provoquer, et pourtant les lésions pulmonaires ont fait des progrès, et son état général est de plus en plus mauvais.

Le vertige oculaire a été entrevu par d'autres ophtalmologistes, ainsi qu'en témoigne l'observation suivante, qui a une analogie incontestable avec la précédente. Priestley Smith, qui la rapporte (1), n'a pas attaché, il est vrai, d'importance aux vertiges qui étaient pourtant très manifestes et liés à des troubles de la motilité oculaire. Ceux-ci, seuls, l'ont frappé.

» John G..., groom, âgé de quarante-quatre ans, éprouva pendant l'année 1873 des maux de tête, de la diplopie et des *vertiges très pénibles*. Il ne tarda pas à se remettre et à reprendre ses travaux.

» En juin 1875, nouveaux accidents ; il entra alors à Queen's Hospital, dans le service du Dr Heslop. A son entrée, on nota une douleur de tête violente, des vomissements de la diplopie, une *sensation de vertige extrêmement pénible*, qui se faisait sentir dès qu'il voulait marcher, et principalement quand il faisait un effort *pour regarder en haut*. Ce vertige semblait être sous la dépendance de l'affection oculaire, car, quand les yeux étaient fermés, ce malade conservait son équilibre, même quand les pieds étaient rapprochés l'un de l'autre.

» L'acuité visuelle, la réfraction, l'accommodation, l'aspect ophtalmoscopique du fond de l'œil étaient normaux de chaque côté. La physionomie de ce malade était singulière, en raison de la position anormale de ses yeux. Ceux-ci étaient maintenus en convergence constante, vers un point situé environ à deux pieds de la face et un peu au-dessus du plan horizontal. Une flamme, tenue à cette distance, était vue simple, mais un peu plus loin, elle était vue double. Ce malade était incapable de diminuer cette convergence et de fixer un point situé au-delà de deux pieds. Quand on rapprochait la flamme, le malade pouvait augmenter la convergence de ses yeux, mais dans une très faible mesure. En somme, il semblait résulter de cette épreuve que les droits internes et les droits externes étaient paralysés. Pourtant, quand on approchait la flamme en l'abaissant, on constatait que, dans cette position du regard, le degré de convergence augmentait plus facilement. Au contraire, les mouvements *d'élévation au-dessus du plan horizontal étaient entièrement abolis*. Le plus violent effort pour regarder en haut n'aboutissait qu'à un léger déplacement convulsif des globes oculaires. Au contraire, lorsqu'on faisait regarder un objet éloigné et qu'on promenait cet objet à droite et à gauche, on constatait que les mouvements parallèles associés etaient intacts, et, à en juger d'après cette épreuve, les droits internes et les droits externes avaient conservé leur activité. Pendant le séjour de ce malade à l'hôpital, la douleur de tête disparut entièrement, mais l'état de ses yeux et la difficulté de sa marche ne s'étaient pas modifiés au moment de son départ.

(1) *Ophthalmic Hospital Reports*, t. I, première partie, p. 25.

Digitized by Google

» J'ai depuis revu ce malade, et je puis fournir les renseignements suivants : Après qu'il eut quitté l'hôpital, son état s'améliora lentement mais progressivement, la diplopie disparut et il arriva à pouvoir diriger le regard en haut. En même temps, les *vertiges disparurent.* Il pouvait aller et venir sans difficultés. Mais, il y a trois semaines environ, il se refroidit, prit un fort rhume, et les maux de tête réapparurent, ainsi que les vomissements, l'état des yeux devint aussi mauvais que par le passé.

» Depuis, nouvelle amélioration, et, actuellement, les yeux se maintiennent en convergence vers un point situé environ à 8 pouces de la face et à 3 pouces au-dessous du plan horizontal. Ce degré de convergence ne varie guère, sauf quand le regard s'abaisse, alors il augmente. Il n'y a ni spasme ni paralysie de l'accommodation. Les pupilles réagissent sous l'influence de la lumière. Les mouvements conjugués parallèles à distance paraissent moins bien conservés que lors du premier examen. » *(Progrès Médical.)* *(A suivre.)*

Peptone Catillon

solution représentant 3 fois son poids de VIANDE rendue ASSIMILABLE par la pepsine du suc gastrique et assurant la nutrition par le rectum aussi bien que par la bouche dans tous les cas où l'alimentation normale est empêchée ou incomplète.

Lavement nutritif : 2 *cuillerées*, 125 *eau*, 3 *gout. Laudanum*, 0,30 *bi-carbon. de soude.*

POUDRE : peptone pure concentrée par dessication et à l'abri des fermentations. — Contrôle facile, dosage précis.

1 *cuillerée à café représente* 50 *gr. viande.*

SIROP de PEPTONE CATILLON préféré pour la bouche, agréable au goût, correspond comme *richesse azotée ou valeur nutritive* à ce que d'autres appellent peptone.

1 *cuillerée représente* 30 *gr. de viande ; 4 à 8 par jour dans un peu d'eau.*

VIN de PEPTONE CATILLON utile complément de nutrition ; 1 verre à madère contient 30 gr. de viande. Prix : 4 fr.

Chocolat à la PEPTONE CATILLON
avec et sans phosphate de chaux

Aliment complet sous une forme attrayante.

En CROQUETTES, contenant chacune 8 gram. de viande et 0,25 *de phosphate de chaux*, pour le goûter des enfants.

En TABLETTES contenant chacune 20 gram. de viande pour un déjeuner au lait ou à l'eau.

Maladies d'estomac et d'intestin, consomption, anémie, enfants débiles, convalescents, etc.

Paris, rue Fontaine St-Georges, 1, et toutes les pharmacies.

Produits DIASTASÉS du Dr Baud

La **DIASTASE** *est ce ferment* **digestif** *si indispensable et si puissant qu'il peut dissoudre* **2,000** *fois son poids d'aliments féculents. C'est en outre le principe actif de la* **salive**, *si souvent insuffisante ou dénaturée par l'état des dents, etc.*

A la **Diastase salivaire** *ou* **animale** *on substitue la* **Diastase végétale** *qui possède les mêmes propriétés.*

Cette **Diastase** *se produisant par la* **germination de l'orge** *ou autres graines, l'étude en a conduit le* **Dr BAUD** *à ses*

MÉDICAMENTS DIASTASÉS

lesquels se résument à de très petites **dragées** *de graine de cresson qui ont germé en absorbant une solution* **titrée** *de* **FER** *ou d'*IODE *ou d'*ARSENIATE, *etc. Le médicament ainsi* **digéré** *par la plante, se trouve chargé de la* **Diastase** *qui le rend* **assimilable** *sans fatigue pour l'estomac ni l'intestin.*

C'est la **vie végétale** *ingénieusement substituée aux manipulations souvent* **incertaines** *des laboratoires.*

Paris, 22 et 19, rue Drouot, et les Pharmacies

Le Propriétaire-Gérant, Dr ARMAIGNAC.

Bordeaux. — Imprimerie Nouvelle A. BELLIER et Cie, 16, rue Cabirol.

Digitized by Google

REVUE CLINIQUE

D'OCULISTIQUE

DU SUD-OUEST

SOMMAIRE : **Travaux originaux.** — Ankyloblépharon de la paupière inférieure et symblépharon partiel de la paupière supérieure consécutifs à un phlegmon traumatique de l'œil gauche ; traitement de l'ankyloblépharon par la suture élastique de caoutchouc et du symplépharon par autoplastie conjonctivale. Libération complète et permanente des paupières permettant l'emploi d'un œil artificiel volumineux. — Paralysie isolée et absolue du muscle droit supérieur chez une jeune fille de dix-sept ans, à la suite d'une fièvre typhoïde survenue à l'âge de cinq ans. — Paralysie congénitale complète du muscle droit supérieur gauche chez un enfant de deux ans.— Drainage des voies lacrymales. Par le docteur Armaignac. — **Sociétés Savantes** : Société Ophtalmologique de la Grande-Bretagne (séance du 9 mars 1882) ; traduit par le docteur H. A. — **Revue de la Presse.** — Recherches sur le mode de cicatrisation du tendon après la strabotomie, par le Dr Maurice Testut. — **Bibliographie.** — Extraction de fragments de fer ou d'acier de l'intérieur de l'œil au moyen de l'aimant, par Hirschberg, traduit par le Dr Van Duyse. — **Varia.** — Prévention de la cécité : Rapport à la Société Française d'Hygiène, par le Dr E. Monin. — **Thèses sur l'Ophtalmologie** soutenues en France pendant le 1er trimestre de 1882.

TRAVAUX ORIGINAUX

Ankyloblépharon de la paupière inférieure et symblépharon partiel de la paupière supérieure consécutifs à un phlegmon traumatique de l'œil gauche. Traitement de l'ankyloblépharon par la suture élastique de caoutchouc et du symblépharon par autoplastie conjonctivale. Libération complète et permanente des paupières permettant l'emploi d'un œil artificiel volumineux.

Tous les auteurs s'accordent à dire que la guérison de l'ankyloblépharon, et surtout du symblépharon n'est pas chose facile, et que, dans beaucoup de circonstances, les opérations les plus ingénieuses et les plus habilement exécutées échouent complétement. La gravité du pronostic est en raison directe de l'étendue des parties réunies et des lésions concommittantes des paupières et du globe oculaire ; aussi avant de faire une opération, il faut avoir soin de peser les chances favorables de succès afin de ne pas exposer inutilement le malade aux complications qui peuvent survenir dans certains cas après les opérations de ce genre, la panophtalmite ou l'érysipèle par exemple. Il faut surtout se bien pénétrer de ce précepte à savoir que si la muqueuse fait défaut pour recouvrir les surfaces que l'on veut maintenir séparées

Digitized by Google

après les avoir désunies, les dissections les plus étendues, seront promptement suivies d'une nouvelle adhérence qui rétablira les choses dans leur état primitif, ou occasionnera des désordres plus graves et plus gênants que ceux qui existaient auparavant. Je me hâte de dire cependant que les cas absolument défavorables sont rares et qu'au moyen d'une opération bien exécutée, la plupart des symblépharon et tous les ankyloblépharon doivent guérir.

Les méthodes employées par les chirurgiens sont assez nombreuses et diffèrent selon les cas que l'on a à traiter; elles varient suivant que l'œil est sain ou perdu et d'après le résultat que l'on désire obtenir : telle opération presque inutile avec un œil qui a conservé tout ou partie de ses fonctions visuelles est plus que suffisante pour permettre l'emploi d'une pièce artificielle, ce qui, dans beaucoup de cas, n'est pas un médiocre avantage et rend de très grands services aux personnes que leurs occupations ou leur position sociale obligent à faire usage d'un œil artificiel.

Il n'entre pas dans mon sujet de parler ici des diverses méthodes employées par les chirurgiens pour obtenir la séparation définitive des parties unies accidentellement à la suite d'un processus morbide, brûlure, phlegmon, etc. ni de discuter leur valeur; la plupart, en effet, répondent à des indications spéciales que le chirurgien doit savoir saisir et sont parfaitement décrites dans tous les ouvrages de pathologie. L'observation suivante, dans laquelle j'ai employé la suture élastique pour l'ankyloblépharon et la méthode autoplastique de de Arlt pour le symblépharon, en même temps qu'elle atteste la valeur et l'excellence de la dite méthode, au point de vue du résultat immédiat, permet encore de démontrer ce fait que les culs-de-sac, au lieu de diminuer peu à peu avec les progrés de la cicatrisation et l'usage de l'œil artificiel, ont au contraire augmenté d'étendre au point de permettre deux mois après l'opération, l'emploi d'une pièce d'émail deux fois plus grande que celle qui avait pu être supportée dans les premières semaines qui ont suivi l'opération.

Observation. — M. B... âgé de vingt-quatre ans se présente chez moi le 3 janvier dernier en me priant de faire le nécessaire pour qu'il lui soit possible de porter un œil artificiel. Il me raconte en même temps qu'un mois auparavant il a été frappé à l'œil gauche par une branche d'arbre et qu'à la suite de ce trau-

Digitized by Google

matisme l'œil est devenu rouge, a augmenté considérablement de volume et a fini par donner lieu à une suppuration assez abondante qui a duré une dizaine de jours. Peu à peu, l'écoulement de pus a cessé, mais en même temps le globe oculaire s'est vidé à peu près complétement et aujourd'hui on ne trouve plus qu'un petit moignon bosselé et presque immobile. De plus, la paupière inférieure est réunie vers son tiers interne avec le moignon et le bord de la paupière supérieure comme le représente la figure 1. Un stylet recourbé introduit dans le cul de sac inférieur permet de constater l'intégrité de ce dernier et le peu d'étendue de l'ankyloblépharon. La même manœuvre pratiquée dans le cul de sac supérieur donne au contraire un résultat bien différent car ici c'est tout le quart interne de la paupière qui est adhérent au moignon dans toute l'étendue indiquée dans la figure 1 par la surface pointillée. Le malade étant très pusillanime, je résolus de libérer d'abord la paupière inférieure, et, pour cela, je compris l'adhérence dans une anse de fil de caoutchouc fortement serrée. Le lendemain la section était complète, l'anse de fil était tombée et la paupière inférieure pouvait s'abaisser suffisamment pour découvrir tout le cul de sac inférieur et une assez grande étendue du moignon.

Le 11 janvier, je procédai à l'opération du symblépharon de la paupière supérieure.

Fig. 1.

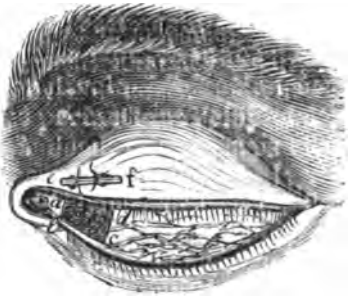

Fig. 2.

Pendant qu'un aide maintenait les paupières écartées et le moignon découvert je fis sur ce dernier une incision quadrangulaire, et le petit lambeau saisi à sa partie inférieure avec des pinces fines à dents de souris fut disséqué dans toute sa partie profonde et ne tint bientôt plus que par son bord palpébral. Je libérai alors la paupière supérieure avec le bistouri et les ciseaux jusqu'à la hauteur du cul de sac primitif, et, faisant tourner le lambeau autour de sa ligne d'insertion *a d* comme charnière, j'essayai de l'appliquer par sa face cruentée contre la face interne de la paupière J'éprouvai d'abord quelques difficultés : la

Digitized by Google

surface cicatricielle inégale et bosselée du moignon m'avait obligé de faire un lambeau un peu épais, et le défaut de souplesse de ce dernier l'empêchait de rester à la nouvelle place que je voulais lui donner et le faisait revenir à sa situation primitive. Je dus avec les ciseaux, l'amincir notablement jusqu'à ce qu'il tînt en place Prenant alors un fil double, portant une aiguille à chacune de ses extrémités je traversai le lambeau et la paupière de dedans en dehors en deux points différents de façon à comprendre dans une anse de cinq millimètres environ la partie médiane du lambeau. Les extrémités des fils furent nouées au niveau de leur point d'émergence sur un petit cylindre de diachylon roulé *e f* et j'appliquai sur l'œil un bandeau modérément serré. (Fig. 2).

Le lendemain les choses étaient en parfait état; il n'y avait ni gonflement de la paupière ni inflammation du moignon et la surface de la brèche *a b c d* était recouverte d'une mince couche de lymphe plastique. Je remis le bandeau compressif.

Le jour suivant il n'était survenu aucun changement. Je plaçai pendant une grande partie de la journée un œil artificiel de petite dimension et, le soir, le bandeau compressif.

Le troisième jour j'enlevai l'anse de fil et je remis la coque d'émail qui fut conservée les jours suivants sans fatigue pendant la plus grande partie de la journée.

La paupière libérée remplissait parfaitement ses fonction pour maintenir la pièce artificielle mais celle-ci devait être de petites dimensions sous peine de sortir de l'orbite dès que le malade portait le regard en haut ou en dehors.

Quinze jours après l'opération la cicatrisation du lambeau et de la plaie du moignon était complète et M. B... pouvait partir pour chez lui avec un œil un peu plus grand que celui qu'il avait employé jusqu'alors mais cependant beaucoup plus petit que l'œil sain qui, chez lui, était très saillant.

Malgré cette légère imperfection, à peine appréciable à une certaine distance, je m'estimais tout heureux du résultat obbtenu lorsque huit jours après son arrivée dans son pays le malade m'écrivit de lui envoyer un œil plus grand, le premier *s'étant enfoncé considérablement sous les paupières*, selon ses propres expressions. Je me hâtai d'acquiescer à sa demande et je lui envoyai deux modèles, dont un, un peu plus grand que le précédent et l'autre de très grande dimension. J'étais étonné de ne plus recevoir de nouvelles ni des pièces ni du malade lorsque, il y a huit jours, celui-ci m'a écrit en me priant de lui faire faire un œil semblable au plus grand qui allait très bien et tenait parfaitement en place.

On le voit, donc, depuis le jour de l'opération jusqu'à ce moment, l'emplacement de l'œil artificiel loin de diminuer, n'a fait qu'augmenter et tout fait prévoir que le dernier modèle qui rétablit complétement l'harmonie de la face et imite on ne peut mieux

Digitized by Google

l'œil sain pourra être porté indéfiniment par ce jeune homme et lui permettra de dissimuler une difformité aussi hideuse que désagréable.

Les pièces que porte M. B. . comme toutes celles que j'emploie, du reste, ont été fabriquées par M. Emile Pilon, de Clichy-la-Garenne, l'habile oculariste bien connu des ophtalmologistes et qui a su acquérir dans cet art une rare perfection.

Paralysie isolée et absolue du muscle droit supérieur chez une jeune fille de dix-sept ans, à la suite d'une fièvre typhoïde survenue à l'âge de cinq ans,

par le Dr H. Armaignac.

La paralysie isolée du muscle droit supérieur n'est pas chose fréquente. Tous les auteurs classiques décrivent bien les troubles occasionnés par cette paralysie, mais c'est par simple déduction théorique, et les nombreuses recherches que j'ai faites dans la littérature médicale sont restées jusqu'à présent infructueuses : je n'ai rencontré aucune observation clinique de cette maladie. Plusieurs ophtalmologistes possédant une grande pratique et une longue expérience et que j'ai également consultés à cet égard, ne l'avaient jamais observée.

Voici d'abord le fait :

Une grande jeune fille blonde, âgée de dix-sept ans, bien portante et bien constituée, vint me consulter, il y a environ six mois, pour une conjonctivite simple et une blépharite ciliaire dont elle était affectée aux deux yeux depuis quelques semaines. Un traitement convenablement dirigé ne tarda pas à amener chez cette malade une notable amélioration; toutefois, comme cela se voit si fréquemment chez les personnes blondes, ses yeux restèrent irritables; la moindre veille, le moindre courant d'air froid auquel elle s'exposait, ramenaient un peu d'inflammation des paupières et l'obligeaient à reprendre de temps en temps son traitement. Malgré cela, elle pouvait vaquer à ses occupations et coudre la plus grande partie de la journée.

Il y a trois semaines, cette jeune fille, accompagnée de sa mère, vint me consulter pour une nouvelle attaque de conjonctivite plus intense que d'habitude, et que la médication suivie précédemment n'avait pu améliorer. Elle se plaignait en même temps d'un peu de pesanteur dans la paupière supérieure droite, et, disait-elle, il lui semblait que cet œil se fermait peu à peu chaque jour. Mon attention s'étant portée de ce côté, je lui dis

Digitized by Google

d'ouvrir largement les paupières et de regarder en haut. Les paupières s'écartaient *ad maximum*, aussi bien à droite qu'à gauche. Mais quelle ne fut pas ma surprise de voir que pendant que l'œil droit suivait la paupière correspondante dans son mouvement d'élévation, comme cela doit avoir lieu à l'état normal, l'œil gauche restait absolument immobile, bien que le rebord palpébral allât presque toucher le rebord orbitaire. J'essayai alors de faire mouvoir en haut cet œil tout seul, mais ce fut en vain, et la malade ne tarda pas à me prévenir que cela lui était absolument impossible, et que lorsqu'elle voulait regarder en l'air, elle était obligée de relever fortement la tête pour éviter la diplopie. Sa mère ajouta alors que cela existait depuis l'âge de cinq ans, époque à laquelle sa fille avait eu la fièvre typhoïde. Elle s'en était aperçue précisément à cause de l'attitude singulière que prenait l'enfant quand elle voulait regarder à une certaine hauteur. Aujourd'hui même, elle a une attitude tout à fait caractéristique et porte constamment la tête haute quand elle marche, bien que toute sa personne respire la modestie et la simplicité. La paralysie du muscle droit supérieur est absolument complète du côté gauche, tandis que le muscle releveur de la paupière supérieure fonctionne normalement. Il en est de même de tous les autres muscles oculo-moteurs dont l'action est tout à fait régulière. Cette jeune fille jouit de la vision binoculaire dans toutes les positions du regard, excepté dans le regard en haut, et n'est nullement gênée par sa maladie dont elle n'aurait même pas songé à me parler si je ne m'en étais pas aperçu le premier. Dans le stéréoscope, elle fusionne les images et n'a pas la moindre insuffisance des droits internes; son accommodation a une étendue normale, et la vision est excellente.

Il est à peu près inutile d'ajouter que j'ai cru m'abstenir de tout traitement pour cette paralysie qui remonte à douze ans, et dont la cause est si difficile à trouver.

Ce fait, bien qu'isolé, ne m'en paraît pas moins fort important au point de vue de l'origine et de la distribution des nerfs en général, et des causes mêmes de la paralysie.

On sait que le nerf moteur oculaire commun, à son entrée dans l'orbite, se divise en deux branches : une supérieure ou ascendante beaucoup plus petite, et une inférieure qui continue le tronc principal. La branche supérieure, d'abord située en dehors du nerf optique, se place bientôt au-dessus de ce nerf, croise le rameau nasal de la branche ophtalmique de Willis, puis continuant à se porter en haut et en avant, pénètre dans le muscle droit supérieur. Un rameau détaché de sa partie moyenne longe le bord externe du muscle précédent et quelquefois le traverse

Digitized by Google

pour aller se terminer dans l'élévateur de la paupière supérieure. A l'état physiologique, les deux branches nerveuses qui animent le droit supérieur et l'élévateur de la paupière fonctionnent d'une façon synergique, et si le regard se porte en haut ou en bas, la paupière supérieure descend toujours jusqu'au même niveau de l'œil et recouvre toujours la même étendue de cet organe. Dans certains cas pathologiques, dans le goître exophtalmique, par exemple, il n'en est pas ainsi et la paupière cesse d'accompagner le globe oculaire, quand ce dernier dirige en bas son méridien horizontal, mais cela n'a lieu que parce que les conditions mécaniques ne sont plus les mêmes qu'à l'état normal : en effet, le globe, repoussé en avant, n'a plus son centre de rotation au même point et la paupière qui n'a pas changé de place, ni augmenté d'étendue, ne peut plus évidemment le recouvrir de la même façon qu'auparavant.

Les paralysies de certains muscles ou groupes de muscles sont loin d'être rares à la suite de quelques maladies graves qui amènent un grand trouble dans les fonctions de l'économie. Tout le monde connaît la paralysie *diphtéritique*, qui affecte si souvent le voile du palais, le larynx, les muscles moteurs de l'œil, l'accommodation, etc; la fièvre typhoïde, la dyssenterie, l'érysipèle, les fièvres éruptives, laissent souvent après elles des paralysies plus ou moins étendues qui peuvent ou guérir ou rester stationnaires, ou même continuer de s'étendre à de nouveaux organes essentiels à la vie, et entraîner la mort d'une façon plus ou moins rapide. Dans la syphilis, les paralysies isolées de certaines branches nerveuses sont également assez fréquentes, mais dans ces cas, la cause paraît plus facile à trouver; elle est en quelque sorte mécanique et réside dans les surfaces osseuses, en contact avec les cordons nerveux, qui renferment des productions gommeuses, lesquelles se résorbent et disparaissent sous l'influence du traitement spécifique et amènent ainsi la guérison de la paralysie.

Dans le cas que j'ai rapporté plus haut, comme dans d'autres analogues, comment peut-on expliquer la paralysie isolée d'un muscle si petit et qui reçoit son rameau moteur d'une branche qui est restée, comme toutes les autres, émanant du même tronc, indemne de toute altération? S'est-il agi dès le début d'une paralysie d'origine périphérique ou centrale? J'avoue que la réponse n'est rien moins qu'hypothétique. Dans la paralysie complète ou

Digitized by Google

incomplète de la troisième paire qu'on a appelée rhumatismale ou *à frigore*, bien qu'elle survienne très souvent chez des individus ne présentant aucune trace de rhumatisme, l'altération primitive résultant de l'impression de l'air froid, doit résider dans les fibres musculaires et dans les plaques terminales des nerfs avec lesquelles ces fibres sont intimement unies. Le défaut de contraction et la suspension dans l'arrivée de l'influx nerveux ne tardent pas à produire une altération des fibres musculaires qui les rend incapables de se contracter sous l'influence de la volonté et entraîne leur atrophie ou leur dégénérescence graisseuse, si, par des moyens artificiels, l'électricité, les frictions, le massage, etc., on n'a pas le soin d'entretenir la contractilité musculaire jusqu'à ce que le système nerveux ait repris ses fonctions. Ici, cette explication n'est pas admissible. S'agit-il plutôt de cette altération de la fibre musculaire par dégénérescence graisseuse qui survient parfois dans les fièvres graves et qui a été décrite par le professeur Zinker (de Dresde)? La localisation si limitée de la maladie me semble devoir exclure cette hypothèse. J'ai dit plus haut que dans les paralysies d'origine syphilitique, la lésion siégeait en général sur le trajet des cordons nerveux qui étaient plus ou moins comprimés par des exostoses des périostites ou des gommes. Le cas actuel n'a évidemment aucun rapport avec ce genre d'affections.

Si nous supposons maintenant une origine plus éloignée de la lésion qui nous occupe, nous serons forcé d'aller la chercher dans les centres nerveux, c'est-à-dire dans les noyaux d'origine du nerf de la troisième paire. Ainsi que je l'ai dit ailleurs (1), tout cordon nerveux peut être assimilé à un faisceau de fibres ayant chacune son origine centrale, (cérébrale, médullaire ou ganglionnaire), et sa destination parfaitement définies. Une lésion quelconque qui n'intéresse qu'une portion du nerf sur son trajet ou un groupe de cellules à son origine, peut donc n'avoir de retentissement et n'amener la paralysie que dans un département parfaitement limité Sans doute, l'hypothèse est un peu hasardée et les investigations de ce genre sont difficiles et délicates, mais la physiologie expérimentale, aidée de la pathologie et de la clinique, élucideront peut-être un jour ce problème si intéressant pour l'étude des localisations, qui depuis quelques années a fait tant de progrès et nous a divulgué tant de mystères.

(1) *Traité élémentaire d'Ophtalmoscopie, d'Optométrie et de Réfraction oculaire*, pages 212 et 213.

Digitized by Google

Paralysie congénitale complète du muscle droit supérieur gauche chez une enfant de deux ans.

Pendant que l'article précédent était à la composition, j'ai eu l'occasion de voir un second cas de paralysie complète du muscle droit supérieur. Bien que cette observation n'ait, comme analogie avec la précédente que l'abolition de la fonction du muscle en question, je la donne à simple titre de rapprochement.

Mlle M. L..., âgée de deux ans, m'est amenée ces jours derniers par sa mère qui me raconte que depuis sa naissance l'enfant a eu l'œil gauche plus fermé que le droit. A diverses reprises, elle a souffert de conjonctivite, et, il y a un an, elle a eu une varioloïde bénigne qui n'a laissé qu'une seule dépression sur le côté gauche de l'aile du nez. L'enfant, bien que chétive et très petite pour son âge, a une bonne santé et parait assez intelligente. Sa tête a un volume un peu exagéré, principalement la région frontale qui proémine fortement en avant. Les fontanelles sont parfaitement ossifiées cependant et les sutures des os du crâne normales.

L'enfant n'a eu ni convulsions, ni maladies graves, cependant elle n'a marché qu'à 18 mois. Mais ce qui frappe surtout l'attention, c'est l'état d'atrophie et d'affaissement de toute la région orbitaire gauche : on n'y voit aucun relief musculaire et la peau semble collée sur les os, manifestement affaissés ou déprimés. Tous les muscles pauciers doivent exister cependant, car en fermant l'autre œil l'enfant peut, quoique faiblement, les contracter tous. La paupière supérieure est à demi fermée, mais elle peut s'ouvrir à peu près complétement sous l'influence de la volonté et aussi un peu avec l'aide du muscle sourcilier et du frontal. Quand l'œil droit est ouvert les mouvements dont je viens de parler sont beaucoup plus difficiles et plus limités, et l'enfant semble chercher instinctivement à éliminer l'œil gauche pendant l'acte de la vision. Si on la fait regarder en haut avec les deux yeux, l'œil droit fonctionne normalement, mais le gauche reste absolument immobile et la paupière elle-même reste baissée et recouvre à peu près le tiers supérieur de la cornée. En examinant cet œil attentivement, on voit qu'il exécute un léger mouvement de rotation, le méridien vertical devenant oblique de haut en bas et de dehors en dedans, par contraction du petit oblique.

Dans le regard associé la convergence se fait normalement et la petite fille paraît jouir de la vision binoculaire dans toute la moitié inférieure du champ visuel. En cachant l'œil droit, la

Digitized by Google

vision paraît être encore assez bonne avec l'œil gauche, car l'enfant cherche à saisir les petits objets qu'on lui présente, toutefois elle met toujours la main à côté, dès que l'objet est placé au-dessus du méridien horizontal. On sait que cette fausse projection ou fausse direction, a lieu dans toutes les paralysies des muscles moteurs de l'œil et du côté du muscle paralysé.

En dehors de ce que je viens de dire, l'œil gauche ne présente rien d'anormal. Son volume est identique à celui de son congénère, la pupille a la même largeur et se contracte vivement sous l'influence de la lumière. L'examen ophtalmoscopique n'a pas été possible à cause de l'indocilité de l'enfant.

Ainsi que je l'ai déjà dit, je ne tire aucune conclusion des faits que je viens de rapporter, parce qu'ils sont isolés et sans analogie l'un avec l'autre, quant à l'étiologie; mais si ces observations peuvent amener des recherches de la part de mes confrères et la publication de faits analogues, il sera peut-être possible plus tard d'élucider un peu ce point si important et si intéressant des paralysies partielles de la troisième paire.

Drainage des voies lacrymales.

Notre confrère et ami, le docteur Roberts, de Buenos-Ayres, vient de remettre en honneur le *drainage* des voies lacrymales, pour les cas d'obstructions du canal nasal compliquées ou non d'altération du sac lacrymal. Le principe de la méthode employée par l'ophtalmologiste américain est très ancien et appartient à Méjean, qui avait surtout en vue la dilatation du canal nasal. Ce chirurgien introduisait par le conduit lacrymal supérieur un petit stylet percé, à son extrémité supérieure, d'un œil dans lequel était passé un fil de soie ou de chanvre. L'extrémité mousse du stylet parvenue dans les fosses nasales, était engagée dans le trou d'une sonde cannelée qui l'entraînait en avant et permettait de retirer le stylet tout entier. Il restait, dans les voies lacrymales, le fil dont on nouait les deux extrémités. Au bout de trois ou quatre jours, on passait dans l'anse inférieure de ce fil un autre fil plus gros que l'on faisait remonter dans le canal nasal, en tirant sur les extrémités du premier. Pour augmenter le volume de la mèche, il suffisait de tirer sur le second fil, de façon à ramener au dehors l'anse primitive, dans laquelle on

Digitized by Google

pouvait engager des brins de grosseur progressivement croissante.

Dans ce procédé, la grande difficulté consistait à faire pénétrer le stylet jusqu'au plancher des fosses nasales, et ensuite à saisir son extrémité inférieure pour le faire sortir du nez. Palluci et Cabanis cherchèrent à faire disparaître ces difficultés. Le premier remplaça le stylet de Méjean par une sonde d'or creusée et flexible, percée à ses deux extrémités et parcourue par une corde à boyau assez fine, pour que le malade, en se mouchant, pût chasser au dehors son extrémité inférieure. Le second introduisait dans les fosses nasales deux palettes pouvant glisser l'une sur l'autre : la supérieure, était dans toute son épaisseur, percée d'une infinité de trous; les trous correspondants de la palette inférieure n'allaient qu'à une certaine profondeur. On cherchait à introduire l'extrémité inférieure du stylet de Méjean dans un des trous des palettes réunies, puis on tirait en avant l'inférieure, de sorte que le stylet se trouvait pincé et pouvait être ainsi retiré facilement. Fournier de Lempdes, pour faciliter la sortie du fil de la canule de Palluci, attachait un grain de plomb à son extrémité inférieure. Pamard et Giraud introduisaient dans la canule un petit ressort de montre terminé par un bouton percé d'un trou, dans lequel on passait le fil. Une fois la sonde introduite jusqu'au plancher des fosses nasales, on pressait sur le ressort qui, par son élasticité, formait un arc et venait faire saillie par la narine.

On voit, par ce qui précède, que l'introduction d'un fil ne devait pas être chose facile, car si le stylet pouvait être relativement mince et passer par le canal lacrymal, son extraction par le nez ne pouvait se faire sans produire un traumatisme assez violent, ou tout au moins sans meurtrir et déchirer plus ou moins la muqueuse du cornet inférieur, quelle que fût, du reste, sa flexibilité. D'un autre côté, l'introduction de canules assez grosses pour loger facilement une corde à boyau, ou un fil muni d'une boule de plomb, me semble impossible dans les cas d'obstruction, tant soit peu ancienne, sans faire préalablement l'incision du point lacrymal et le débridement du canal nasal. Aucun de ces procédés, qui ont cependant quelque chose de bon, n'est resté dans la pratique, et leur efficacité ne devait pas être supérieur à celle de la méthode que j'ai indiquée dans les nos 12, 13,

Digitized by Google

14 et 15 de cette *Revue*, et qui a l'avantage d'être beaucoup plus simple.

Le docteur Roberts ne paraît pas avoir cherché à *dilater* les voies lacrymales, comme les auteurs anciens que je viens de citer, mais bien à faire un simple *drainage*, ce qui rend sa méthode distincte des prédédentes, et lui donne un certain cachet d'originalité. Notre confrère américain se sert pour faire le drainage d'un faisceau de crins, réunis à leur extrémité par du collodion. L'opération comprend trois temps :

1° Il incise le point et le canal lacrymal inférieur, au moyen du couteau de Weber et introduit consécutivement une sonde creuse (calibre n° 3 de Bowman), qu'il fait pénétrer jusque sur le plancher des fosses nasales.

2° Il retire le mandrin de la sonde, et il injecte de l'eau tiède pour s'assurer que l'instrument est bien placé dans le canal nasal. Prenant alors le petit faisceau de crins dont j'ai parlé tout à l'heure, il l'introduit par la sonde jusqu'à ce qu'une sensation de résistance lui indique qu'il touche le plancher des fosses nasales.

3° Au moyen d'un crochet semblable à celui qui sert pour le strabisme, mais plus petit et moins recourbé, il saisit par l'orifice antérieur des fosses nasales, le faisceau de crins et retire aussitôt la sonde par en haut.

M. le Dr Roberts fixe ensuite les deux extrémités du faisceau de crins avec du collodion élastique, l'une en haut sur le front, l'autre en bas sur la joue. Dans les cas, assez nombreux, où les malades ne voudraient pas garder en évidence ce séton un peu disgracieux, il conseille de fixer l'extrémité supérieure à la tête du sourcil et d'introduire l'inférieure dans la fosse nasale correspondant au côté opéré, après l'avoir préalablement enroulée en forme de boule.

M. le Dr Roberts a pratiqué plus de vingt fois le drainage des voies lacrymales, et dit en avoir retiré de très bons résultats. Le traitement a duré de vingt jours à cinq mois et a été appliqué à toutes les affections des voies lacrymales : fistules, tumeurs, dacryocystites aiguës ou chroniques, rétrécissement du canal lacrymal ou du canal nasal.

Fidèle au principe de la chirurgie conservatrice, que je m'efforce toujours de mettre en pratique toutes les fois que les

Digitized by Google

circonstances ne s'y opposent pas d'une manière absolue, je suis forcé de faire quelques reproches à la méthode du docteur Roberts, et je ne puis admettre, par exemple, que dans des cas tout à fait exceptionnels, l'incision du canal lacrymal. La plupart du temps, en effet, il est très facile, au moyen du dilatateur de Desmarres, de faire passer par les voies naturelles les sondes n° 2 et 3, qui permettent d'introduire le faisceau de crins. N'ayant pas encore pratiqué cette petite opération, il m'est impossible de me prononcer sur sa valeur ; toutefois, l'autorité de l'auteur et la bonne foi scientifique dont il a toujours fait preuve, me portent à croire que le procédé n'est pas sans présenter quelques avantages. Il peut convenir surtout chez les malades de la campagne, auxquels on ne peut pas tous les jours pratiquer le cathétérisme et faire des injections; il doit être utile également chez les sujets scrofuleux ou atteints d'affections osseuses des parois du canal, qui ne permettent pas l'introduction fréquente des sondes métalliques. Les crins laissant passer les larmes par capillarité s'opposent à la distension du sac et probablement aussi à l'accumulation de la sécrétion pathologique dans ce réservoir. Comme tels, ils peuvent rendre de grands services, et être un précieux adjuvant dans le traitement des affections des voies lacrymales, par la méthode que j'ai préconisée dans les précédents numéros de ce journal.

Sociétés Savantes

Société Ophtalmologique de la Grande-Bretagne.

Séance du 9 mars 1882. — M. Bowman, Président.

Atrophie du nerf optique consécutive à un érysipèle de l'orbite. — M. Nettleship présente un malade qui a eu en 1881, quelques jours avant la Noël, un érysipèle, lequel a été si intense à la paupière supérieure qu'il s'est formé une large eschare. Après que la tuméfaction érysipélateuse a eu disparu, et que le malade a voulu essayer d'ouvrir les yeux, il a été tout surpris de s'apercevoir qu'il était devenu presque aveugle.

M. H. Power demande s'il existait quelque trace de lésion osseuse dans le voisinage de l'orbite.

M. Bowmann fait observer que l'œil lui-même n'a nullement souffert, et que le nerf optique seul a été atteint. Probablement le nerf optique aura

Digitized by Google

été comprimé dans sa portion orbitaire par la tuméfaction inflammatoire et l'atrophie sera survenue consécutivement.

M. Stephen Mackenzie demande si ce n'est pas plutôt par propagation de l'inflammation au nerf optique que par compression, que l'atrophie est survenue.

M. Nettleship dit qu'il n'a constaté aucune lésion osseuse dans le voisinage de l'œil, mais il y a eu quelque chose du côté du nez, cet organe, en effet, a été contusionné deux mois environ avant l'apparition de l'érysipèle. Le malade lui-même attribue sa maladie à un fragment de cuivre qui l'aurait frappé à l'œil du côté de l'angle interne. Quant à M. Nettleship, il n'a pas vu le malade assez tôt pour affirmer si l'atrophie était primitive ou consécutive. Dans un cas analogue où il a eu l'occasion d'examiner le nerf, la dégénérescence s'étendait jusqu'en arrière de l'orbite.

Panophtalmite suppurée consécutive à la la ligature de l'artère carotide primitive. — Le docteur Walter Edmunds cite un cas dans lequel on avait été obligé de faire la ligature de l'artère carotide primitive à la suite d'une hémorrhagie secondaire consécutive à une plaie de la gorge. Peu de jours après la ligature, des changements se montrèrent dans l'œil gauche, les paupières se tuméfièrent, le globe devint proéminant, la conjonctive s'infiltra, la cornée se voila et l'humeur aqueuse devint trouble; la pupille était de dimension moyenne, mais ne se dilatait pas par l'atropine. Avec l'ophtalmoscope on ne voyait qu'un pâle reflet. Le malade mourut un mois après sa blessure avec une hémiplégie droite. A l'autopsie, on trouva trois abcès dans le côté gauche du cerveau, et le corps vitré en pleine suppuration. L'examen microscopique de l'œil permit de constater une grande inflammation entre les deux gaines du nerf optique, une inflammation superficielle du nerf lui-même, un épaississement de la rétine et un peu de choroïdite.

L'auteur cite trois autres cas dans lesquels on a vu survenir une affection de l'œil du même côté que l'artère carotide avait été liée. Dans le premier cas, on ne parle que de la perte de la vision; dans le second, la vision, après avoir été perdue complètement, était revenue au bout de six mois; dans le troisième et, il y avait eu désorganisation complète de l'œil.

M. James-E. Adams dit que le cas du docteur Walter a quelques rapports avec ceux dans lesquels on voit survenir la panophtalmite suppurative, et pense que la maladie de l'œil a pu se développer à la suite d'une embolie septique qui aurait pris naissance au niveau de la ligature. Le docteur Walter Edmunds dit que l'ischémie cérébrale a pu causer les abcès, et que l'affection oculaire peut très bien avoir eu la même origine. Le docteur Makenzie fait observer que l'arrêt de la circulation est une cause bien rare d'abcès; pour lui, il croit que la panophthalmite était due ou à l'extension d'une inflammation du tissu cellulaire, ou à une embolie ayant pris naissance dans la plaie.

Névrite optique double après une chute sur la tête. — M. Waren Tay cite deux cas de névrite optique double, sans atrophie du nerf et sans diminution de la vue, ayant succédé à un traumatisme de la tête.

Digitized by Google

Dans le premier cas, il s'agissait d'un jeune homme entré dans le service de M. Hutchinson, à l'Hôpital de Londres, le 26 octobre 1878, après avoir fait une chute sur la tête. Ce malade présentait quelques légers symptômes de commotion cérébrale et un écoulement de sang par l'oreille gauche. Pendant quelques jours, on n'observa chez lui qu'un léger ptosis et un peu de relâchement de l'angle interne de l'œil gauche. Le sixième jour, les vaisseaux étaient tortueux sur le disque optique qui présentait un aspect brillant, blanchâtre, avec quelques petites taches, le sujet était fortement hypermétrope, et ces changements du fond de l'œil paraissaient dater de longtemps. Il était sourd du côté gauche. Dix jours après l'accident, l'aspect ophtalmoscopique n'avait pas changé. Le vingtième jour, on constatait une névro-rétinite bien évidente avec altération de la tache jaune analogue à celle qu'on rencontre dans l'embolie de l'artère centrale. La vision était restée intacte. La semaine suivante, la névrite augmenta, puis diminua; le ptosis et le relâchement de l'angle interne disparurent, l'ouïe revint. Au bout de six semaines, les troubles oculaires avaient à peu près complètement disparu, et quatre mois après, la vue était aussi bonne qu'avant l'accident; il en était de même trois ans après.

Le second cas se rapporte aussi à un jeune homme entré dans le service de M. Hutchinson, le 16 novembre 1881, et qui avait fait une chute de voiture. Il était tombé sur la tête et présentait des symptômes assez marqués de commotion cérébrale. Sa tête était contusionnée à gauche de l'occiput et le symptôme principal était une forte céphalagie. Le vingtième jour après l'accident, la vision était toujours intacte, mais on découvrait une névro-rétinite double. On prescrivit le mercure. Pendant une semaine, la névrite augmenta, puis disparut. Le mal de tête se calma et au bout d'un mois on suspendit le mercure. Au bout de sept semaines, la vision était trouvée normale. M. Tay pense que ces observations sont intéressantes parce que la névrite n'est apparue que lorsque les malades étaient guéris de leur traumatisme. A son avis, ces cas sont rares et il présume que chez ces malades il y a eu une névrite par propagation d'une méningite ou une périnévrite optique dans le genre de celles qui ont été montrées par M. le docteur Edmunds dans la dernière séance.

Névro-rétinite double consécutive à une contusion du cerveau. — Le docteur Coupland fournit à ce sujet les notes suivantes : Le malade, un petit garçon âgé de cinq ans, était entré à l'hôpital Middlesex le 14 décembre 1880, avec tous les symptômes d'une tumeur cérébrale et d'une méningite. Il avait de la céphalagie, des vomissements, par temps de la raideur du cou, de la rigidité des jambes, qui étaient fléchies, le pouls fréquent et une amaurose complète. Dans les deux yeux, le disque optique était voilé par une exsudation blanchâtre bordée de taches brillantes (dégénérescence graisseuse?), les artères étaient minces et les veines tortueuses. Il n'y avait chez cet enfant ni otorrhée ni signes de blessure de la tête, mais ces symptômes s'étaient montrés à la suite d'une chute de cheval d'enfant que celui-ci avait faite trois mois aupara-

Digitized by Google

vant. Après sa chute, il avait perdu connaissance pendant un moment et avait eu ensuite des vomissements. Le lendemain, il était pris de convulsions avec insensibilité consécutive. D'autres accès survinrent bientôt, et ses facultés intellectuelles commencèrent à se troubler. Il commença aussi à perdre la vue, mais au bout de quatre semaines, son état s'était amélioré sous les autres rapports jusqu'au quatrième jour avant son entrée à l'hôpital, époque à laquelle étaient revenus les vomissements et le mal de tête.

Pendant ce temps, il avait maigri et son intelligence s'était profondément troublée. Deux jours après son entrée, il eut une convulsion qui commença par la jambe droite, puis se porta à la jambe gauche. Il accusait en même temps un violent mal de tête et poussait des cris. Les vomissements persistèrent pendant quelques jours et l'enfant devint très chagrin. Du 20 au 22, il y eut une période de rémission des symptômes, mais du 22 au 27, les vomissements apparurent de nouveau et ce dernier jour, il eut une attaque de convulsions débutant comme les autres fois, dans la jambe droite. Le 28, et les jours suivants, les accès ainsi que les vomissements, se montrèrent de nouveau. Cependant une amélioration survint encore et il y eut quelques interruptions dans les vomissements, et le mal de tête. Du 19 au 21 janvier, il se développa sur le nez un léger érysipèle qui aggrava encore son état ; il se releva cependant et lorsqu'il quitta l'hôpital, le 1er février, son état mental s'était légèrement amélioré, mais l'aspect ophtalmoscopique de ses yeux était le même qu'auparavant. Le jour suivant, il fut admis de nouveau dans la salle après avoir eu chez lui plusieurs crises, et il mourut dans le coma peu d'heures après.

A l'autopsie, on ne trouva absolument aucune lésion du crâne. Il y avait seulement une méningite basilaire, surtout prononcée, dans le voisinage du chiasma, et un épanchement dans les ventricules. Une pellicule de pigment jaunâtre couvrait la convexité des hémisphères, et à la partie inférieure du lobe sphéno-temporal gauche, on trouvait une plaque de ramollissement et une hémorrhagie ancienne. Un caillot ramolli, couleur orange et de la grosseur d'une noisette, existait dans la substance de l'hémisphère droit et un autre foyer plus petit et paraissant remonter à la même époque que le précédent, avait son siège entre le thalamus et le noyau caudé du même côté. Toutes ces altérations devaient être attribuées à la chute qui avait eu lieu six mois avant la mort et avaient suffi pour produire uue névro-rétinite intense, une atrophie consécutive et tous les autres symptômes cérébraux. Il était évident que, dans ce cas, la commotion cérébrale avait eu lieu sans fracture du crâne, et que la contusion du cerveau et les hémorrhagies dans la substance cérébrale qui en avaient été la conséquence avait provoqué une méningite de la base. Maintenant est-ce les hémorrhagies ou la méningite qui avaient produit les troubles oculaires? la question est difficile à résoudre, mais la dernière hypothèse semble la plus probable.

Rétinite étendue consécutive à une blessure à la tête. — M. Mc Hardy donne l'observation d'une femme âgée de vingt-cinq ans qui,

Digitized by Google

le 4 décembre 1881, se frappa la partie postérieure de la tête en tombant. Consécutivement à cette chute, elle eut de la céphalalgie et des vomissements, et au bout d'une semaine, elle était obligée de se mettre au lit où elle resta pendant quatre semaines. Le 8 janvier 1882, elle était admise à l'hôpital se plaignant de perdre la vue et d'avoir constamment mal de tête. L'urine examinée avec soin à plusieurs reprises fut trouvée exempte de sucre et d'albumine. Le 23 février, la vision était très défectueuse des deux côtés; la céphalalgie persistait encore, mais les vomissements avaient cessé depuis deux mois. La malade ne présentait pas d'anémie notable. A l'ophtalmoscope on trouva des altérations de la rétine semblables à celles de la rétinite albuminurique ou saturnine, mais sans hémorrhagies.

M. Higgens fait remarquer que peut-être les cas de cette nature sont moins rares qu'on ne le suppose généralement, et ce qui confirme son opinion à cet égard, c'est un cas q'il a observé tout dernièrement : c'était un petit garçon qu'on lui avait amené pour un strabisme. En examinant ses yeux à l'ophtalmoscope il avait découvert une névrite bien caractérisée, et il apprenait en même temps que l'enfant avait fait une chute quelques mois auparavant. La névrite optique persista pendant quelques mois, c'est-à-dire pendant tout le temps que le malade fut soumis à son observation. Ce dernier possédait une forte hypermétropie.

M. Stephen-Mackensie demande si on a pratiqué l'examen du sang chez le malade de M. Mc-Hardy, parce que, dans un cas semblable, il serait possible sans cela de méconnaître l'altération du sang. Faisant allusion au cas du docteur Couplands, il fait remarquer la fréquence avec laquelle les contusions jouent un grand rôle dans l'histoire des cas de tumeurs cérébrales.

M. Henry Power mentionne un cas d'altération d'un des nerfs optiques qu'il a observée dernièrement à la suite d'une contusion de la tête. Un jeune homme avait été violemment précipité du haut d'un bicycle; quand l'enflure des paupières qui s'en était suivie avait eu disparu, il s'était aperçu qu'il avait presque perdu la vue d'un côté. M. Power avait constaté alors une pâleur très notable du disque optique à laquelle avait bientôt succédé l'atrophie complète du nerf. Dans ce cas, il avait pensé qu'il existait une lésion du trou optique, et cette lésion avait été suivie, non d'une névrite optique, mais d'une atrophie. Ce cas présente encore cette particularité que lorsque le malade a été examiné, sept jours après l'accident, le disque optique n'était nullement enflammé, mais au contraire pâle, de sorte que si la névrite avait existé elle aurait eu une bien courte durée.

Le docteur Buzzard est porté à croire avec le docteur Mackenzie que dans le cas de M. Mc Hardy, les taches rétiniennes avaient leur origine dans une affection constitutionnelle, et il demande si on a pris quelques tracés sphygmographiques. Chez une jeune femme qui lui a été adressée dernièrement, il n'existait pas, lui avait-on dit, d'albuminurie, et cependant on constatait une rétinite albuminurique bien caractérisée. Le tracé du pouls indiqua une forte tension artérielle, et un nouvel examen de

Digitized by Google

l'urine permit de constater la présence de l'albumine. Dans d'autres cas, il a trouvé, bien que sans une albumine, une forte tension artérielle.

Le docteur Bailly dit que quant à lui, il pense que les affections du nerf optique consécutives aux contusions du crâne ont pour origine une méningite, et que la papillite n'est qu'une extension de la méningite occasionnée par le traumatisme. D'un autre côté, les exemples d'atrophie sans névrite ne sont pas rares; ainsi dans le glaucome, dans l'atrophie nicotinique, l'atrophie du nerf optique peut survenir sans qu'on puisse constater à aucun moment une inflammation évidente de la papille.

M. Waren Tay répond que le point sur lequel il avait désiré appeler l'attention, était l'extrême rareté avec laquelle des lésions pouvaient être constatées dès le début. Il était important de démontrer que les choses n'existaient pas depuis longtemps; ainsi, dans un cas, chez un homme qui souffrait d'une contusion, et chez lequel existait une atrophie due apparemment à la compression exercée par une vaste hémorrhagie de l'orbite, on pouvait constater que les lésions étaient anciennes.

M. M Hardy répond à cela qu'on n'a fait aucune analyse du sang, mais que la chlorose qui avait existé avait rapidement disparu, et cela, même sous l'influence de l'administration du mercure et de l'iodure de potassium, et pendant que la rétinite augmentait. Il n'y avait pas de tension du pouls. Dans un cas d'atrophie consécutive à un traumatisme grave qu'il a pu observer, il n'y avait pas de papillite non plus. (*Britisch Méd. Journal*).

(*Traduit par le* Dr H. A.).

REVUE DE LA PRESSE

Recherches sur le mode de cicatrisation du tendon après la strabotomie, par le docteur Maurice Testut.— En 1841, Bonnet, de Lyon, et Hervet, firent des recherches sur le mode de cicatrisation du tendon, après la strabotomie et cherchèrent à établir, par la dissection minutieuse d'un œil opéré de strabisme, comment le muscle divisé avait pris sa nouvelle insertion. Bonnet mentionne à ce sujet l'observation d'un malade qu'il avait opéré avec succès d'un strabisme convergent des deux yeux, et dont il fit l'autopsie. Après avoir disséqué avec soin ces yeux, il constata que le bout postérieur du muscle sectionné était réuni au bout antérieur au moyen d'une bandelette blanche, cellulo-fibreuse, de nouvelle formation, et qui avait contracté, au niveau de la plaie, des adhérences solides et nombreuses avec la conjonctive et avec la sclérotique. « Il est probable, dit l'auteur, que ce tissu fibreux de nouvelle formation unit ensemble le globe oculaire, la capsule et la gaine du muscle coupé, dans une certaine étendue de la plaie. »

D'autre part, Hervet a publié dans les *Annales d'Oculistique* de 1841 (tome V, page 37) l'observation d'un malade qu'il avait opéré de strabisme, et dont il fit l'autopsie un mois après l'opération. « L'œil, dit-il, a été soi-

Digitized by Google

gneusement disséqué ; le muscle droit externe est complètement divisé à l'endroit où il commençait à devenir tendineux. La partie charnue s'est rétractée de 3/4 de pouce en arrière, mais est restée toujours attachée au globe de l'œil à l'aide d'une forte bandelette de tissu cellulaire. Cette bande offre trois lignes environ de largeur, vingt-six lignes de longueur, et est attachée au globe oculaire, à environ deux lignes derrière l'insertion du muscle : elle offre une telle résistance, qu'on peut la tirer sans la déchirer.

» Il n'est point douteux que cette bande ne soit formée de ce tissu cellulaire flasque qui unit naturellement le muscle au globe de l'œil, et qu'elle n'ait pris cette forme allongée que par la rétraction du muscle. »

Nous avons fait, dans le laboratoire de M. le professeur Vulpian, une série d'expériences sur des chiens, à l'effet de déterminer aussi exactement que possible, si, après une ténotomie d'un des muscles de l'œil, le bout du tendon sectionné s'insère directement sur la sclérotique, sur la conjonctive, ou bien si (comme le pensait Boyer) la cicatrisation se fait par un tissu intermédiaire, de nouvelle formation, venant réunir les deux extrémités du tendon ; et enfin de constater à quelle distance en arrière se rétractait le muscle après sa section.

Pour que le résultat de nos expériences fût aussi concluant que possible, nous avons, afin de pouvoir comparer, disséqué avec beaucoup de soin les muscles de l'œil d'un chien de même espèce et de même taille que celui qui nous a servi dans notre première expérience. Nous avons exactement mesuré la distance qui séparait les insertions musculaires de la cornée, afin de pouvoir apprécier la différence qui existe entre l'insertion normale et la nouvelle insertion que le muscle avait prise après les opérations.

Nous avons trouvé les résultats suivants :

Droit interne. — Tendon large de 4 millimètres et s'insérant à 4 millimètres et demi du bord de la cornée.

Droit externe. — Tendon large de 4 millimètres et demi et s'insérant à 5 millimètres de la cornée.

Nous avons fait plusieurs ténotomies simples sur des chiens dont nous avons conservé les yeux dans le liquide de Müller, et que nous avons examinés quand leur consistance nous a permis de les disséquer.

Nous allons énumérer ces expériences et indiquer ce que nous avons constaté.

Expérience I. — Chien terrier opéré le 11 juin 1881. Nous avons pratiqué la section du droit interne de l'œil droit. Immédiatement après l'opération, nous avons constaté un strabisme divergent considérable. — Le chien fut sacrifié le 7 juillet, et nous avons enlevé avec soin les yeux pour les examiner. Au commencement d'octobre nous avons commencé nos recherches, et nous avons examiné successivement tous les yeux que nous avons opérés en juin et en juillet.

Après une dissection et des dissociations minutieuses, nous avons trouvé le tendon du droit interne rétracté en arrière à une distance de 11 millimètres et demi de la cornée ; comme (ainsi que nous l'avons vu dans notre dissection des muscles de l'œil d'un chien de même taille et

Digitized by Google

espèce que celui-ci) nous savons que l'insertion normale est à 5 millimètres de la cornée, le tendon du droit interne s'est donc déplacé en arrière de 6 millimètres et demi. Ainsi que l'avait indiqué Bonnet, nous avons trouvé le bout postérieur du tendon réuni au bout antérieur, par une sorte de bandelette jaune, blanchâtre par endroits, et présentant tout à fait l'aspect d'un tendon : cette bandelette est fixée solidement dans toute sa longueur à la sclérotique ainsi qu'aux parties voisines de la conjonctive, par de petits tractus qui adhèrent intimement à ces deux membranes mais en particulier à la sclérotique. Cette bandelette, d'une consistance assez ferme, mesure 4 millimètres et demi de largeur et 6 millimètres de longueur. Au point de réunion de la bandelette et du tendon, il existe un petit bourrelet autour duquel on trouve des adhérences conjonctivales.

Expérience II. — Dans cette expérience, nous avons fait la ténotomie du droit externe.

En procédant de la même manière à l'examen de cet œil, nous avons trouvé le tendon inséré à environ 10 millimètres en arrière de la cornée; l'insertion normale était à 5 millimètres, le tendon s'est donc rétracté de 5 millimètres. Nous avons trouvé là aussi une masse d'apparence et de consistance fibreuse, fortement adhérente à la sclérotique et à la conjonctive, qui a été ramenée en arrière probablement par l'intermédiaire du tissu cellulaire qui unit normalement la gaine du muscle à la conjonctive. Cette bandelette mesure 7 millimètres à la partie la plus antérieure et 6 à la partie moyenne : sa largeur est de trois millimètres et demi. Elle est plus épaisse que la précédente et on la sépare difficilement de la sclérotique.

Expérience. — III. — *Section du droit externe de l'œil droit.* — Nous avons opéré ici comme dans les précédentes expériences, et voici le résultat que nous avons obtenu : le tendon est inséré à 10 millimètres et demi en arrière de la cornée : il s'est donc déplacé de 6 millimètres et demi. La bandelette est plus apparente; sa couleur est blanchâtre: elle présente une direction un peu oblique d'arrière en avant, un peu de haut en bas, et de dedans en dehors. Elle est aussi fortement adhérente à la sclérotique, et est entourée au niveau de sa jonction avec l'extrémité tendineuse d'une masse assez volumineuse de tissu cellulaire lâche.

Expérience. IV. — *Ténotomie du droit interne.* — Sur cet œil, nous avons trouvé l'insertion moins nette : mais cependant en isolant autant que possible la partie terminale du tendon, nous avons trouvé qu'il était fixé à 12 millimètres de la cornée : la rétraction a donc été de 7 millimètres et demi : ce tendon est intimement fixé à la sclérotique, et des tiraillements répétés ne le détachent que difficilement en entraînant en même temps des débris de tissu cellulo-fibreux, qui est abondant autour de l'extrémité musculaire.

Experience V. — *Ténotomie du droit interne.* — Nous avons trouvé encore une insertion à peu près semblable aux précédentes, le tendon est à 11 millimètres et demi de la cornée ; la rétraction a été, par conséquent, de 6 millimètres et demi.

Digitized by Google

Au niveau de l'insertion, nous voyons une masse blanchâtre qui la recouvre, et semble faire corps avec la conjonctive voisine, qui a été ramenée en arrière par les adhérences que le muscle avait sans doute conservées avec elle, après la myotomie.

Nous pouvons ainsi résumer la rétraction des muscles droits interne et externe, et en apprécier ensuite la différence. Il est facile de voir que le muscle droit interne subit une rétraction plus considérable après une myotomie que son antagoniste. N'y aurait-il pas là une indication qui consisterait dans la ténotomie, à détacher moins complètement les adhérences conjonctivales et scléroticales du droit interne que celles du droit externe?

Conclusions. — D'après ce que nous avons constaté dans nos expériences, nous pensons que, après la ténotomie d'un muscle de l'œil, l'extrémité du tendon prend ses nouvelles insertions, principalement sur la sclérotique et secondairement sur la conjonctive, par des prolongements fibreux plus ou moins nombreux.

Nous sommes de plus porté à admettre que la bandelette blanchâtre qui réunit les deux extrémités du tendon sectionné, bien qu'elle n'ait pas tout à fait l'aspect du tissu tendineux, est formée en partie par le tissu cellulaire qui unit normalement la gaine du tendon au globe de l'œil, et surtout par les nouvelles cellules qu'a proliférées le tendon sectionné; l'origine du petit bourrelet fibreux que nous avons remarqué à l'extrémité du tendon sectionné doit être attribuée, pensons- nous, à une réunion de cellules conjonctives sécrétées par la gaine.

Dans la ténotomie du droit interne, dont la rétraction est plus puissante, il serait prudent de détacher avec ménagement les adhérences de la gaine musculaire avec la sclérotique et la conjonctive, afin de ne pas provoquer un déplacement en arrière trop considérable, qui déterminerait l'insuffisance musculaire. *(Recueil d'Ophtalmologie).*

BIBLIOGRAPHIE

Extraction de fragments de fer ou d'acier de l'intérieur de l'œil au moyen de l'aimant, par Hirschberg, *traduit par le docteur* Van Duyse. — Cette intéressante monographie est un résumé des principaux cas d'extraction ou de tentative d'extraction de fragments de fer de l'intérieur de l'œil. Après avoir rappelé les tentatives de Fabrice de Hilden, de Morgagni, de Milhes, de Karl Himly, de Meyer de Minden, de Dixon, il cite le docteur Mackeown à qui revient le mérite d'avoir cultivé un des premiers avec soin cette partie du champ de la chirurgie oculaire. Dans ces dernières années il n'est pour ainsi dire pas de chirurgien qui n'ait au moins fait des tentatives d'extraction de fragments de fer de l'œil au moyen de l'aimant, mais les diverses observations qui ont été publiées dans les recueils périodiques avaient besoin d'être réunies et résumées afin de mieux préciser les cas dans lesquels cette méthode a une efficacité incontestable et ceux dans lesquels elle est inutile, superflue ou dangereuse. Les divers aimants employés dans cette opération ont beaucoup varié: tantôt

Digitized by Google

on s'est servi de pierres d'aimant (aimants naturels) tantôt d'aimants artificiels de différentes formes, tantôt d'électro-aimants d'une puissance parfois considérable, comme celui qui a été employé par von Rothmund, de Munich en 1873 et qui est actionnée par une machine Gramme de 1/2 cheval de force. L'auteur donne la préférence au petit modèle d'électro-aimant qu'il a fait construire et qui fonctionne avec un élément zinc-charbon plongeant dans la solution de bichromate de potasse.

Le fer et l'acier étant, de tous les métaux habituellement employés dans l'industrie, les seuls qui soient attirés par l'aimant, il est clair que la méthode ne peut être appliquée qu'à cette espèce de corps étrangers dont la situation, en outre, et le mode d'enclavement doivent indiquer la conduite à tenir. Ainsi, dans les cas où la paillette métallique est enclavée dans la cornée, ou plongée dans la chambre antérieure, ou fixée dans l'iris, l'extraction, impossible avec l'aimant, est au contraire un jeu avec les instruments ordinaires.

Si le fragment de fer a pénétré dans le cristallin et s'est logé en entier dans cette lentille, on ne pourra guère compter que sur la pince ou l'extraction de la cataracte. Si le cristallin est peu ou pas atteint, et que le corps étranger soit enfoncé dans l'iris, on devra le plus souvent réséquer la partie de cette membrane qui le contient.

Mais où l'électro-aimant peut revendiquer de véritables triomphes, ajoute l'auteur, c'est lorsque le corps étranger se trouve avoir pénétré dans l'humeur vitrée, d'où on ne peut en général le retirer avec les instruments habituels, sans infliger quelque dommage sérieux à l'organe blessé. Dans ces cas, il faut faire une section sclérotícale méridienne, qu'on recouvre ensuite avec un lambeau conjonctival pris dans le voisinage de la plaie.

L'auteur arrive à cette conclusion, que l'opération est quasi exempte de dangers, si elle est exécutée promptement et sans recourir à l'emploi des pinces ou des curettes. Néanmoins, il ne faut guère compter sur les cas faciles, parce qu'ils sont rares. La plupart du temps, en effet, il survient une panophtalmite ou une phtisie du globe qui réclament souvent plus tard, l'énucléation de l'organe pour éviter le développement de l'ophtalmie sympathique.

VARIA

Prévention de la cécité.

RAPPORT A LA SOCIÉTÉ FRANÇAISE D'HYGIÈNE.

Par le Dr E. Monin.

Notre excellent collègue, le docteur Mathias Roth, en sa qualité de trésorier de la *Société pour la prévention de la cécité*, demandait (vous le savez), par une lettre récente, le concours de la *Société d'Hygiène* pour l'élaboration du programme d'un prix de 2,000 francs destiné à récompenser l'auteur du meilleur travail sur la prophylaxie des maladies entraînant la perte de la vision.

« L'œil est le plus beau joyau du corps, » écrivait notre vieux Charron. « La vue est le roi des sens, » ajoute Gerdy. Mais le royal organe est aussi

Digitized by Google

délicat, pour ainsi dire, qu'il est compliqué; les causes de la cécité, presque aussi nombreuses que les maladies elles-mêmes, embrassent, pour ainsi dire, toute la pathologie.

Cependant, une récente statistique, portant sur un nombre considérable d'observations, démontre que, sur cent aveugles, un tiers eût pu guérir par une opération, un tiers par l'observation des lois de l'hygiène; un tiers seulement resterait incurable. L'importance de l'hygiène et la bienfaisante influence de ses lois se démontrent ici d'elles-mêmes.

La *Société d'Hygiène* ne pouvait donc rester indifférente à la question.

Après quelques observations de MM. Félix Bremond, Meynet, Domerc, Monin, etc., M. le Président annonça qu'une lettre de remerciements serait adressée à notre éminent et toujours philanthrope collègue de Londres, et qu'une Commission se mettrait immédiatement à l'œuvre pour rédiger le dit programme. Elle fut composée de MM. Boggs, Bacchy, R. Blache, F. Bremond, Coursserant, Dromain, Gorecki, Hubert, Landur, P. Mercier, Monin, Passant et de Pietra Santa.

La Commission élue se réunit deux fois, les vendredis 21 et 28 octobre. Dès la première séance, elle émit unanimement l'idée de ne pas enfermer les candidats dans les limites d'un étroit programme; elle conçut d'emblée un large cadre comprenant brièvement les grandes catégories de causes qui peuvent engendrer la cécité, et suivant, pas à pas, l'homme de sa naissance à sa mort.

Le programme fut rédigé séance tenante, sur la proposition de M. le docteur Coursserant, par MM. Boggs, Bacchi, Blache, Coursserant, Dromain, Gorecki, Landur, de Pietra Santa, Monnin. C'est ce programme (revu et modifié dans la deuxième séance de la Commission) qui sera soumis à nos savants amis de la Société de Londres, qui établira plus tard les conditions du concours.

PROGRAMME DE LA SOCIÉTÉ FRANÇAISE D'HYGIÈNE.

« La Commission accueillera tout travail sur la prévention de l'une ou » l'autre des causes de la cécité. Elle appelle particulièrement l'attention » des concurrents sur les points suivants : »

1° *Étude des causes de la cécité.*

A. *Causes héréditaires* : Syphilis, mariages consanguins, etc...

B. *Maladies du premier âge* : Ophthalmies de diverses natures...

C. *Influence des fièvres éruptives.*

D. *Période de la vie de 8 à 18 ans* : L'école. — L'atelier. — Blessures et accidents. — Ophtalmie sympathique.

E. *Age adulte et vieillesse* : Myopie progressive. — Influences diathésiques, professionnelles, climatériques, etc. — Intoxications.

2° *Tracer, pour chacune de ces catégories de causes, les moyens les plus pratiques de prévention.*

Tel est, Messieurs et très chers collègues, le programme que la Commission que vous avez élue propose à vos bienveillants suffrages.

Nous tiendrons nos lecteurs au courant de la résolution qui sera prise par la Société Anglaise et du Programme définitif qu'elle aura arrêté.

Digitized by Google

THÈSES SUR L'OPHTALMOLOGIE

Soutenues en France, pendant le 1er semestre de 1881

BOUCHÉ. — Du glaucome et de son traitement par la sclérotomie.

GENDRON. — Conjonctivite granuleuse; étiologie et traitement des conjonctivites granuleuses contractées à Cattara (Autriche), à bord des cuirassés le *Suffren* et le *Friedland*.

DUFAIL. — Des sarcomes de l'orbite et de leur traitement par l'extirpation des parties molles.

A ROBIN. — De la kératite phycténulaire marginale.

BOLLIET. — De la greffe cutanée et de ses applications, principalement à la chirurgie oculaire.

DE FRIESS. — Contribution à l'étude des pansements antiseptiques en chirurgie oculaire.

PANNIER. — Étude sur l'occlusion des paupières chez l'embryon.

BATTESTI. — Du staphylome pellucide et de son traitement.

Peptone Catillon solution représentant 3 fois son poids de VIANDE rendue ASSIMILABLE par la pepsine du suc gastrique et assurant la nutrition par le rectum aussi bien que par la bouche dans tous les cas où l'alimentation normale est empêchée ou incomplète.

Lavement nutritif : 2 *cuillerées*, 125 *eau*, 3 *gout. Laudanum*, 0,30 *bi-carbon. de soude.*

POUDRE : peptone pure concentrée par dessication et à l'abri des fermentations. — Contrôle facile, dosage précis.

1 *cuillerée à café représente* 50 *gr. viande.*

SIROP de PEPTONE CATILLON préféré pour la bouche, agréable au goût, correspond comme *richesse azotée ou valeur nutritive* à ce que d'autres appellent peptone.

1 *cuillerée représente* 30 *gr. de viande ; 4 à 8 par jour dans un peu d'eau.*

VIN de PEPTONE CATILLON utile complément de nutrition ; 1 verre à madère contient 30 gr. de viande. Prix : 4 fr.

Chocolat à la PEPTONE CATILLON
avec et sans phosphate de chaux

Aliment complet sous une forme attrayante.

En CROQUETTES, contenant chacune 8 gram. de viande et 0,25 *de phosphate de chaux*, pour le goûter des enfants.

En TABLETTES contenant chacune 20 gram. de viande pour un déjeuner au lait ou à l'eau.

Maladies d'estomac et d'intestin, consomption, anémie, enfants débiles, convalescents, etc.

Paris, rue Fontaine St-Georges, 1, et toutes les pharmacies.

Produits DIASTASÉS du Dr Baud

La **DIASTASE** *est ce ferment* **digestif** *si indispensable et si puissant qu'il peut dissoudre* **2,000** *fois son poids d'aliments féculents. C'est en outre le principe actif de la* **salive**, *si souvent insuffisante ou dénaturée par l'état des dents, etc.*

A la **Diastase salivaire** *ou* **animale** *on substitue la* **Diastase végétale** *qui possède les mêmes propriétés.*

Cette **Diastase** *se produisant par la* **germination de l'orge** *ou autres graines, l'étude en a conduit le* Dr BAUD *à ses*

MÉDICAMENTS DIASTASÉS

lesquels se résument à de très petites **dragées** *de graine de cresson qui ont germé en absorbant une solution* **titrée** *de* **FER** *ou d'*IODE *ou d'*ARSENIATE, *etc. Le médicament ainsi* **digéré** *par la plante, se trouve chargé de la* **Diastase** *qui le rend* **assimilable** *sans fatigue pour l'estomac ni l'intestin.*

C'est la **vie végétale** *ingénieusement substituée aux manipulations souvent* **incertaines** *des laboratoires.*

Paris, 26 et 18, rue Drouot, et les Pharmacies

Le Propriétaire-Gérant, Dr ARMAIGNAC.

Bordeaux. — Imprimerie Nouvelle A. BELLIER et Cie, 16, rue Cabirol.

Digitized by Google

REVUE CLINIQUE

D'OCULISTIQUE

DU SUD-OUEST

SOMMAIRE : **Travaux originaux.** — De la cécité des mots ; Observation par le Dr Armaignac. — Deux mots sur un nouveau cas de conjonctivite diphtéritique, par le Dr del Toro. — Hygiène des écoles au point de vue de la vision, par le Dr Poncet (de Cluny). — **Revue de la Presse.** — Un nouveau mydriatique.— Contribution à l'efficacité de l'ésérine dans le glaucome et autres affections analogues. Observations, par le Dr Cornelius Williams (de New-York). — Observations de maladies des yeux occasionnées par des affections des dents, par le Dr Edward T. Ely. Conséquences du séjour des corps étrangers dans l'œil.

TRAVAUX ORIGINAUX

De la cécité des mots. — Observation.

Communication faite à la Réunion des Sociétés Savantes de la Sorbonne, le 13 avril 1882.

Par le Dr H. Armaignac.

La cécité des mots est une affection très anciennement connue, mais ce n'est qu'en 1876 que, dans son remarquable mémoire *Sur les troubles de la parole*, M. Kussmaul a créé le nom de la maladie, en même temps qu'il en donnait une description complète et qu'il fournissait quatre observations à l'appui. Depuis cette époque, quelques autres cas ont été publiés par MM. Guéneau de Mussy, Magnan, Maurice Valentin, Déjerine, Mlle Skwortzoff, de Capdeville, etc., mais malgré cela le nombre en est encore très restreint, et, de plus, peu de ces observations présentent entre elles une grande analogie au point de vue de la cause, des symptômes fonctionnels et de la terminaison. Le cas que je vais rapporter dans un instant est, jusqu'à ce jour, au moins à ma connaissance, absolument unique au point de vue de la netteté du symptôme « cécité des mots, » qui s'est montré indépendant de tout autre trouble fonctionnel. En effet, vous ne devez pas ignorer, Messieurs, que l'affection dont je m'occupe en ce moment n'est qu'une des innombrables manifestations de cette singulière maladie ressuscitée par Trousseau dans la science

Digitized by Google

moderne et désignée sous le nom d'*aphasie*, mot qui se rencontre déjà dans les hypotyposes de *Sextus Empiricus*, qui vivait 200 ans avant J.-C. (1). Aussi vous demanderai-je la permission de donner en quelques mots une idée générale de cet état pathologique qui est lié d'une façon si intime aux problèmes encore mystérieux de l'anatomo-psychologie.

On comprend sous le nom d'aphasie un trouble de diverses manifestations de la pensée, comme la parole, l'écriture, la mimique, le dessin, la musique, le calcul, etc..., sans lésion générale de l'intelligence ni des organes de la phonation. Cette définition, qui appartient à M. Falret, est très exacte et a l'avantage de s'appliquer, pour ainsi dire, à tous les genres d'aphasie ; cependant les variétés cliniques sont si nombreuses, qu'une définition ne pourrait donner d'elles qu'une idée bien générale, sans s'attacher à la description de chaque cas particulier. Mon intention n'est pas de vous décrire cette maladie sur laquelle on a déjà publié de nombreux et importants travaux, mais seulement de vous donner un aperçu de ses principales manifestations.

Le début de l'aphasie, selon M. Falret, est toujours brusque. A la suite d'un traumatisme ou d'une attaque d'apoplexie, si cette dernière n'est pas promptement mortelle, un malade perd complètement la parole ou balbutie quelques mots incohérents; s'il veut nommer un objet ou exprimer une pensée, les mots ne lui viennent pas, ou bien il les emploie l'un pour l'autre, à tort et à travers, ou bien il se sert toujours de la même phrase, du même mot ou de la même syllabe, et ses réponses n'ont aucun rapport avec les demandes qui lui sont faites, bien qu'il entende parfaitement. Il ne peut répéter le mot ou la phrase qu'on prononce devant lui, ni appliquer ce mot à l'objet ou à l'acte qu'il sert à désigner : c'est alors l'aphasie avec « surdité des mots ». Toutefois, ce même malade a conservé le souvenir de l'usage des objets; il peint, dessine, écrit, travaille, joue d'un instrument de musique comme auparavant, mais il a perdu le souvenir du symbole qui donne à la pensée sa forme déterminée, sa forme saisissable; il a perdu, en quelque sorte, le langage intérieur, il est atteint d'amnésie verbale.

« Un autre malade, au contraire, ne peut nommer aucun des

(1) *Sextus Empiricus*, traduction du grec. Amsterdam, 1725, p. 98.

Digitized by Google

objets connus qu'on lui présente, mais si on lui dit de désigner l'objet qu'on lui nomme, il le fait sans hésitation et sans se tromper. Ce malade là a conservé le langage intérieur; il sait encore rapporter le signe à l'idée; le symbole vocal rappelle dans son esprit une image connue, mais il est impuissant à l'exprimer. Celui-là est atteint de logoplégie. » (Magnan.)

C'est à cette seconde classe d'aphasiques que se rapportent les phénomènes les plus singuliers de la « cécité des mots ». Les malades écrivent sous la dictée, et, bien que leur vue soit intacte, ils ne peuvent lire un seul mot de ce qui est écrit ou imprimé, ou de ce qu'ils ont écrit eux-mêmes ; d'autres ont perdu la faculté d'écrire, et si on les invite à le faire, ils se bornent à tracer quelques signes incompréhensibles ou bien ils écrivent un mot ou une phrase qu'ils répètent constamment. Parmi ces aphasiques, les uns peuvent copier et ne savent rien écrire sous la dictée ; d'autres écrivent bien sous la dictée ou spontanément, et copient très mal ou pas du tout comme le malade dont je vais bientôt rapporter l'observation.

Je n'ai fait ici qu'esquisser à grands traits les principales formes de l'aphasie, et j'en ai omis plusieurs qui présentent un intérêt considérable, celles qui sont compliquées de paralysie de la main droite, par exemple, et dans lesquelles les malades écrivent de droite à gauche avec la main gauche, écriture en miroir (Erlenmeyer), mais je me hâte d'aborder un autre côté de la question, je veux parler de la localisation de la faculté du langage dans le cerveau.

Les localisations cérébrales sont tout à fait une question d'actualité, et si au commencement de ce siècle, Gall, Thomas Hood, Bouillaud, avaient déjà indiqué les lobes frontaux comme étant le siège de la faculté du langage, il faut arriver jusqu'à Marc Dax, en 1836, pour avoir une localisation plus précise. En effet, dans un mémoire présenté au Congrès médical de Montpellier et passé depuis complètement inaperçu, cet auteur place la faculté du langage dans l'hémisphère gauche, tout près de l'insula de Reil.

Mais il faut arriver jusqu'à Broca, en 1861, pour obtenir une localisation plus précise. Le célèbre chirurgien anthropologiste, à la suite de nombreuses observations et de délicates recherches, put localiser la faculté du langage dans la troisième circonvolu-

Digitized by Google

tion frontale gauche, qui porte depuis lors le nom de *circonvolution de Broca.*

Les recherches ultérieures n'ont fait que confirmer ce résultat, et en 1863, il a pu préciser encore davantage le siège du langage et le placer dans le tiers postérieur de cette troisième circonvolution.

Je ne m'étendrai pas davantage sur cette découverte qui a été confirmée depuis cette époque, tant en France qu'à l'étranger, par des centaines d'autopsies, et, si quelques faits négatifs ont été rapportés par les auteurs, ils ne sauraient infirmer la règle, car, on le sait, en anatomie les anomalies sont fréquentes et le scalpel ne peut pas toujours découvrir des lésions qui, bien qu'existant en réalité, peuvent échapper néanmoins à l'œil le plus exercé et à l'examen le plus complet.

Maintenant que la localisation est circonscrite, il sera peut-être possible d'en déterminer le siège précis et de compléter cette découverte, qui aura fait faire un grand pas à l'anatomo-psychologie.

Voici, maintenant, la relation du cas que j'ai observé moi-même.

OBSERVATION

Au mois d'avril 1880, un Monsieur, âgé de 53 ans, jouissant d'une bonne santé habituelle vint me consulter pour un trouble qui était survenu dans sa vue quelques jours auparavant d'une façon pour ainsi dire subite, à la suite d'un violent mal de tête qui persistait encore. Ce malade, qui avait joui jusqu'alors d'une vision excellente voyait depuis quelques jours un brouillard sur tous les objets qu'il fixait et éprouvait une grande difficulté pour lire et pour écrire. Les lunettes dont il se servait habituellement, tout en améliorant la vision de près, ne suffisaient pas à faire disparaître le brouillard. M. X... me raconta en même temps que depuis quelques mois il était devenu irritable, emporté, et d'une humeur que rien ne justifiait, attendu que ses affaires étaient très prospères, qu'il n'avait que des satisfactions du côté de sa famille et que sa santé générale ne laissait rien a désirer, à part la céphalalgie dont il souffrait depuis quelques jours seulement, mais qui n'était pas cependant d'une violence excessive.

A l'examen extérieur comme à l'éclairage oblique, ses yeux ne présentaient rien de particulier. A l'ophtalmoscope on trouvait seulement un peu d'hypérémie de la rétine dont les vaisseaux

Digitized by Google

étaient légèrement augmentés de volume; le disque du nerf optique était aussi plus rouge qu'on ne le trouve habituellement, mais ses bords étaient nets et ne présentaient pas la moindre suffusion séreuse ni la plus petite hémorrhagie. Ces symptômes congestifs étaient surtout prononcés à droite. La vision des couleurs était normale, mais le champ visuel était sensiblement rétréci en haut et en dehors. L'œil était émmétrope et la presbytie égale à 2 dioptries environ. Le brouillard que le malade apercevait sur la page du livre et qui ne disparaissait avec aucun verre empêchait de mesurer exactement la puissance d'accommodation. M. X... ne se plaignant pas d'autre chose que de ce que je viens de mentionner, et habitant assez loin de Bordeaux, je lui donnai une lettre pour son médecin habituel qui l'avait engagé à venir me voir et je conseillai l'emploi des divers moyens employés pour combattre les congestions des centres nerveux ou de ses enveloppes dont ce malade me paraissait atteint. Je fis en même temps quelques réserves touchant le pronostic et j'admis même la possibilité d'une tumeur cérébrale ou de quelque autre affection grave du cerveau, me réservant pour me prononcer d'observer attentivement les phénomènes qui se présenteraient dans la suite.

Un mois après, le 18 mai, M. X... revint chez moi; La céphalalgie avait un peu diminué et le brouillard qui pendant la fixation couvrait les objets rapprochés, était beaucoup moins épais. A l'ophtalmoscope on trouvait le disque du nerf optique moins rouge que la première fois, mais ses bords étaient légèrement diffus. Le champ visuel était redevenu normal. De loin l'acuité visuelle était aussi absolument normale, et le malade *lisait* parfaitement les échelles-types, bienqu'il prit quelquefois une lettre pour une autre, tout en la voyant parfaitement.

Ayant voulu le faire lire de près, quel ne fut pas mon étonnement, lorsqu'il m'assura qu'il lui était impossible de déchiffrer un seul mot, même dans les plus gros caractères. Il pouvait cependant épeler, presque sans se tromper, les lettres les plus fines, mais il ne pouvait les assembler de façon à faire des syllabes et des mots. Les mots les plus simples, composés de deux ou trois lettres, étaient tout aussi illisibles que les autres. A côté de cela, si j'épelais moi-même les lettres, il formait les mots avec assez de facilité; si je nommais l'un après l'autre deux ou plusieurs chiffres, il me disait presque immédiatement le nombre formé. Mentalement, il pouvait faire les mêmes calculs qu'autrefois; sa mémoire et son intelligence étaient intactes et aussi lucides que par le passé, et, chose plus extraordinaire encore, il pouvait faire sa correspondance et écrire plusieurs pages sans commettre la moindre erreur de coordination de phrase, ni faire de fautes d'orthographe. Toutefois, pour écrire, il avait besoin d'être tout à fait tranquille, car il ne pouvait lire un mot de sa propre écriture, bien que celle-ci fût soigneusement calligraphiée. Si on le

Digitized by Google

dérangeait ou si on l'interrompait au milieu d'une phrase, il était obligé d'avoir recours à quelqu'un pour lui dire où il en était et aussitôt il terminait sa phrase et continuait sa lettre.

En présence de l'état du fond de l'œil, je conseillai les frictions avec l'onguent napolitain, 1 gramme matin et soir, sur diverses parties du corps, l'aisselle, le pli du bras, l'aine, le creux poplité, etc., pendant une huitaine de jours. J'ajoutai à cette médication l'emploi quotidien d'une eau minérale purgative enfin une injection sous-cutanée de 2 centigrammes de pilocarpine tous les deux jours pendant quinze jours. J'engageai en même temps le médecin traitant à surveiller attentivement l'action de la pilocarpine afin de suspendre immédiatement ce médicament s'il était mal supporté ou qu'il donnât lieu à des accidents. Ce malade étant dans une position aisée qui lui permettait de pouvoir se retirer des affaires et aimant beaucoup la campagne, je lui conseillai de quitter la ville et de mener l'existence la plus calme qu'il lui serait possible.

Le 15 juin 1880, M. X... revint me voir ; son état était à peu près le même que la fois précédente. Il avait toujours de la céphalalgie et de l'insomnie. L'état de l'œil était cependant modifié avantageusement, et le nerf optique, comme la rétine, ne présentaient plus d'altérations apparentes. L'acuité visuelle était toujours normale. Je prescrivis le bromure de potassium pendant un mois, à la dose de 1 à 2 grammes par jour.

Le 22 juillet, j'examinai encore le malade et je ne pus rien constater de nouveau, ni dans l'œil, ni dans ses fonctions intellectuelles qui étaient restées parfaites. La céphalalgie avait beaucoup diminué et le malade pouvait dormir, mais, bien qu'il reconnût toujours les lettres, il lui était impossible de lire les mots. Je demandai une consultation, et M. le docteur Pitres, ancien interne de M. le professeur Charcot, à la Salpêtrière, et actuellement professeur de clinique médicale à la Faculté de Bordeaux, voulut bien se joindre à moi. Nous examinâmes ensemble très attentivement le malade, et nous ne pûmes découvrir aucune lésion, ni aucun signe qui pût nous mettre sur la voie de l'affection cérébrale qui avait provoqué cette forme singulière d'amnésie bornée aux mots seulement. Le langage, en effet, n'avait subi aucune altération; le malade parlait aussi facilement qu'autrefois ; il nommait les objets qu'on lui présentait, sans hésitation et sans se tromper et, pour tout le reste, excepté la lecture, sa mémoire ne laissait rien à désirer.

Pendant l'année 1881, je revis de temps en temps le malade. Son état était toujours le même. Vers la fin de l'année, je lui conseillai d'apprendre à lire, en commençant par l'alphabet méthode qui avait réussi quelquefois et dont j'avais trouvé deux ou trois observations dans les journaux. M. X.... me promit de faire ces

Digitized by Google

exercices aussitôt qu'il serait rentré chez lui, et j'attendais avec impatience le résultat de cette expérience.

Ces jours derniers, ayant l'intention de publier cette observation, j'écrivis au malade en le priant de me donner des nouvelles de sa santé et de me faire connaître ses progrès dans l'art de la lecture. Je reçus de lui la lettre que je mets sous vos yeux et qui vous démontrera que je n'ai rien exagéré lorsque j'ai parlé de sa manière d'écrire. Comme vous le voyez par sa lettre, des malheurs de famille, la mort prématurée de son fils, l'ont empêché de se livrer aux exercices que j'avais conseillés, et comme il le dit lui-même, sa tête est un peu rebelle et se fatigue très vite, de sorte qu'il lui faudra encore peut-être quelques semaines de repos avant de commencer. Actuellement, sa santé est excellente; il ne souffre plus de la tête, ses facultés intellectuelles sont toujours intactes et aucune complication de paralysie n'est survenue depuis deux ans que dure l'affection curieuse et étrange qui empêche M. X... de pouvoir lire. Je ne sais pas ce que l'avenir nous réserve, et il ne serait pas étonnant que des complications graves se montrassent plus tard sous l'influence de la même cause qui a produit la cécité des mots, mais il n'en restera pas moins ce fait acquis à la science que la faculté de lire ou, si l'on veut, la mémoire des mots écrits, a dans le cerveau son *centre* distinct et indépendant des autres centres psychiques ou psycho-moteurs.

Réflexions. — Les réflexions philosophiques qui découlent de cette observation, que j'ai dû abréger pour ne pas abuser de votre bienveillante attention, sont nombreuses et fort importantes au point de vue des localisations cérébrales et des phénomènes intimes de la pensée et de l'intelligence. Je ne veux pas en tirer moi-même de conséquence, et je laisse à chacun de vous le soin d'interpréter le phénomène que je me suis borné à vous mentionner.

Les exemples de cécité subite des mots sont déjà nombreux dans la science et ont été rapportés, presque tous, dans l'excellente thèse que Mlle Skworzoff a soutenue l'année dernière devant la Faculté de Paris, pour obtenir le grade de docteur en médecine, et qui lui a été inspirée par M. Magnan, le savant professeur de l'Asile Sainte-Anne. Toutefois, mon cas présente ceci de particulier, qu'il est le seul jusqu'à ce jour dans lequel la cécité des mots s'est montrée et maintenue sans complication de paralysie, de troubles de l'intelligence ou d'aphasie proprement dite.

Dans tous les autres cas, en effet, lorsque ce phénomène n'a pas succédé à un violent traumatisme qui a entraîné, en même temps, l'abolition du mouvement dans une certaine partie du corps et la perte de la parole, il est apparu concurremment avec

Digitized by Google

ces affections dont il n'a été, pour ainsi dire, qu'un épi-phénomène.

Dans les cas où l'autopsie a pu être pratiquée, on a trouvé des lésions plus ou moins étendues et siégeant à peu près toujours dans le tiers postérieur de la troisième circonvolution frontale gauche ou l'insula de Reil, ce qui a permis à Broca de localiser d'une façon assez précise le siège du *langage articulé*. Je dois dire cependant que dans tous les cas suivis d'autopsie, il y avait eu pendant la vie de la paralysie et de l'aphasie proprement dite, c'est-à-dire une perte plus ou moins complète de la parole. Il est dès lors impossible de dire exactement la part qui revient dans la lésion à chacun de ces phénomènes, et même il faut tenir compte de l'influence de voisinage, car un foyer hémorrhagique, une embolie, une production gommeuse ou de toute autre nature peuvent exercer une compression sur les parties voisines du siège même de l'altération, de sorte qu'il ne faudrait pas considérer seulement la cause immédiate, mais encore la cause médiate. Dans l'observation que je viens de rapporter et dans laquelle la cécité des mots a seule existé comme trouble fonctionnel, il se pourrait que l'autopsie permettrait de localiser exactement le siège de la mémoire des mots, si toutefois il existe comme centre distinct, mais malheureusement pour la science, cette autopsie ne pourra pas être faite.

Les liens mystérieux qui unissent nos sens avec la pensée, la multiplicité des voies par lesquelles notre *moi* se met en communication avec les objets extérieurs, par la vue, l'ouïe, le toucher, l'odorat, le goût, sembleraient indiquer un siège unique pour la pensée et l'intelligence, comme le croyaient les anciens. Nos sens seraient, qu'on veuille me permettre cette comparaison, comme les stations extrêmes d'un réseau télégraphique munies d'appareils récepteurs différents et dont tous les fils aboutiraient à un bureau central chargé de recevoir les dépêches qui lui arriveraient par les divers fils conducteurs. Mais entre ce bureau central et chacune des stations extrêmes, existerait un appareil interposé dans le circuit et servant à élaborer, à interpréter, à traduire les dépêches qui partiraient en suivant la voie centrifuge ou centripète. C'est le dérangement de cet appareil secondaire qui produirait la cécité des mots, la surdité des mots, etc. L'idée abstraite et conventionnelle représentée par un assemblage de lettres et de syllabes, exige un certain travail intellectuel pour donner à notre esprit la notion de l'objet représenté, tout comme le son de la voix, qui est, lui aussi, conventionnel, a besoin, pour revêtir dans notre esprit une image acoustique, de subir une élaboration spéciale. L'impulsion psycho-motrice qui force la main à reproduire le signe conventionnel qu'elle a été habituée à tracer, peut parfaitement avoir lieu, puisque c'est un acte centrifuge, bien que la transmission centripète qui se fait par

Digitized by Google

une autre voie, soit défectueuse ou interrompue; c'est de cette manière, bien hypothétique, il est vrai, mais néanmoins admissible et rationnelle, qu'on peut expliquer la persistance de la faculté d'écrire chez les personnes qui ont perdu la faculté de lire.

Dans le même ordre d'idées, je pourrais citer plusieurs exemples réunis dans la thèse de Mlle Skwortzoff, et dans lesquels des musiciens ayant perdu la faculté de lire la musique pouvaient encore exécuter parfaitement des mélodies qu'ils savaient de mémoire ou qu'ils improvisaient.

Je ne m'étends pas plus longuement sur ce sujet que je n'ai eu nullement l'intention de traiter à fond, et si je me suis permis d'émettre quelques idées sur l'interprétation des phénomènes singuliers que j'ai observés chez M. X..., c'est tout simplement parce que la nature de son affection et les circonstances spéciales qu'il présentait, et qu'on n'avait pas encore rencontrées chez d'autres malades, m'autorisaient à faire les quelques conjectures que je me suis hasardé à soumettre à votre connaissance et à votre appréciation si compétente et si autorisée.

Deux mots sur un nouveau cas de conjonctivite diphtéritique,

Par le docteur Del Toro.

La conjonctivite diphtéritique n'est pas une affection tellement commune que, même dans les cliniques les plus fréquentées, il soit facile d'en observer un nombre assez considérable pour en faire une étude approfondie.

Depuis la publication de mon *Traité des maladies des yeux*, dans lequel j'ai consigné les onze cas observés par moi jusqu'alors, je n'ai pu en observer que trois cas, et encore des trois malades, deux ne servaient qu'à attester que cette maladie leur avait fait perdre la vue. Dans ces derniers temps cependant (et le malade est encore en traitement), j'ai eu l'occasion de soigner un malade dont l'observation pourra peut-être offrir quelque intérêt, et c'est là la seule raison pour laquelle je crois de mon devoir de la publier en la faisant suivre de quelques réflexions à ce sujet.

Il s'agit d'une petite fille de cinq ans, d'un tempérament lymphatique, d'une faible constitution et chez laquelle j'ai déjà eu à soigner à plusieurs reprises diverses manifestations scrofuleuses (otorrhée, ozène, adénites cervicales, kératites pustuleuses dont

Digitized by Google

quelques-unes suivies d'ulcérations graves de la cornée). Vers le commencement du mois dernier, cette enfant présenta un jour à son réveil une tuméfaction et une douleur aux paupières sans que les parents pussent savoir quelle en était la cause; aussi pensèrent-ils qu'il s'agissait encore de ces petits ulcères de la cornée dont l'enfant avait déjà été atteinte à plusieurs reprises, et ne songèrent-ils pas à la soigner d'une façon sérieuse, mais le lendemain les symptômes ayant augmenté d'intensité et la petite malade se plaignant beaucoup des douleurs qu'elle endurait, ils se décidèrent à l'amener à ma consultation.

L'enfant présentait alors aux deux yeux une tuméfaction considérable des paupières, qui ne permettait de les retourner qu'avec certaine difficulté, à cause de leur dureté. Quand je pus réussir à le faire, je constatai que la conjonctive bulbaire était épaisse, de couleur jaunâtre et peu vasculaire. Cette tuméfaction de la conjonctive bulbaire formait comme un rebord autour des deux cornées, dont une présentait un léger trouble dans toute son étendue. La muqueuse sécrétait une faible quantité de mucus, qui se délayait dans les larmes et irritait la peau des joues.

Le diagnostic était évident; il s'agissait d'une conjonctivite diphtéritique à la période d'infiltration fibrineuse, aussi je crus devoir informer les parents de la gravité extrême de la maladie. Quant au traitement, je me rappelai tout ce qui a été écrit sur cette maladie; la crainte presque superstitieuse de de Wecker, d'appliquer sur la conjonctive aucun topique capable de l'irriter; les bons résultats que j'avais obtenus dans certains cas de la cautérisation de cette membrane, pourvu que l'infiltration ou l'exsudat se montrât en couches ou en ilôts disséminés; l'avantage qu'il y avait de hâter le plus possible la période de purulence, condition indispensable pour le détachement des fausses membranes; aussi ce ne fut pas sans quelque hésitation que je me décidai à instituer le traitement suivant :

1° Administration du calomel par la méthode de Law;

2° Lotions fréquentes des yeux avec une solution d'acide phénique (4 grammes pour 500 grammes d'eau);

3° Instillations fréquentes du collyre au sulfate d'atropine;

4° Attouchements de l'exsudat avec un pinceau trempé dans une solution alcoolique d'iode très concentrée, et en ayant soin

Digitized by Google

d'essuyer la conjonctive avec un linge fin, aussitôt après pour éviter le contact du médicament avec la cornée.

Dès le cinquième jour l'amélioration obtenue était évidente et même les douleurs avaient cessé depuis le troisième jour; la tuméfaction des paupières avait sensiblement diminué, leur dureté avait disparu et on pouvait les retourner avec plus de facilité. L'exsudat avait commencé à se détacher vers les bords libres des paupières; l'infiltration de la cornée s'était limitée; la sécrétion sanieuse était remplacée par du pus; l'infiltration de la cornée gauche se circonscrivait encore et donnait lieu à un petit abcès central assez profond; du côté droit, également, il se développa un abcès.

J'ajoutai alors aux moyens précédemment indiqués l'emploi d'une promenade au précipité jaune dont on devait introduire une fois par jour une petite quantité entre les paupières. Deux jours après, la période de suppuration franche étant bien établie, je remplaçai la teinture d'iode par une solution concentrée de nitrate d'argent, et je suspendis l'emploi du calomel qui cependant n'avait donné lieu à aucune irritation des gencives.

Aujourd'hui, la petite malade peut être considérée comme guérie, grâce à ce traitement, après vingt jours de maladie. Il reste un peu de rétraction du cul-de-sac et un albugo central à chaque cornée qui trouble la vision, mais sans trop la gêner, et qui disparaîtra peut-être, vu l'âge de l'enfant.

Je compte donc sur une guérison complète et prochaine sans lésions consécutives, car celles qu'on observe maintenant sont transitoires.

Malgré ce résultat si favorable je me garderai bien d'en tirer gloire ni de chanter victoire. Si le résultat n'eût pas répondu à mon attente, je l'aurais fait connaître quand même, comme il convient à un praticien qui a souci des intérêts de la science. J'ai voulu seulement attirer l'attention sur l'efficacité, pour moi incontestable, de la teinture d'iode employée en topique. Son premier effet fut de diminuer considérablement l'intenstité des douleurs; peu à peu l'exsudat s'amincit et finit par disparaître en commençant par le bord libre des paupières.

La période de purulence consécutive ne fut pas très longue et la cicatrisation n'a pas diminué d'une façon notable la profondeur des culs-de-sac.

Digitized by Google

La maladie, enfin, a revêtu une forme bénigne et le résultat ne pouvait être plus satisfaisant.

Je publie, en conséquence, cette observation pour engager mes confrères à tenter ultérieurement des expériences analogues. (*La Cronica Oftalmologica.*)

Hygiène des Écoles au point de vue de l'organe de la vision

Nous empruntons au *Progrès Médical* l'intéressant article qui va suivre et qui est dû à la plume de M. Poncet (de Cluny), le savant professeur du Val-de-Grâce dont la compétence en ophtalmologie est bien connue de nos lecteurs.

Au mois de juin 1881, le Ministre de l'Instruction publique avait nommé une Commission chargée de rechercher les causes du progrès constant de la myopie parmi les écoliers, et d'indiquer les remèdes à une situation qui empirait de jour en jour(1).

Cette Commission s'est immédiatement mise à l'œuvre et vient même de publier son Rapport. Pour comprendre une rapidité aussi anormale, il est bon de dire que, parmi les membres de ce Comité, se trouvaient précisément les hommes dont les travaux antérieurs avaient déjà complètement élucidé la question. Nous avons encore présents à l'esprit le Rapport de M. Perrin à l'Académie sur les *livres scolaires* et la *myopie* (23 mars 1880), ainsi que les recherches nombreuses et précises de M. Javal sur l'*imprimerie* et la *lisibilité*. Si nous y joignons les communications faites à la *Société de Médecine Publique* par M. Dally et surtout les *Commentaires illustrés* de M. Planat sur le *Nouveau règlement des Écoles primaires*, il nous sera facile de montrer dans quelle voie nouvelle s'engage heureusement l'hygiène des enfants.

Ce mouvement date déjà de quelques années; pour mieux dire, il remonte à l'époque où l'ophtalmologie s'est occupée des vices de réfraction de l'œil. Collin, en Allemagne; Perrin, en France, à l'École Polytechnique et au Val-de-Grâce; Javal, Giraud-Teulon, ont, depuis 15 ans, attiré l'attention du monde médical sur les progrès alarmants de la myopie chez les élèves de l'Enseignement supérieur.

(1) Cette Commission était composée de MM. Gariel, rapporteur, Gauthier-Villars, Gavarret, Hachette, Javal, Moissac, de Montmahon, Panas, Perrin, Pelletier.

Digitized by Google

M. Planat (2), dans sa remarquable monographie, s'est occupé de tout ce qui concerne l'Ecole : matériel, construction, éclairage et ventilation. La Commission avait pour but surtout de réformer les défauts du livre, de la lecture, de réviser en un mot tout ce qui s'adresse à l'œil. Sans entrer dans les détails trop techniques ou difficiles à saisir pour les maîtres d'école, étrangers à la médecine, elle a voulu formuler des règles précises, simples, dont l'exécution aura un terme à des abus dangereux non seulement pour l'œil, mais pour l'économie entière des enfants et même pour la conformation régulière des femmes. Ellinger n'a-t-il pas spirituellement attribué le plus grand nombre d'accouchements dans le Wurtemberg aux déformations rachidiennes, acquises par les petites filles sur les bancs des écoles?

C'est bien à la vision depuis longtemps prolongée qu'il faut attribuer le développement de la myopie. Pourquoi les enfants se penchent-ils pendant le travail? Cette position vicieuse peut tenir à l'éclairage, au mobilier scolaire, aux méthodes d'écriture, et enfin aux livres.

De la place la moins favorisée de toute la classe, l'élève ayant l'œil à la hauteur de la salle doit voir le ciel dans une étendue verticale d'au moins 30 centimètres, comptée à partir de la partie supérieure de la fenêtre. Il n'est pas spécifié si l'éclairage doit être uni ou bilatéral, bien que la portée de l'ombre à droite de la plume soit généralement recherchée. Pour l'éclairage artificiel, l'aphorisme de Javal : « Jamais trop de lumière » a été accepté dans son intégrité. E. Trélat a, suivant nous, réclamé avec raison devant la *Société de Médecine Publique* la préservation de l'œil contre les rayons directs émanés du foyer lumineux.

Les tables et les sièges des enfants doivent présenter les conditions suivantes : banc à distance négative, c'est-à-dire à bord dépassant en avant la verticale tombant du bord de la table; dossier incliné; tables à deux places légèrement inclinées; sans tablettes pour la lecture, à traverses larges, accessibles aux pieds des enfants.

Telles sont, bien résumées, les meilleures dispositions du meu-

(2) Planat. — *Nouveau règlement pour la construction et l'ameublement des écoles primaires* (Analyse, commentaires pratiques). Paris, 1880. Ducher, éditeur.

Digitized by Google

ble d'école, depuis si longtemps étudiées par Frey, Horner et Kunze.

C'est, en effet, aux défauts d'adaptation de l'élève avec cette table que la plupart des hygiénistes et Dally, surtout en France, ont rapporté les déviations à une seule courbure de la colonne vertébrale. Ce n'est pas là une vue théorique, alarmiste, de médecins en quête de lésions imaginaires. Arnoult, dans son nouveau *Traité d'hygiène*, a consacré une longue étude à ce point important de pathologie chirurgicale; il suffit de jeter un coup d'œil sur les figures de ces déformations, sur les tableaux statistiques réunis dans tous les pays pour rester convaincu de la réalité du danger. Dujardin-Beaumetz, à l'École normale supérieure des jeunes filles, constate la fréquence suivante : 19 fois sur 20; — 20 fois sur 20; — 17 fois sur 20. — Thorins, rapporteur du travail de Dally, rencontre cette notion avec élévation de l'épaule sur la moitié des enfants suivant les classes supérieures. — A Stuttgard, sur 709 jeunes gens, 640 sont atteints de cette incurvation rachidienne.

Dans toutes les classes visitées par la Commission, il a été constaté que les enfants se penchent beaucoup plus pour écrire que pour lire; et, après examen de l'attitude prise par les élèves pour tracer leurs pages d'écriture, il reste démontré que le modèle actuel d'écriture penchée, anglaise, allemande, est la cause principale des mauvaises positions de l'écrivain. Cette attitude contournée à droite, fait saillie à gauche, les côtes relèvent l'omoplate, et, un beau jour, les parents s'aperçoivent que leur enfant est bossu.

Dans les écoles de Paris, avec le cahier à droite, à peu près parallèle au bord de la table, le coude droit creusant les côtes droites, le coude gauche avancé sur la table, la tête, inclinée d'abord à gauche pour suivre la ligne d'écriture, l'élève se fatigue bien vite, et s'appuie sur le poing gauche; les yeux s'adaptent pour une distance de quelques centimètres, et, dans cette attitude permettant de très belles écritures anglaises, l'enfant court droit à la myopie et à la déviation de la colonne vertébrale.

« Écriture droite, sur papier droit, corps droit, avait dit Georges Sand. » Javal a repris cet axiome et l'a fait adopter dans le nouveau règlement. C'est la condamnation de la méthode Taupier, que les maisons de commerce avaient déjà rejetée, au

Digitized by Google

point de vue de la lisibilité, pour donner gain de cause au tracé français, droit, arrondi, de Flament.

En plaçant le corps d'aplomb, reposant bien sur les deux tubérosités ischiatiques, parallèlement au bord de la table, l'enfant, maintenant le coude au flanc, n'a plus de tendance à pencher la tête en avant, et surtout à s'incurver. Il nous paraît cependant que le précepte « de conserver le papier *devant le milieu du corps* » ne favorise ni la régularité, ni la rapidité de l'écriture ; nous avons remarqué même que beaucoup d'enfants, à chaque changement de ligne, ont une tendance à se reporter à gauche, et à relever l'épaule de côté si le coude est maintenu fixe. Il nous semblerait préférable de placer le côté gauche du cahier légèrement à droite, tout en conservant la position de Georges Sand.

C'est surtout pour les très jeunes enfants que l'installation du matériel scolaire présente des lacunes évidentes. Écriture en gris sur une ardoise grise, sur des quadrillages à lignes fixes, de trop minime dimension, sur des tables horizontales; telles sont les conditions défectueuses imposées à des organismes éminemment malléables. La Commission désire que l'enseignement de l'écriture soit retardé, que les tables soient inclinées à 15°, que les ardoises soient mobiles, grandes, et ne comportent pas de quadrillage inférieur à 8 millimètres.

Nous arrivons à la lisibilité des livres, facteur le plus important de la myopie. Mauvais papier, caractères fins, lignes entassées et longues, tels sont les vices principaux des livres actuels, poussés à leur dernier degré par une ridicule mesure d'économie. Javal a montré, dans une série d'études fort appréciées en ophtalmologie, quels étaient les désidérata à réaliser dans l'imprimerie du côté du papier, des caractères, et de l'interlignage.

La Commission, résumant le débat par une formule simple et suffisante, propose de refuser tout livre qui, éclairé par une bougie, à un mètre, cessera d'être lisible pour une bonne vue à la distance de 80 centimètres. Caractères de huit points, interlignage d'un point, sept lettres par centimètres, longueur de 8 centimètres au maximum pour chaque ligne; telles sont les conditions essentielles contenues à peu près dans cette première formule de lisibilité.

Sur quel papier doivent être imprimés les livres scolaires? La Commission, au sein de laquelle M. Javal a pu soutenir ses

Digitized by Google

opinions, dit « sur papier blanc, soit mieux encore sur papier jaune, » sans trop donner les raisons qu'elle déclare bonnes.

Mais, tel n'est point l'avis de Giraud-Teulon dans son nouveau *Traité de la vision et de ses anomalies* (1), p. 455. Javal (2) pense que le contraste du noir sur blanc est trop intense, et, l'œil n'étant pas achromatique, il désire supprimer, autant que possible, les rayons chimiques. Giraud-Teulon déclare au contraire que l'œil fonctionnant physiologiquement est achromatique. D'un autre côté, le papier jaune nous paraît être en contradiction avec l'axiome de Javal : « Jamais trop de lumière ! » Horner a fait, il est vrai, des expériences d'après lesquelles l'acuité resterait la même pour la lecture sur papier blanc ou papier pathologique. Cependant, d'après notre impression personnelle, il nous semble que la lisibilité est plus difficile par un temps sombre, et, à caractères égaux, sur papier jaune que sur papier blanc. Quant à l'éloignement des rayons chimiques, est-on bien sûr de leur rôle et surtout de leur danger ? Ne sont-ils pas nécessaires, au premier chef, à la sensation rétinienne ? Nous en avons signalé l'inocuité, il y a deux ans, dans l'éclairage électrique, et Javal lui-même a reconnu depuis la vérité de nos recherches. Dans le fait, il est permis de dire que le papier jaune porte instinctivement le lecteur à rechercher plus de lumière, et, qu'avec des caractères usés, la lecture est plus difficile que sur fond blanc. Nous nous rallions donc à l'avis de Giraud-Teulon, pour conserver, jusqu'à plus ample information, l'impression noire sur blanc.

Les cartes géographiques, placées verticalement sur le mur, seront refusées quand elles ne pourront être lues à 40 centimètres, éclairées par une bougie située à un mètre. Les cartes murales ne peuvent être écrites ; la lecture en étant impossible à distance, but qu'elles se proposent.

Comme complément de toutes ces réformes, les médecins-inspecteurs des Écoles devront signaler, mesurer les cas de myopie, suivre leur évolution et avertir les parents de la nécessité d'un traitement approprié.

(1) Giraud-Teulon. — *La vision et ses anomalies*. Paris, J.-B. Baillière, 1881.
(2) *Annales d'Ocul.* Nov. déc., 1879.

Digitized by Google

REVUE DE LA PRESSE

Un nouveau mydriatique. — Emmert a reconnu que l'iodydrate d'hyoscine est supérieur à tous les autres agents employés jusqu'à ce jour pour dilater la pupille, tels que l'atropine, la duboisine, l'hyosciamine, etc. L'alcaloïde se prépare avec l'hyosciamine appelée amorphe, et forme avec l'acide iodydrique des cristaux bien définis, tandis que le chlorydrate est amorphe. Les principaux avantages de cette préparation sur l'atropine et la duboisine, c'est qu'elle agit avec beaucoup plus de promptitude et d'énergie. Employée sur un lapin comparativement avec l'atropine, elle a fourni les résultats suivants :

	Solution à 1/2 p. 100 de sulfate d'atropine.	d'iodydrate d'hyoscine.
Diamètre de la pupille au commencement de l'expérience	2mm5	2mm5
5 minutes après..	2 5	3 »
10 —	8 »	10 »
15 — (dilatation maxima)	10 »	10 5

	Solution à 1 p. 1,000 de sulfate d'atropine,	d'iodydrate d'hyoscine.
Diamètre de la pupille au commencement de l'expérience.....	2mm5	2mm5
10 minutes après	2 5	3 »
13	4 2	9 5
17 —	6 5	10 5
25 — (dilatation maxima)	9 5	10 5

L'auteur employant la solution à 1/2 p. 100 de sulfate d'atropine pour l'œil gauche, et la solution à 1 p. 1,000 d'iodydrate d'hyoscine pour l'œil droit, a obtenu les résultats suivants :

	Œil droit.	Œil gauche.
Diamètre de la pupille avant l'expérience	2mm5	2mm5
14 minutes après	2 5	4 »
20 —	3 5	» »
25 —	6 5	8 »
56 — (dilatation maxima)	8 »	8 5

Des résultats analogues ont été obtenus sur l'homme atteint d'affections oculaires. Dans plusieurs cas d'inflammation de la cornée, où l'atropine et la duboisine n'avaient produit aucune dilatation, l'hyoscine a agi promptement et d'une manière favorable. Dans des cas d'iritis récente ou ancienne avec synéchies postérieures, l'hyoscine a produit constamment la dilatation de la pupille et la rupture des adhérences. De plus, l'hyoscine ne produit pas d'irritation de la conjonctive. Des solutions plus fortes que

Digitized by Google

celle à 1/2 p. 100, n'ont pas été employées parce qu'elles donnaient lieu à de la sécheresse de la gorge, des troubles de la vue, des hallucinations, du délire, de la perte de connaissance. La solution à 1/2 p. 100 doit elle-même être employée avec précaution, car dans deux cas, l'auteur a noté l'apparition de symptômes généraux.

Contribution à l'efficacité de l'ésérine dans le glaucome et autres affections analogues, par le docteur Cornelius Williams, de New-York. — Le 8 janvier 1881, L. G..., âgé de 50 ans, se présentait à moi à l'Institut Ophtalmique avec les symptômes suivants: conjonctive de l'œil droit très rouge, vaisseaux distendus, pas de sécrétion anormale; cornée trouble, zone d'injection péri-kératique, iris paresseux et terne avec quelques petites élévations inflammatoires disséminées à sa surface, pupille deux fois plus large que celle de l'autre côté et insensible à l'action de la lumière. Milieux de l'œil troubles et permettant seulement de voir les gros vaisseaux de la rétine, T+¹. Le malade se plaignait, en outre, d'une grande douleur qui l'empêchait de dormir et lui enlevait l'appétit.

Diagnostic : Iritis plastique; glaucome consécutif.

Le malade disait que l'inflammation de son œil remontait à cinq ou six jours et qu'il avait seulement fait usage d'une lotion qui lui avait été donnée par un pharmacien.

Je le fis admettre à l'hôpital et ordonnai l'application de six sangsues à la tempe et l'administration d'un purgatif énergique. En même temps, je lui fis instiller dans l'œil une solution à 1 p. 100 d'ésérine et prescrivis le repos au lit dans une chambre obscure. Je ne tardai pas à constater que sous l'influence du collyre la pupille se rétrécissait et que la tension de l'œil devenait moindre.

Le 9, je trouvai la pupille dilatée de nouveau; la tension de l'œil égale à T+¹. Nouvelles instillations d'ésérine, et, d'après les conseils du docteur Knapp, quelques gouttes d'atropine de temps en temps pour prévenir la formation des synéchies. Les cinq jours suivants furent marqués par une augmentation de la tension oculaire pendant la nuit avec douleur consécutive et privation de sommeil. Le matin, après l'administration de l'ésérine, la tension diminuait et un bien-être très notable se faisait sentir.

L'emploi de l'atropine fut jugé inutile après un jour ou deux, car, en même temps que ce médicament semblait augmenter la tension de l'œil, il devenait évident que la dilatation glaucomateuse de la pupille qui survenait pendant la nuit et la contraction qui suivait l'emploi de l'ésérine devaient suffire pour prévenir ou empêcher les adhérences.

Le 14, après une nuit plus agitée que de coutume, la tension augmenta encore, atteignit de nouveau T+¹, et ne céda pas à plusieurs instillations d'ésérine. Le docteur Knapp fut d'avis qu'il y avait lieu de pratiquer la sclérotomie, si la tension ne diminuait pas promptement. Je prescrivis de l'hydrate de chloral et du bromure de potassium et une instillation d'ésérine toutes les quatre heures.

Le 15, la tension était à peine supérieure à la normale; le malade avait passé une bonne nuit et les paupières étaient moins injectées. A partir de ce moment, la marche vers la guérison, quoique lente, ne fut pas inter-

Digitized by Google

rompue; les instillations d'ésérine et la potion furent continuées, et, au bout de trois semaines, le malade put quitter l'hôpital et venir seulement aux consultations.

Au moment de son *exeat*, la tension de l'œil était normale, la conjonctive encore un peu rouge, le cercle péri-kératique peu prononcé, la sclérotique bleuâtre, la pupille égale à celle de l'autre œil mais réagissant un peu plus lentement sous l'influence de la lumière. Les milieux étaient devenus transparents; le disque du nerf optique était plus rosé qu'à gauche et il existait un peu de congestion de la choroïde. Il n'y avait pas de diminution de l'acuité visuelle, pas d'excavation de la papille et le malade déclarait y voir comme avant d'être malade. Il continua de venir à la consultation et au bout de six semaines, il ne restait plus de sa maladie qu'une décoloration bleu-noirâtre de la partie supérieure de la sclérotique.

II. — **Plaie avec hémophtalmos considérable; luxation du cristallin dans le corps vitré; glaucome consécutif.** — Le 28 décembre 1880, Mme M. G..., âgée de cinquante-deux ans, me fut adressée par mon confrère, le docteur Wallach, à l'hôpital du Mont-Sinaï. Quelques jours auparavant, en coupant du bois, un fragment s'était détaché et avait frappé son œil gauche, anéantissant en quelques minutes toute trace de vision.

En examinant cette malade, je pus constater une contusion des paupières et une congestion de la conjonctive avec cercle péri-kératique; la cornée était transparente, mais la chambre antérieure paraissait remplie entièrement par du sang noir; la tension était normale, la mobilité de l'œil conservée; aucune perception lumineuse. Je prescrivis d'instiller trois fois par jour une goutte de collyre d'atropine à 6 centigrammes pour 15 grammes, et d'appliquer un bandeau.

Le 4 janvier, la malade revint. Elle souffrait beaucoup; le cercle inflammatoire péri-cornéen avait augmenté, la chambre antérieure était dans le même état; la tension égalait T+². Je prescivis les instillations d'ésérine (3 centig. pour 4 gram.) à la dose de quatre gouttes par jour, un bandeau compressif, et fis cesser l'atropine. 4 pilules cathartiques composées au moment de se coucher.

Le 6 janvier, l'état de l'œil était considérablement amélioré. Le sang qui remplissait la chambre antérieure était suffisamment résorbé pour permettre de voir l'iris; la pupille, toutefois, était complètement fermée; l'injection péri-kératique avait diminué; la tension était redevenue normale, il n'y avait plus de douleurs. Je fis continuer l'ésérine.

Le 7 janvier, l'œil était encore plus clair. La pupille était libre par places, et l'on pouvait constater une luxation du cristallin dans l'humeur vitrée. Des caillots sanguins flottaient en avant et en arrière de la pupille pendant les mouvements des yeux. La tension était normale, l'injection péri-cornéenne avait disparu. La malade pouvait distinguer la forme de la main, bien qu'il ne fut pas possible d'éclairer le fond de l'œil avec l'ophtalmoscope. Je fis continuer l'ésérine.

Le 11 janvier, il n'y avait plus traces d'iritis. Les principaux détails du fond de l'œil pouvaient être vus avec l'ophtalmoscope et avec un verre

Digitized by Google

convexe, la malade pouvait compter les doigts à cinq pieds. La tension était toujours normale; des caillots de sang flottaient encore dans l'œil. Je prescrivis de continuer l'ésérine à la dose d'une ou deux gouttes par jour et de revenir me voir de temps en temps.

Je vis la malade chaque semaine pendant une couple de mois. Aucun symptôme glaucomateux ne se manifesta ; l'œil devint plus clair, mais la vision resta à peu près la même. Je l'avertis du danger auquel elle était exposée, et je lui dis de venir me trouver s'il survenait la moindre sensibilité du côté de l'autre œil.

III. — **Glaucome aigu dans un œil myope.** — Le 19 novembre 1881, M. Louis Suleger, âgé de trente-deux ans, et atteint d'une miopie égale à 1/8, vint me consulter à l'Institut Ophtalmique pour son œil gauche qui se trouvait dans l'état suivant : conjonctive modérément injectée; cornée un peu trouble; pupille dilatée au point d'atteindre un diamètre double de celui qu'elle aurait dû avoir, peu contractile sous l'influence de l'éclairage oblique, tension égale à $T+^{1}$, opacité diffuse de l'humeur vitrée. Aucun détail du fond de l'œil ne paraissait à l'ophtalmoscope, excepté les contours des plus gros vaisseaux. Il pouvait compter les doigts à trois pieds. Le champ visuel était très rétréci et manquait presque complètement du côté nasal. Cet examen avait été pratiqué dans une chambre noire et avec une lumière artificielle.

Le malade racontait que depuis six jours son œil était devenu douloureux et que la vision s'était affaiblie. Le docteur Knapp, qui l'avait vu alors, avait estimé à $T+^{2}$ la tension de son œil. Je lui instillai immédiatement plusieurs gouttes d'une solution d'ésérine à 1 p. 100, et je répétai à plusieurs reprises ces instillation pendant une heure qu'il resta au dispensaire. Je prescrivis quatre sangsues à la tempe, du calomel, et un purgatif de podophylin qui devait être suivi dans la matinée d'un purgatif salin. Une solution d'ésérine à 1 p. 100 fut instillée dans l'œil quatre fois par jour, et le malade fut mis au lit dans une chambre obscure. Il s'était produit une diminution de la tension oculaire avant que le malade quittât l'hôpital.

Le 21 novembre, le malade revint. Il avait appliqué les sangsues et pris les purgatifs, comme je le lui avais prescrit, mais il avait oublié de rester tranquille et avait perdu l'ordonnance pour le collyre d'ésérine. Les milieux de l'œil étaient maintenant tout à fait clairs; il ne restait pas de traces d'opacités dans l'humeur vitrée ; tous les détails du fond de l'œil pouvaient être distingués sans difficulté; la pupille était médiocrement dilatée, le malade ne souffrait pas. Son champ visuel était plus étendu mais encore rétréci, néanmoins, examiné à la lumière du jour. La tension oculaire était notablement augmentée. J'instillai de nouveau de l'ésérine, je prescrivis le repos et je donnai une nouvelle ordonnance pour faire préparer le collyre d'ésérine, qui devait être employé une fois par jour. Je lui conseillai de tenir le ventre libre, et de revenir me voir dans quelques jours ou même immédiatement, s'il survenait quelque symptôme désagréable.

Chez ce malade, il n'existait pas d'excavation du nerf optique ; il y avait

Digitized by Google

un large staphylome postérieur des deux côtés et certainement, s'il m'avait été possible de le vérifier, j'aurais trouvé un accroissemen de la myopie dans l'œil qui avait été atteint de glaucome. Le malade ne resta pas à l'hôpital et n'est plus revenu bien que je lui aie écrit, de sorte que j'ai le regret de ne pouvoir dire comment il se trouve actuellement. Je puis en dire autant des autres malades dont je viens de rapporter l'observation.

J'ai employé aussi avec avantage l'ésérine dans des affections de l'œil autres que le glaucome, notamment dans un cas d'opacité diffuse de l'humeur vitrée sans lésions notables de la choroïde, comme cela se rencontre quelquefois. J'ai actuellement en traitement un enfant atteint d'hydrophtalmie congénitale avec opacité de la cornée, chez lequel j'ai employé pendant six mois l'ésérine alternativement avec l'atropine. Chez ce malade, le médicament a certainement produit un bon résultat, car la cornée est devenue plus claire à sa périphérie. Les yeux, qui au commencement étaient très durs et présentaient une chambre antérieure très-profonde, ont maintenant une tension normale et une chambre antérieure moins profonde. La perception lumineuse existe certainement aujourd'hui, tandis qu'auparavant il était impossible de la constater. Il est permis de présumer que lorsque l'enfant sera plus âgé, l'opacité cornéenne venant à disparaître, les éléments rétiniens qui auront conservé leur intégrité pourront fonctionner de nouveau.

Dans un cas d'iridérémie congénitale que j'ai observé pendant plusieurs années, il existait plusieurs staphylomes de la région ciliaire et, sans aucun doute, un glaucome rémittent. J'ai vu la malade et d'autres l'ont vue aussi, lorsque la tension de son œil augmentait, et elle décrit elle-même ses attaques qui présentent tous les signes du glaucome : cercles colorés, douleurs violentes, cécité parfois complète, etc. Chez cette malade, j'ai employé les instillations d'ésérine dans l'œil et j'ai pu par ce moyen ramener la tension de l'œil à la normale.

Il n'y a pas de doute que dans le glaucome, comme dans toutes les maladies graves de l'œil, le traitement général a une très grande importance, et l'on peut même ajouter que cela est trop ignoré et trop fréquemment négligé.

La conclusion que je cherche à tirer des observations de glaucome précédemment citées, et dans lesquelles l'ésérine a été employée, n'est pas que ce médicament a seul amené la guérison, mais bien qu'il a été le facteur le plus essentiel du traitement. Sans lui, les malades n'auraient pas été soulagés ; sans les autres moyens employés concurremment, ces malades n'auraient pas pu guérir.

Quant à la pathogénie du glaucome et aux troubles pathologiques qui l'accompagnent, il faut dire que c'est un sujet sur lequel on a beaucoup écrit ; mais là, l'imagination a joué un plus grand rôle que les faits basés sur les preuves d'une investigation attentive. Les théories, peut-être un peu hasardées, qu'on a émises à ce sujet, seraient moins susceptibles d'objections si elles étaient étayées sur des faits démonstratifs, ou si elles n'étaient pas renversées par d'autres faits plus évidents et plus convaincants, et ayant une signification tout opposée.

Digitized by Google

En général, on peut dire qu'il y a dans le glaucome une affection inflammatoire de la choroïde ou du tractus uvéal, plus ou moins aiguë, accompagnée d'une transsudation aqueuse excessive dans l'œil. Cet épanchement de liquide se fait là de la même manière que les épanchements séreux pathologiques des autres cavités closes de l'organisme. Une fois l'épanchement produit, les autres phénomènes ou les lésions qu'on observe dans la suite, sont purement de nature mécanique et se rapportent à des troubles de nutrition. C'est ainsi qu'on peut définir cette maladie qui s'appelle le glaucome.

Observations de maladies des yeux occasionnées par des affections des dents, par le docteur Edward T. Ely. — Il est un fait d'observation journalière, à savoir que des affections graves des yeux peuvent être causées par des maladies intéressant le nerf de la cinquième paire dans ses branches terminales. Les quatre cas suivants, extraits de la pratique du docteur Roosa ou de la mienne, viennent à l'appui de cette proposition d'une façon absolument évidente, parce qu'ils ont été observés avec beaucoup de soin, et parce que dans chacun d'eux, la relation de cause à effet paraît incontestable. Dans tous ces cas, l'affection oculaire semble causée par une irritation primitive des dents.

Premier cas. — *Parésie du muscle orbiculaire; spasme irrégulier du muscle ciliaire; diplopie monoculaire.* — Homme âgé de vingt-six ans; se plaint que la vision de son œil droit s'est subitement brouillée et qu'il voit double avec cet œil; il n'y a ni douleur ni rougeur; la pupille est petite et mobile; le fond de l'œil est normal. Il existe une parésie du muscle orbiculaire droit; les paupières ne peuvent pas se fermer complètement et l'œil est très larmoyant. Sans verres $V = {}^{20}/_{50}$, et avec cyl. 180° + 1d $V = \frac{20}{20}$. Un examen attentif des dents ne permet de constater rien d'anormal.

Le malade prit du mercure et de l'iodure de potassium pendant quelque temps, mais sans aucun avantage. Une nuit, il fut pris d'une violente douleur dans une des molaires supérieures. Le lendemain, la dent était extraite et un abcès qui s'était formé à sa racine était évacué. La parésie de l'orbiculaire, la diplopie et l'astigmatisme disparurent immédiatement, et l'acuité visuelle fut trouvée égale à $\frac{20}{20}$, sans secours d'aucun verre. Il n'y avait pas de doute sur l'astigmatisme, dans ce cas, car la vision était mesurée avec le plus grand soin au moyen des échelles typographiques.

Deuxième cas. — *Parésie du muscle droit interne droit et du muscle ciliaire.* — Homme âgé de trente-un ans. Le 15 décembre 1880, il se plaint que depuis une semaine, la vision de son œil droit est brouillée et confuse. Il n'y a ni douleur ni rougeur; le diamètre et la mobilité de la pupille sont à l'état normal. Avec un verre + 0d50 $V = \frac{20}{20}$. Il existe un peu de parésie du muscle droit interne droit, un peu de parésie de l'accommodation, qui exige l'emploi d'un verre + 2d pour lire à la distance habituelle.

La racine de la première molaire supérieure du côté droit est dénudée, rugueuse et sensible. On renvoie le malade à un dentiste et on lui prescrit du mercure et de l'iodure de potassium, car il paraît avoir eu la

Digitized by Google

syphilis. On conseille aussi l'électricité. Une partie de la racine de la dent est enlevée, et le reste obturé. Le nerf dentaire est trouvé *mort* et la partie alvéolaire résorbée; les parties voisines sont remplies de pus.

La parésie oculaire disparut immédiatement dès que la dent fut guérie (vers la fin de janvier). Le reste du traitement avait été abandonné depuis quelque temps déjà.

Troisième Cas. — *Parésie partielle du nerf de la troisième paire.* — Femme âgée de 40 ans. Le 3 juin 1881, ellese plaint d'un trouble de la vision de l'œil droit qu'elle ne peut décrire. Elle dit que cela a commencé avec l'apparition d'une douleur brûlante dans l'oreille droite et le côté correspondant de la tête.

L'œil n'est pas rouge, la pupille est dilatée et immobile, et l'accomodation partiellement paralysée. Il y a des opacités dans les deux cristallins. Les dents du côté droit sont brûlantes et sensibles, et les gencives sont dans un état déplorable. On lui conseille d'aller voir un dentiste.

Le 9 juin, la parésie de la troisième paire a complètement disparu avec l'avulsion d'une dent.

Quatrième Cas. — *Inflammation de la conjonctive et de la sclérotique.* — Homme âgé de 33 ans. Le 20 janvier 1882, il se plaint d'une inflammation douloureuse de l'œil gauche qui dure depuis trois semaines. Le mois dernier, il a souffert presque tout le temps d'une névralgie au côté gauche de la face.

On trouve chez ce malade une tache inflammatoire située à la partie inférieure et externe du globe oculaire et qui paraît comprendre toute l'épaisseur de la conjonctive, le tissu sous-conjonctival et probablement la sclérotique. Cette tache a environ 10 millimètres de largeur, s'étend depuis le bord de la cornée jusqu'au repli rétro tarsien, et à l'apparence de ce qu'on désigne habituellement sous le nom d'*épiscléritis*. Il existe de l'épiphora et une douleur localisée à la région ciliaire. La pupille est étroite mais mobile; la vision et l accommodotion sont normales ainsi que le fond de l'œil.

Entre la première et la seconde canine d'en haut et du côté gauche, on aperçoit sur la gencive une petite ulcération, très sensible à la pression d'un stylet.

Le malade fut adressé à un dentisto qui trouva complètement dénudé le nerf d'une des deux canines dont il vient d'être question. Il fit un pansement pour détruire le nerf et la névralgie disparut aussitôt. L'inflammation de l'œil n'existait plus au bout de 48 heures bien qu'aucun traitement local n'eut été employé. *(The Médical Record)*

Conséquences du séjour dans l'œil des corps étrangers. — Le professeur Leber, de Gottingen, prétend que les inflammations et les suppurations qui succèdent à la pénétration dans l'œil des corps étrangers ne sont pas dues aux corps étrangers eux-mêmes, mais bien aux matières septiques entraînées par ces derniers, ou à leur décomposition, ou bien aux transformations chimiques qu'ils éprouvent dans l'organe de la vue. A l'appui de son opinion, ce médecin distingué rapporte des expériences qu'il a faites sur des animaux chez lesquels il a pu laisser dans les différents milieux de l'œil pendant un temps plus ou moins long, et sans acci-

Digitized by Google

dents inflammatoires consécutifs, des fragments propres de verre, d'or, etc., qui avaient été introduits en employant la méthode antiseptique, tandis que ces mêmes corps étrangers introduits sans prendre de précautions antiseptiques ont occasionné la suppuration de l'organe, l'atrophie de la rétine, l'opacité de la cornée, des hémorrhagies dans la chambre antérieure, et, finalement, la perte de la vue. L'auteur conclut à l'analogie des phénomènes chez l'homme et cite un cas dans lequel un fragment propre d'acier avait pénétré dans la région ciliaire en traversant la cornée et le cristallin. Il en était résulté une cicatrice de la cornée et une cataracte traumatique, mais aucune inflammation ne s'était manifestée au bout de plusieurs semaines, c'est-à-dire jusqu'à ce que le fragment métallique éprouvât des modifications chimiques. Le processus morbide avait eu pour conséquence la destruction totale de l'œil.

Plus tard, l'énucléation ayant été pratiquée, le fragment métallique était trouvé altéré. En même temps, la cornée était trouble, le cristallin détruit, le corps vitré résorbé et la paillette de fer altérée. Il y avait aussi une atrophie et un décollement de la rétine.

Peptone Catillon

solution représentant 3 fois son poids de VIANDE rendue ASSIMILABLE par la pepsine du suc gastrique et assurant la nutrition par le rectum aussi bien que par la bouche dans tous les cas où l'alimentation normale est empêchée ou incomplète.

Lavement nutritif : 2 *cuillerées*, 125 *eau*, 3 *gout. Laudanum*, 0,30 *bi-carbon. de soude.*

POUDRE : peptone pure concentrée par dessication et à l'abri des fermentations. — Contrôle facile, dosage précis.

1 *cuillerée à café représente* 50 *gr. viande.*

SIROP de PEPTONE CATILLON préféré pour la bouche, agréable au goût, correspond comme *richesse azotée ou valeur nutritive* à ce que d'autres appellent peptone.

1 *cuillerée représente* 30 *gr. de viande ; 4 à 8 par jour dans un peu d'eau.*

VIN de PEPTONE CATILLON utile complément de nutrition ; 1 verre à madère contient 30 gr. de viande. Prix : 4 fr.

Chocolat à la PEPTONE CATILLON
avec et sans phosphate de chaux

Aliment complet sous une forme attrayante.

En CROQUETTES, contenant chacune 8 gram. de viande et 0,25 *de phosphate de chaux*, pour le goûter des enfants.

En TABLETTES contenant chacune 20 gram. de viande pour un déjeuner au lait ou à l'eau.

Maladies d'estomac et d'intestin, consomption, anémie, enfants débiles, convalescents, etc.

Paris, rue Fontaine St-Georges, 1, et toutes les pharmacies.

Produits DIASTASÉS du Dr Baud

La **DIASTASE** *est ce ferment* **digestif** *si indispensable et si puissant qu'il peut dissoudre* **2,000** *fois son poids d'aliments féculents. C'est en outre le principe actif de la* **salive**, *si souvent insuffisante ou dénaturée par l'état des dents, etc.*

A la **Diastase salivaire** *ou* **animale** *on substitue la* **Diastase végétale** *qui possède les mêmes propriétés.*

Cette **Diastase** *se produisant par la* **germination de l'orge** *ou autres graines, l'étude en a conduit le* **Dr BAUD** *à ses*

MÉDICAMENTS DIASTASÉS

lesquels se résument à de très petites **dragées** *de graine de cresson qui ont germé en absorbant une solution* **titrée** *de* **FER** *ou d'*IODE *ou d'*ARSENIATE, *etc. Le médicament ainsi* **digéré** *par la plante, se trouve chargé de la* **Diastase** *qui le rend* **assimilable** *sans fatigue pour l'estomac ni l'intestin.*

C'est la **vie végétale** *ingénieusement substituée aux manipulations souvent* **incertaines** *des laboratoires.*

Paris, 22 et 19, rue Drouot, et les Pharmacies

Le Propriétaire-Gérant, Dr ARMAIGNAC.

Bordeaux. — Imprimerie Nouvelle A. BELLIER et Cie, 16, rue Cabirol.

Digitized by Google

REVUE CLINIQUE

D'OCULISTIQUE

DU SUD-OUEST

SOMMAIRE : **Travaux originaux.** — Tumeur pulsatile de l'orbite; ligature de l'artère carotide primitive; guérison, par le Dr Weiss. — Luxation traumatique du cristallin dans le corps vitré; passage de la lentille dans la chambre antérieure; symptômes d'ophtalmie sympathique; extraction partielle. Guérison, par le Dr Jose Gastaldo. — **Revue de la Presse.** — Du siège cérébral des images accidentelles ou consécutives, par le Dr Parinaud. — Du sens des couleurs et du sens de la température dans leurs rapports avec l'achromatopsie. — Empoisonnement par la duboisine. — **Sociétés savantes.** — Société Ophtalmologique de la Grande-Bretagne. — **Varia.** — Propositions adoptées par le Congrès International de Londres, 1881, relativement à la vision des hommes chargés des signaux sur terre et sur mer.

TRAVAUX ORIGINAUX

Tumeur pulsatile de l'orbite; ligature de l'artère carotide primitive; guérison,

Par le Dr Th. Weiss,

Professeur agrégé de la Faculté de médecine de Nancy.

L'étude des tumeurs pulsatiles de l'orbite, bien qu'elle ait attiré l'attention d'un grand nombre d'observateurs, est encore loin d'être complète, et il suffit de parcourir la revue critique publiée en 1871 dans les *Archives de médecine,* par notre excellent maître, M. Terrier, pour se rendre compte de toute l'obscurité qui règne encore à cet égard dans la science. Ce n'est qu'en amassant petit à petit un grand nombre de matériaux, qu'il sera possible d'en faire une histoire complète et surtout d'arriver à cette précision diagnostique qui jusqu'à présent est loin d'être réalisée. C'est dans ce but que je crois devoir présenter à la Société de chirurgie l'observation suivante, que j'exposerai d'abord sans commentaires, me réservant de justifier ensuite et le diagnostic que j'ai porté et le traitement que j'ai mis en pratique.

Digitized by Google

OBSERVATION

Guizard (Jean), cinquante-trois ans, manœuvre, entre à mon service ophtalmologique de l'hôpital Saint-Charles, de Nancy, le 1er septembre 1881, sous la rubrique d'exophtalmie progressive de l'œil droit, développée depuis un an et coïncidant avec une diplopie considérable.

En remontant à ses antécédents, on constate les particularités suivantes :

Le 18 septembre 1880, il a fait une chute du haut d'une voiture élevée d'environ 1m50 au-dessus de terre. Il portait, au moment de tomber, une masse de fil de fer de 120 kilogrammes, qui fut entraînée avec lui et vint le heurter au niveau de la joue gauche, lui écrasant en quelque sorte la tête contre le sol. Il perdit immédiatement connaissance, et c'est dans cet état qu'on le trouva quelques instants après, rendant le sang par le nez, la bouche et l'oreille droite. Pendant trois jours, il resta ainsi sans reprendre ses sens. Quand il revint à lui, son intelligence était encore fort obtuse et ce n'est que deux semaines environ après l'accident qu'il put se rendre un compte exact de son état. A ce moment, il constata que tout le côté droit de la face était paralysé; il éprouvait une gêne notable dans les mouvements des paupières, des lèvres et de la joue; la mastication était difficile, mais il n'existait aucune entrave à la déglutition; la prononciation des mots ne pouvait s'effectuer que lorsque le patient appuyait fortement la main sur la joue droite. Du côté de l'oreille correspondante, la surdité était complète, ce qui ne l'empêchait pas de percevoir par l'autre oreille un sifflement aigu, continu, qui augmentait quand il baissait la tête. En même temps, il ressentait dans l'intérieur du crâne un battement assez fort, isochrone avec les pulsations du pouls. La sensibilité de la peau de la face avait complètement disparu, mais celle du crâne et du cou était parfaitement intacte. Le blessé constatait en outre une déviation de l'œil droit, qui était porté en dedans vers la racine du nez et il voyait tous les objets en double.

Pendant les jours qui suivirent, cet homme fut atteint d'une photophobie intense de l'œil droit avec douleurs intra-oculaires et sus-orbitaires très violentes qui persistèrent d'une façon continue pendant près de trois mois. En même temps, l'œil était insensiblement repoussé en dehors de l'orbite et cette exophtalmie n'a fait que s'exagérer depuis, quoique d'une façon très lente. Le 1er mai 1881, seulement, cet homme a pu reprendre son travail, tout en conservant une tendance à tomber du côté droit et en éprouvant, quand il essayait de se baisser, une aggravation des divers phénomènes cérébraux que nous venons d'esquisser.

Digitized by Google

Tels sont les troubles fonctionnels dont ce malade, fort intelligent du reste, nous a parfaitement retracé l'évolution.

Au moment de son entrée à l'hôpital, je fus frappé dès l'abord par l'existence d'une exophtalmie assez prononcée de l'œil droit; celui-ci, dépassait très notablement le rebord orbitaire, tout en étant presque entièrement recouvert par les paupières, quand on lui prescrivait de fermer les yeux; en effet, pendant ce mouvement, la fente palpébrale légèrement entr'ouverte ne laissait voir la conjonctive bulbaire que sur une très petite étendue, ce qui tenait évidemment à un certain degré de paralysie de l'orbiculaire. Indépendamment de l'exophtalmie, je remarquai immédiatement que l'œil était projeté en dehors de l'orbite à intervalles réguliers et que ces battements oculaires étaient isochrones avec le pouls radial. On pouvait s'en assurer plus facilement encore en mettant le doigt sur le globe de l'œil, car à chaque diastole artérielle, la main était soulevée avec la totalité de cet organe. Bien que ces pulsations fussent surtout perçues à la partie externe, on ne pouvait en aucun point constater la présence de la tumeur anévrysmoïde, qui restait cachée profondément dans la cavité orbitaire. De plus, l'œil était dévié vers la racine du nez et élevé un peu au-dessus du méridien horizontal, ce qu'il était permis d'attribuer à la paralysie du droit externe et à un certain degré de parésie du droit inférieur. Quand on prescrivait au patient de regarder à droite, l'œil gauche obéissait parfaitement, tandis que la pupille de l'œil malade ne dépassait pas la ligne médiane et restait cachée en partie derrière la paupière supérieure. Il existait en outre une diplopie à la fois latérale et en hauteur.

L'examen ophtalmoscopique révèle à droite l'existence d'une congestion veineuse de la rétine qu'on ne retrouve pas du côté gauche; la papille est légèrement blanche, les artères très tendues. L'acuité visuelle de cet œil est de $^1/_{10}$, tandis qu'elle est normale à gauche.

Les paupières présentent une teinte violacée particulière et sont sillonnées de veinules bleuâtres, dilatées et fort apparentes; au niveau de la conjonctive, on constate absolument les mêmes particularités, avec cette différence que les veines variqueuses se dessinent mieux encore sur le fond blanc de cette muqueuse. Ces dilatations vasculaires ne dépassent pas le pourtour orbitaire, et bien qu'existant à un faible degré au niveau de l'œil du côté opposé, elles sont loin d'y être aussi marquées. En tout cas, on ne constate pas cette tumeur molle, réductible, occupant l'angle interne et supérieur de la base de l'orbite, que Nunnoley et plusieurs auteurs ont signalée et qui est l'expression de la gêne circulatoire existant dans le territoire de la veine ophtalmique.

L'examen extérieur de la tête ne révèle aucune particularité

Digitized by Google

anormale; on ne constate pas de frémissement cataire, en quelque point de la boîte crânienne que l'on vienne à appliquer la main; mais à l'auscultation, on perçoit un bruit de souffle d'une intensité remarquable, qui s'entend sur toute la surface du crâne, aussi bien du côté droit que du côté gauche. Ce bruit anormal acquiert son maximum d'intensité dans la région temporale droite, où il prend les caractères d'un murmure continu avec redoublements isochrones aux pulsations radiales. Le bruit intermittent est tellement fort et prolongé, en ce point, que ce n'est pas sans peine que l'on arrive à affirmer l'existence du bourdonnement continu; mais en auscultant comparativement les régions occipitale et pariétale gauche, où l'on ne perçoit d'une façon très nette qu'un souffle diastolique, on arrive à se convaincre que sur le pourtour de l'orbite il existe bien réellement un roulement continu dont le bruit intermittent est parfaitement distinct. Par instant, ce dernier, qui est rude et râpeux comme celui d'un retrécissement aortique, fait place à un véritable piaulement qui ne s'entend que pendant deux ou trois pulsations cardiaques et disparaît ensuite. Le malade est fort incommodé par ce bruit, qui n'est perçu du reste que par une oreille, l'ouïe du côté droit étant entièrement perdue depuis l'accident dont il a été victime.

Lorsqu'on vient à comprimer la carotide primitive droite, on arrête entièrement le bruit de souffle, aussi bien que les battements oculaires.

L'examen de la face révèle l'existence d'un certain degré de parésie du nerf facial, portant sur toutes ses branches périphériques. La bouche est légèrement déviée du côté opposé; l'orifice palpébral ne se ferme qu'incomplétement; mais il n'en est pas moins vrai qu'il semble, sous ce rapport, y avoir eu amélioration, puisque, d'après la description du malade, la paralysie faciale aurait été primitivement totale. Par contre, la lésion initiale du nerf auditif n'a subi aucune modification et la surdité reste complète du côté droit. On ne constate plus actuellement aucun trouble de sensibilité du côté des téguments de la face.

L'état général du malade est satisfaisant; en dehors de quelques douleurs rétro-oculaires d'ailleurs modérées, il se plaint surtout de sa diplopie et du bruit de souffle intracrânien, qu'il trouve fort gênants. Les fonctions digestives s'exécutent régulièrement; il n'y a aucun symptôme anormal du côté des autres appareils.

Le 12 septembre, je pratique au lieu d'élection la ligature de la carotide primitive avec l'assistance de M le professeur Chrétien et du docteur Stœber, mon chef de clinique.

L'opération s'accomplit sans encombre.

Toutes les précautions de la méthode antiseptique de Lister ont été prises et la ligature est faite avec du catgut de bonne

Digitized by Google

qualité. De plus, je prends le soin de mettre, comme l'a spécialement recommandé un maître, M. Delens, une grande lenteur à serrer le fil et de ne supprimer que progressivement l'appport du sang vers le cerveau. Je ne remarque, au moment où la constriction du nœud est complète, aucun phénomène morbide du côté de l'encéphale, mais je constate que les battements oculaires ont cessé et que le bruit de souffle a disparu

La suture de la plaie est ensuite faite avec des fils d'argent, excepté à la partie inférieure, où je laisse un drain; le malade est réveillé de son sommeil chloroformique et rapporté dans son lit.

Dans la journée, cet homme accuse une certaine pesanteur de tête, mais n'éprouve aucun autre phénomène morbide.

13 septembre : Premier pansement, pas de gonflement ni de rougeur de la plaie. Céphalalgie assez intense contre laquelle dix sangsues appliquées non simultanément, mais l'une après l'autre derrière les deux oreilles, agissent d'une façon merveilleuse. Le bruit de souffle et les battements oculaires n'ont pas reparu.

14 septembre : Même état, pas de pansement.

15 septembre : La réunion par première intention est complète d'un bout de la plaie à l'autre, même au niveau du drain, qui était tombé pendant la nuit. Il n'existe aucun gonflement, aucune rougeur, de la région sterno-mastoïdienne. Le bruit de souffle, qui avait entièrement disparu pendant trois jours, a reparu, quoique très faiblement; les battements oculaires, il est vrai, ne sont pas perceptibles, mais la circulation ne s'en est pas moins reproduite partiellement dans la tumeur anévrysmale, ce qui, on le sait, est généralement d'un pronostic favorable.

Les jours suivants, aucun incident notable, sauf que le malade se plaint de rechef d'un mal de tête assez violent. Je lui fais réappliquer queiques sangsues derrière les oreilles, en les faisant prendre, comme la première fois, l'une après l'autre, de façon à obtenir un écoulement continu et non une déplétion sanguine trop brusque. Ce moyen réussit encore une fois à faire disparaître une céphalalgie qui ne laissait pas que de m'inquiéter.

Le dixième jour, il se forme au niveau de la partie inférieure de la cicatrice un petit abcès qui ne tarde pas à s'ouvrir et à se refermer. Le bruit de souffle a de nouveau disparu : l'exophthalmie a très notablement diminué.

Un mois après la ligature, je constate un état de santé générale parfait : il n'existe plus ni souffle, ni battements oculaires, ni propulsion de l'œil. Par instants seulement, le malade accuse une certaine douleur de tête, qui finit également par disparaître; ce qui le tourmente encore, c'est sa diplopie, et il me supplie de l'en débarrasser.

Le 20 octobre, je pratique la section du droit interne et l'avancement du droit externe, de façon à amener la pupille à peu

Digitized by Google

près sur la ligne médiane, et je corrige ensuite la diplopie latérale et la diplopie en hauteur, qui persistent, à l'aide de deux prismes, qui dans la portion droite du regard lui permettent de voir les objets simples et non plus doubles. Cet homme est très-satisfait de ses lunettes, et me demande à retourner bientôt chez lui. Je le garde en observation jusqu'au 15 novembre et le renvoie en lui faisant promettre de me donner de ses nouvelles.

J'en ai reçu vers la fin de l'année dernière, par conséquent plus de trois mois après son opération. La guérison ne s'est pas démentie.

A quelle affection ai-je eu affaire dans l'observation précédente? Comment expliquer l'origine de cette tumeur pulsatile de l'orbite, survenue peu de temps, sinon immédiatement après le traumatisme dont mon malade a été victime? C'est ce que je vais chercher à établir, tout en faisant remarquer qu'étant donné l'état actuel de nos connaissances, il sera toujours possible de contester un diagnostic qui manque fort heureusement de la consécration anatomique. Il est cependant un premier point que je crois pouvoir affirmer sans trop de présomption, c'est l'existence antérieure d'une fracture du crâne. En effet, la perte de connaissance prolongée, l'écoulement de sang par l'oreille droite et le nez, la paralysie de plusieurs paires crâniennes, tous symptômes survenus immédiatement après la chute, ne permettent guère de contestation relativement à l'existence d'une solution de continuité, dont il est permis de localiser le siège au niveau de l'étage moyen de la base. De plus, en considérant que non-seulement les nerfs facial et auditif, mais encore que plusieurs branches oculaires ont été lésés. que le trijumeau lui-même paraît avoir été atteint, on peut affirmer que le trait de fracture non-seulement passait au travers du rocher droit, mais encore s'étendait jusqu'à la selle turcique, en se rapprochant plus ou moins de la fente sphénoïdale correspondante. Ce premier point bien établi, il s'agit de préciser la nature de la tumeur anévrysmoïde, qui avait été la conséquence du traumatisme; à cet égard, il serait très utile de connaître exactement l'évolution des accidents initiaux sur lesquels le malade, qui à cette époque était dans le coma, n'a pu nous renseigner que par ouï-dire, et en particulier il importerait de savoir si les symptômes de la tumeur anévrysmale se sont montrés instantanément après la chute ou ne se sont développés que quelques jours plus tard.

Faute de ces renseignements, je suis obligé de m'appuyer sur la notion du siège de la fracture et sur les signes actuels, pour arriver à formuler un diagnostic, qui me paraît ne pouvoir se débattre qu'entre le petit nombre d'hypothèses suivantes :

1° Anévrysme intra ou extra-orbitaire de l'ophthalmique;

2° Anévrysme de la carotide interne;

Digitized by Google

3° Varice anévrysmale extra-orbitaire entre la carotide interne et le sinus caverneux.

En effet, en laissant de côté les tumeurs érectiles artérielles, dont l'origine congénitale paraît actuellement bien établie, en écartant également l'idée d'un néoplasme télangiectasique, auquel l'état général du malade et la guérison obtenue ne permettent pas de croire, on ne pourrait songer, en dehors des trois hypothèses précédentes, qu'à une dilatation de la veine ophtalmique produite par un arrêt ou une difficulté de la circulation en retour. Or, on ne comprendrait dans ce cas ni la possibilité d'un souffle systolique intense remplissant toute la tête, ni l'absence de la tumeur veineuse signalée par Nunneley à l'angle interne et supérieur de l'orbite; et il me paraît donc évident que l'on peut *à priori* admettre l'existence d'un anévrysme proprement dit dont il s'agit de déterminer tout d'abord le siège et ensuite la nature.

Relativement au premier point, je crois encore qu'il est possible d'être très affirmatif et d'établir que la tumeur, tout en ayant peut-être envahi partiellement l'orbite, n'en occupe pas moins la cavité crânienne et par conséquent doit être rangée parmi les anévrysmes extra-orbitaires. Si l'on considère, en effet, que le bruit de souffle dont nous avons parlé s'entend avec une intensité remarquable sur tout le pourtour du crâne, que l'exophtalmie est relativement peu considérable, qu'en outre la tumeur ne se montre nulle part sur le pourtour de l'orbite, on s'arrêtera difficilement à l'idée d'un anévrysme qui aurait eu son point de départ dans la loge rétro-oculaire.

Cette dernière hypothèse me paraît d'autant moins probable, que le maximum du bruit se perçoit au niveau de la fosse temporale, qu'il correspond par conséquent à l'étage moyen de la base du crâne, c'est-à-dire au niveau du siège présumé de la fracture, le point de départ de tous les accidents. Il est donc très logique de penser que la tumeur pulsatile s'est développée principalement dans la cavité crânienne, en arrière de la fente sphénoïdale, et par le fait même on peut rejeter l'idée d'un anévrysme intra-orbitaire de l'artère ophtalmique. Il ne reste donc plus à examiner que les trois autres hypothèses, qui seules, à notre avis, doivent entrer en ligne de compte; à cet égard, il est un signe important qu'a présenté mon malade et qui, si l'on s'en rapporte à sa signification habituelle, ne semble devoir permettre aucune contestation relativement au diagnostic; je veux parler du bruit de souffle continu, avec redoublement constaté dans la fosse temporale droite et indiquant, en toute autre région, une communication artérioso-veineuse. En est il de même dans le cas actuel? Sommes-nous en présence d'une varice anévrysmale de la carotide interne et du sinus caverneux? Pour qui connaît la disposition anatomique de la région et les erreurs de

Digitized by Google

diagnostic nombreuses dont les tumeurs pulsatiles de l'orbite ont été le point de départ, cette hypothèse, quoique plausible, n'en mérite pas moins une discussion approfondie.

Ne peut-on, en effet, admettre qu'un anévrysme artériel, soit de la carotide interne, soit de la portion intra-crânienne de l'ophtalmique, détermine par compression de voisinage un bruit de souffle continu, qui aurait son siège dans les veines de la dure-mère? Cette opinion se soutient d'autant plus facilement que, d'une part, quelques-uns des signes attribués par les auteurs aux anévrysmes artérioso-veineux de la carotide interne, tels que le thrill, la tumeur réductible de l'angle interne et supérieur de l'orbite, font absolument défaut chez mon malade, que, d'autre part, le succès de la ligature de la carotide primitive par la méthode d'Anel semble plutôt favorable à l'idée d'un anévrysme artériel qu'à celle d'une varice anévrysmale. Cette dernière objection surtout serait des plus sérieuses si l'on n'était en présence d'une disposition anatomique spéciale, unique dans l'économie, celle d'une artère située au milieu d'une veine. Est-il possible d'affirmer que dans ce cas les conditions sont les mêmes que lorsque deux vaisseaux sont purement et simplement accolés? Connaissons-nous suffisamment la physiologie pathologique des anévrysmes artério-veineux de la carotide interne et du sinus caverneux, pour pouvoir établir *hic et nunc* l'inutilité de la ligature artérielle à distance et ne peut-on pas penser qu'il existe certaines dispositions anatomiques favorables à la coagulation du sang dans les deux vaisseaux ou à l'oblitération de l'orifice de communication? Il semble que telle ait été l'opinion de Nélaton, puisque, dans le cas observé par lui et demeuré classique, il a pratiqué d'emblée la ligature de la carotide primitive, ce qui pour toute autre région serait considéré comme une faute chirurgicale. Je ne crois donc pas qu'il soit possible, dans l'état actuel de la science, de rejeter d'après cette seule considération du succès de la ligature, l'hypothèse d'une varice anévrysmale. Quant au thiril et à la tumeur veineuse de l'angle supéro-interne de l'orbite, leur absence, quoique plus sérieuse au point de vue séméiologique, n'infirme pas absolument ce diagnostic qui, pour le dire immédiatement, est non seulement le mien, mais encore celui de MM. les professeurs Gross et Chrétien, auxquels le malade a été présenté. En effet, on conçoit facilement que les vibrations du frémissement cataire puissent ne pas se transmettre au travers des parois du crâne, pour peu qu'elles manquent d'intensité et, d'autre part, l'absence du signe de Nunneley prouve seulement que la gêne de la circulation veineuse orbitaire n'est pas très considérable. Elle existe néanmoins, puisque nous avons pu constater, indépendamment des varicosités palpébrales et conjonctivales, une congestion des veines de la rétine, et il est même probable que l'exophtalmie

Digitized by Google

n'est autre chose que le résultat d'une réplétion exagérée des veines rétro-oculaires.

D'ailleurs, ce qui vient militer puissamment en faveur de notre diagnostic de varice anévrysmale de la carotide interne et du sinus caverneux, c'est le siège de la fracture et les paralysies oculaires qui ont été la conséquence immédiate de cette dernière. Si, en effet, il s'était agi d'un anévrysme artériel de la portion intra-crânienne de l'ophtalmique, on s'expliquerait difficilement l'intégrité du nerf optique qui lui est accolé, et de même on ne comprendrait pas, dans l'hypothèse d'une blessure de la carotide interne en dehors du sinus caverneux, la lésion du nerf oculo-moteur externe et d'une partie de l'oculo-moteur commun. Au contraire, tout se comprend aisément dans la supposition d'une déchirure de la carotide interne et du sinus caverneux, déchirure produite par une esquille, qui en perforant les parois vasculaires aurait lése au passage les nerfs moteurs de l'œil. Cette opinion paraît d'autant plus vraisemblable que le trait de fracture, après avoir traversé le rocher, s'est étendu au voisinage du trou grand rond (ce qu'indique la lésion passagère du trijumeau), pour de là gagner, au travers de la gouttière caverneuse, la clef de voûte de la base du crâne, c'est-à-dire l'apophyse basilaire.

Rien d'étonnant, par conséquent, que les deux vaisseaux artériel et veineux aient pu être blessés au moment même du traumatisme et qu'il en soit résulté un anévrysme artério-veineux primitif.

Il me reste à justifier la pratique que j'ai cru devoir suivre chez mon malade. Assurément, si j'avais eu à ma disposition un nombre suffisant d'aides exercés, j'eusse pu et dû tenter, avant tout autre traitement, la compression de la carotide primitive que recommande M. Terrier dans le mémoire auquel nous avons déjà fait allusion. Malheureusement, me trouvant seul avec mon chef de clinique, je renonçai (après quelques tentatives trop courtes, il est vrai, pour être fructueuses) à ce moyen dont la fidélité est du reste loin d'être encore démontrée. Fallait-il, dans ce cas, ne pas intervenir du tout et laisser la tumeur pulsatile abandonnée à elle-même? Cette opinion pouvait se défendre, car l'exophtalmie avait été assez lente à se produire et ne paraissait pas faire de progrès considérables; de plus, grâce à la surdité unilatérale du malade, le bruit de souffle, tout en étant fort gênant, ne l'était pas au point d'entraver son sommeil.

Mais connaissons-nous suffisamment la marche des tumeur-pulsatiles de l'orbite, pour être en droit de préconiser l'abstens tion d'une façon absolue, au risque de voir survenir plus tard des accidents qu'il ne serait plus en notre pouvoir de conjurer? Je ne le pensai pas. Aussi me décidai-je à pratiquer la ligature de la carotide primitive, qui, d'après le travail de M. Terrier

Digitized by Google

lui-même, a précisément donné ses plus beaux résultats dans les cas de tumeurs pulsatiles de l'orbite. Il semble, en effet, que les conditions de la circulation cérébrale se trouvent suffisamment modifiées par le fait de l'anévrysme, pour que la suppression de l'apport sanguin par l'un des vaisseaux nourriciers ne vienne troubler que fort peu la nutrition de l'encéphale. A cet égard, les circonstances sont loin d'être aussi favorables, lorsque la ligature est faite pour une hémorrhagie artérielle, ainsi que j'ai pu m'en assurer moi-même après une opération de ce genre que j'ai pratiquée en 1879 dans le service de M. Verneuil et que j'ai publiée dans la *Revue médicale de l'Est*. Si l'on joint à cela que, d'après les expériences récentes de MM. Gros et Rohmer, la perméabilité des troncs artériels liés avec du catgut se rétablit au bout d'un certain temps et dans certaines conditions déterminées, on comprendra mieux encore pourquoi j'ai cru devoir tenter une opération qui compte parmi les plus graves de la chirurgie, mais que je me suis efforcé de rendre aussi inoffensive que possible par l'application stricte de la méthode antiseptique, la constriction lente du fil et l'emploi d'un nœud simple. Le succès a couronné mes efforts; mais ce n'est pas à dire que l'on ne doive, en pareil cas, tenter au préalable la compression de la carotide primitive, pour peu qu'elle soit applicable; car c'est là une méthode sinon toujours utile, du moins exempte de ces dangers si redoutables qui accompagnent la ligature de ce vaisseau. Chez mon malade même, qui a parfaitement guéri et dont la guérison ne s'est pas démentie depuis, je n'ai pas laissé que d'être inquiété durant quelques jours par une céphalalgie opiniâtre, que j'ai dû combattre à deux reprises par l'application de sangsues derrière les oreilles. Soit dit en passant, ce dernier moyen m'a donné de si bons résultats, que je crois pouvoir en recommander l'emploi dans les cas d'accidents cérébraux consécutifs ce qui est d'autant plus rationnel, qu'au dire de M. Richet, ceux-ci sont toujours le résultat d'une congestion passive de l'encéphale. (*Revue médicale de l'Est.*)

Luxation traumatique du cristallin dans le corps vitré; passage de la lentille dans la chambre antérieure; symptômes d'ophtalmie sympathique; extraction partielle. Guérison.

Par le Dr Jose Gastaldo.

M. F. G..., âgé de vingt et un ans, se présente à notre Clinique le 16 novembre dernier. Il raconte qu'à l'âge de quatre ou cinq ans il a fait une chute sur une casserole pleine d'eau et s'est blessé légèrement à la figure et au front. Bien qu'après l'acci-

Digitized by Google

dent sa vue se soit notablement brouillée, il n'a vu aucun médecin et ce n'est qu'à l'âge de dix-sept ans qu'ayant ressenti quelques douleurs dans cet œil, et ayant vu survenir dans l'œil gauche jusqu'alors parfaitement sain, une diminution de la vue et quelques petits nuages, il s'est décidé à consulter le docteur N..., médecin-oculiste distingué de Madrid. Ce dernier l'examina trois ou quatre fois à l'ophtalmoscope, lui fit une prescription et lui proposa de faire une opération à l'œil gauche, attendu qu'il n'y avait rien à espérer de l'œil droit. Cependant avant d'opérer, le docteur N... invita le malade à se rendre au Collège de San-Carlos où il devait le voir en consultation avec ses collègues. M. F. G... eut peur et ne se rendit pas.

Depuis cette époque, il a continué de souffrir plus ou moins et n'a fait aucun traitement sérieux.

Il y a trois ou quatre jours, un de ses amis lui a dit qu'il avait dans son œil droit une petite boule blanche qui se mouvait en divers sens, et dans la nuit du 15 au 16 novembre il a éprouvé dans l'œil droit des douleurs intenses. En se regardant dans une glace il s'est aperçu de la petite boule blanche, et, pris de frayeur, il a été consulter son médecin, le docteur Ortega Morejon, qui lui lui a conseillé de venir me voir.

A première vue, j'ai pu constater qu'il s'agissait d'une luxation du cristallin dans la chambre antérieure. Cet organe se présentait sous la forme d'un petit ovoïde légèrement déprimé à son extrémité supérieure qui paraissait adhérer au bord inférieur de la pupille. Le reste flottait librement dans l'humeur aqueuse. Il existait un peu d'injection de la conjonctive bulbaire au niveau des muscles droits et surtout autour de la cornée. Cette membrane paraissait légèrement conique. Il était impossible d'éclairer le fond de l'œil; la tension oculaire était normale.

Le malade ne voyait absolument rien de cet œil et il éprouvait des douleurs extrêmement vives qui s'irradiaient sur toute la moitié droite de la face et qui devaient avoir pour cause une compression exercée par la lentille luxée sur l'iris et le corps ciliaire.

Le pronostic était grave et le traitement devait avoir pour objet de faire cesser les douleurs et de mettre l'œil gauche à l'abri d'une ophtalmie sympathique. Ne pouvant faire l'opération avant le lendemain, je fis instiller dans l'œil droit quelques gout-

Digitized by Google

tes d'atropine et j'appliquai un monocle légèrement compressif.

Le 17 novembre, m'étant rendu chez le malade, pendant que ce dernier s'était assis dans un fauteuil et au moment où j'allais commencer l'opération, je vis avec surprise que le cristallin avait passé dans la chambre postérieure par l'ouverture pupillaire, entraînant avec lui le bord inférieur et interne de l'iris, avec lequel il avait contracté des adhérences. Le tiraillement de cette membrane occasionné par le mouvement de la lentille réveilla aussitôt les douleurs qui s'étaient un peu calmées depuis la veille après l'administration du collyre d'atropine. Un effort de toux que fit le malade réintégra le cristallin dans la chambre antérieure et je procédai aussitôt à l'opération.

Le malade étant assis sur une chaise je fixai le globe oculaire avec la pince et je pratiquai au moyen du couteau lancéolaire une ponction à la périphérie de la cornée, en bas et en dedans. Une certaine quantité d'humeur aqueuse plus considérable que de coutume s'écoula aussitôt. Je cherchai alors à extraire le cristallin au moyen de la petite curette, mais je n'y parvins pas et je dus attendre pendant quelques minutes pour que l'humeur aqueuse se reproduisit. Une nouvelle tentative fut suivie seulement de la sortie de l'humeur aqueuse et même d'une petite quantité d'humeur vitrée liquéfiée et ramollie. Ayant attendu encore un instant, je me servis du crochet de Tirrel, mais le cristallin se fractionnait à la moindre traction et les débris seuls étaient entraînés par l'humeur aqueuse et l'humeur vitrée qui ne cessaient de s'écouler. A mesure que l'œil se vidait, la coque oculaire se rétractait et la cornée perdant sa convexité était devenue non seulement plane, mais même ombiliquée.

En présence de cette situation et redoutant l'issue complète du corps vitré ou une hémorrhagie intra-oculaire *a vacuo* par défaut de pression interne, j'essayai de faire passer derrière l'iris ce qui restait du noyau du cristallin (1), manœuvre rendue très difficile par les adhérences de la lentille avec l'iris.

(1) Nous ne croyons pas que la conduite du chirurgien espagnol doive être imitée. Le cristallin doit, en pareil cas, être extrait en entier; il ne peut agir dans la chambre postérieure ou dans l'humeur vitrée que comme simple corps étranger, et sa présence dans l'œil ne peut en rien augmenter la pression dès l'instant que la coque oculaire a éprouvé une solution de continuité, et que la membrane hyaloïde a été rompue. Selon nous, il eût été préférable d'exciser au besoin une portion d'iris, celle qui était adhérente, plutôt que de continuer les tentatives d'extraction et de s'exposer à vider l'œil.

(*Note de la Rédaction.*)

Digitized by Google

Après quelques instants de repos, je rompis au moyen d'une aiguille à cataracte les adhérences du cristallin, et je fis passer dans la chambre postérieure, non sans de grandes difficultés, tout ce qui restait de cette lentille. J'instillai ensuite quelques gouttes d'atropine et j'appliquai sur l'œil un monocle légèrement compressif. Je prescrivis aussi une potion calmante, la diète et le repos sur un fauteuil.

Dans l'après-midi, je trouvai le malade calme et tranquille; il ne souffrait plus.

Bien que j'aie l'habitude de lever l'appareil dès le lendemain de l'opération de la cataracte, ici j'attendis jusqu'au troisième jour, aucun symptôme inquiétant ne m'ayant montré la nécessité de le faire plus tôt.

Lorsque je découvris l'œil, je trouvai celui-ci sans aucune inflammation et parfaitement cicatrisé. La cornée avait repris sa convexité normale; la pupille était assez large et assez régulière.

Je pratiquai alors l'examen ophtalmoscopique qui me démontra l'existence d'un décollement de la rétine. En même temps, je constatai une pâleur considérable du fond de l'œil, due à une atrophie des vaisseaux choroïdiens, et des corps flottants qui semblaient être le résultat d'une hémorrhagie incomplètement résorbée (1).

La médication employée depuis ce jour a consisté en frictions autour de l'orbite et sur le front, avec une mixture composée de teinture d'iode et de noix vomique. On a également fait usage d'un collyre composé d'iodhydrate de potasse, 1 gramme, teinture de noix vomique, 20 gouttes; eau de roses, 30 grammes.

Aujourd'hui, le malade distingue assez facilement les gros objets; son œil a un aspect presque normal; il n'éprouve plus aucune douleur, et la vision de l'œil gauche, qui avait commencé à diminuer, s'est notablement améliorée (2).

D'après ce qui précède, on peut admettre que la luxation du cristallin a eu lieu à l'âge de quatre ou cinq ans, lorsque le malade fit la chute dont j'ai parlé plus haut. Que, depuis cette époque, la lentille est restée dans la chambre postérieure ou

(1) N'étaient-ce pas plutôt les débris du cristallin?

(2) On ne saurait admettre que le traitement médical ait eu une part quelconque dans l'amélioration qui s'est produite.

Digitized by Google

dans l'humeur vitrée, et qu'agissant comme corps étranger pendant un grand nombre d'années, elle a pu produire les altérations du fond de l'œil que l'ophtalmoscope nous a montrées. (*La Cronica oftalmologica.*)

REVUE DE LA PRESSE

Du siège cérébral des images accidentelles ou consécutives, par M. le Dr Parinaud. — Dans la séance du 22 avril dernier, M. Pouchet a fait à la Société de Biologie une intéressante communication « sur une espèce particulière d'images consécutives d'origine cérébrale. » Il a eu soin de distinguer le phénomène en question des images consécutives ordinaires bien connues des physiologistes.

Je rappelle que les images consécutives ou accidentelles qui succèdent, sinon instantanément, du moins d'une manière très immédiate, à l'impression d'un objet, ont été distinguées en positives et en négatives. L'image positive nous donne la représentation de l'objet tel qu'il est, avec conservation de l'intensité lumineuse relative des différentes parties.

Dans l'image négative, tout est renversé, comme dans l'épreuve négative d'une photographie. Les parties claires sont obscures, et inversement. Si l'objet est coloré, l'image positive offre d'ordinaire la même teinte plus ou moins atténuée, l'image négative la teinte complémentaire. Ces images accidentelles sont localisées dans la rétine par tous les physiologistes et, si je ne me trompe, par M. Pouchet lui-même. Plateau (1) les explique par une série d'oscillations que la lumière développe dans la rétine et qui la font passer alternativement par des états opposés avant d'arriver au repos. Il admet une activité propre de la rétine dans le phénomène, pour expliquer certaines particularités. D'après Fechner (2), tous les phénomènes des images accidentelles trouvent leur explication en partie dans une excitation persistante de la rétine, en partie dans une diminution de l'excitabilité. Helmholtz (3) accepte et développe les idées de Fechner en les rattachant à la théorie de Young sur les couleurs et en attribuant un rôle important à ce qu'il appelle la lumière propre de la rétine. Dans son récent ouvrage. Giraud-Teulon (4) propose une nouvelle explication basée sur la fluorescence des milieux de l'œil et les propriétés du pourpre visuel.

Aucun de ces éminents physiologistes ne semble avoir admis la possi-

(1) *Essai d'une théorie générale comprenant l'ensemble des apparences visuelles qui succèdent à la contemplation d'un objet coloré.* Bruxelles, 1834.

(2) *Pogg. Ann.*, XLIV, XLIX. L.

(3) *Optique physiologique*, pages 471, 508. Édition française.

(4) *La vision et ses anomalies*, pages 266, 297.

Digitized by Google

bilité d'un siège cérébral pour ces images. Voici les faits qui établissent que c'est dans le cerveau et non dans la rétine qu'il faut les localiser.

A. *Une image accidentelle produite par l'impression d'un seul œil peut être extériorée par l'autre.* — M. Charcot, qui m'a suggéré l'idée de ces recherches, m'a en même temps signalé une expérience peu connue, qui est décrite en ces termes dans le traité de M. Béclard : « L'impression d'une couleur sur une rétine éveille sur le point identique de l'autre rétine l'impression de la couleur complémentaire. Exemple : fermez l'un des yeux, fixez avec l'œil ouvert et pendant longtemps un cercle rouge; puis fermez cet œil, ouvrez celui qui était fermé, vous verrez apparaître une auréole verte. » (P. 863, édit. de 1866).

Ainsi présentée, cette expérience prête à la critique; sa formule énonce même une erreur; mais, ramenée à sa véritable signification, elle renferme la demonstration de la proposition que je viens d'émettre.

Pour bien nous rendre compte de la nature de la sensation développée dans l'œil qui n'a pas été impressionné, voyons d'abord ce qui se passe dans l'œil qui reçoit l'impression.

Fermant l'œil gauche, pour le moment exclu de l'expérience, nous fixons un cercle rouge sur une feuille de papier blanc, ou mieux un point tracé au centre du cercle afin de mieux immobiliser l'œil. Après quelques secondes, le fond blanc perd de son intensité et la couleur elle-même s'obscurcit. Retirant le cercle rouge sans cesser de fixer le même point, nous voyons apparaître sur le papier l'image du cercle colorée en vert et plus claire que le fond : c'est l'*image négative*. Ferme-t-on l'œil, après avoir disparu un instant, l'image se reproduit avec les mêmes caractères.

Répétons maintenant l'expérience de Béclard, c'est-à-dire au moment où nous retirons le cercle, fermons l'œil droit impressionné et ouvrons l'œil gauche en fixant toujours le papier. L'image du cercle n'apparaît pas immédiatement. Le blanc du papier s'obscurcit tout d'abord, et c'est seulement alors que l'image se dessine colorée en vert et plus claire que le fond. C'est la même *image négative*, extériorée par l'œil gauche non impressionné, avec les mêmes caractères que nous lui avons reconnus dans l'œil droit qui a reçu l'impression.

M. Giraud-Teulon, qui a répété cette expérience, est arrivé à des conclusions semblables. (Note inédite remise à M. Charcot.)

On peut produire le même *transfert* avec l'image positive en variant les conditions de l'expérience.

L'extérioration de l'image accidentelle par l'œil qui n'a pas reçu l'impression implique forcément l'intervention du cerveau et, avec une grande probabilité, le siège cérébral de l'image elle-même. Je ne parle que de probabilité, car, avec M. Béclard, on peut admettre par hypothèse une modification de la rétine non impressionnée par une sorte d'action réflexe partant de l'œil opposé. L'hypothèse serait fausse, ainsi que le démontrent les expériences suivantes.

B. *Les images accidentelles qui suivent les mouvements intentionnels de l'œil ne se déplacent pas quand on dévie l'axe optique par pression du globe.* — Une des raisons qui ont sans doute le plus contribué à la locali-

Digitized by Google

sation des images consécutives dans la rétine, c'est que, si l'on promène le regard sur un fond uni, gris de préférence, les images se déplacent avec l'œil, traduisant avec une grande précision ses moindres mouvements. (Ruete, Donders, Giraud-Teulon, ont pu ainsi les utiliser pour une étude très délicate des mouvements oculaires.)

Mais, par un contraste bien remarquable, ces images ne se déplacent plus dans les mouvements non intentionnels du globe, lorsque, par exemple, on déplace l'axe optique à l'aide du doigt. Si l'image est extériorée sur un fond, elle paraît bien se mouvoir au premier abord, mais il est facile de se convaincre que c'est l'effet d'une illusion. C'est le fond et non l'image consécutive qui se déplace si l'écran est assez étendu pour embrasser tout le champ visuel et assez uni pour que l'on n'ait pas la sensation de son déplacement; l'image accidentelle restera immobile. Une épreuve non moins concluante résulte de l'impossibilité de produire le dédoublement de l'image lorsque les deux yeux ont été impressionnés et que l'on dévie l'un d'eux à l'aide du doigt, de manière à produire la diplopie des objets extérieurs. Enfin, si; au lieu de projeter l'image accidentelle sur un écran, on l'observe les yeux étant fermés, on remarque encore qu'elle se déplace dans la direction intentionnelle du regard, mais nullement dans les mouvements imprimés artificiellement au globe de l'œil. Est-il nécessaire de faire remarquer que, si l'image avait un siège périphérique sur la rétine, cette différence dans les résultats obtenus par les deux espèces de mouvements n'existerait pas? Une image persistante de la rétine doit se déplacer dans la déviation mécanique du globe aussi bien que dans les mouvements intentionnels, au même titre qu'un scotome produit par une lésion de la macula.

Les images accidentelles ont donc un siège cérébral. Dans le jeu normal des organes, elles sont entraînées par les points de la rétine qui ont reçu l'impression. Grâce à cette propriété, indispensable pour que le sensorium ait la notion exacte de la fonction des objets dans l'espace, elles se comportent comme des images rétiniennes.

Quels rapports existent entre les images accidentelles ordinaires, dont je viens de parler, et celles dont M. Pouchet a entretenu la Société de Biologie?

Plusieurs jours après des examens microscopiques prolongés portant sur le même sujet, M. Pouchet voit apparaître dans son champ visuel l'image de ses préparations se superposant aux objets extérieurs. Ce fait n'est pas sans analogie avec celui de Newton, qui pouvait évoquer l'image du soleil observé plusieurs semaines auparavant (1).

Il est évident que la cause principale, sinon exclusive, du phénomène, réside dans une impression visuelle trop vive ou trop prolongée. Mais là s'arrête l'analogie entre ces images apparaissant longtemps après l'impression et d'une manière très exceptionnelle et celles qui succèdent immédiatement à l'impression, se produisant d'une manière en quelque sorte fatale, comme une réaction photographique, lorsqu'on réalise les conditions nécessaires.

(1) Newton. *Lettre à Locke*, in : *Vie de Locke*, par lord King. Londres, 1830.

Digitized by Google

Avec beaucoup de justesse, M. Pouchet a remarqué que, si ses préparations portaient sur le même sujet, elles n'étaient cependant pas identiques entre elles. Les images qu'il a observées sur lui-même impliquent un travail de synthèse et par suite l'intervention active du sensorium. Par ce caractère, cette variété d'images consécutives se rapproche de l'hallucination. L'observation de M. Pouchet ne me paraît pas différer essentiellement de celle d'Andral, qu'il raconte lui-même en ces termes : « Au début de mes études, je fus vivement frappé de voir dans une des cours des salles de dissection le cadavre d'un enfant à demi-rongé par les vers. Le lendemain matin, en me levant et m'approchant de la cheminée pour rallumer mon feu, je revis ce cadavre, il était bien là. Je sentais son odeur infecte, et j'avais beau me dire qu'il était impossible qu'il en fût ainsi, cette hallucination dura un quart d'heure (2). »

J'ai observé, il y a deux ans un fait qui touche déjà à la pathologie, mais qu'il n'est pas sans intérêt de rapprocher des précédents. Une dame vient me consulter pour une thrombose de l'artère centrale de la rétine. Elle ne tarda pas à être prise de symptômes de ramollissement cérébral sénile, imputables à la même cause que les accidents oculaires. Un jour, elle voit dans l'encadrement de sa fenêtre une branche de lilas. Elle s'approche, croyant que quelqu'un au dehors tenait cette branche, mais elle disparaît aussitôt. Elle comprit son erreur et vint me raconter le fait comme une chose extraordinaire qui l'avait vivement étonnée. Mais elle ajoute que cette branche de lilas n'était pas fleurie; elle était seulement ornée de bourgeons entr'ouverts. Or, l'on était précisément dans les premiers jours d'avril, à l'époque où cette plante commence à bourgeonner. Sans nul doute l'hallucination n'était que l'extérioration d'une image cérébrale antérieurement reçue. (*Gazette des Hôpitaux.*)

Du sens des couleurs et du sens de la température dans leurs rapports avec l'achromatopsie. — D'après une analyse du *London medical Record* (15 avril 1882), Preyer combat la théorie de Young Helmholtz sans toutefois accepter celle de Hering. La cécité pour le rouge et pour le vert, dit-il, est incompatible avec l'hypothèse de Young, et de même les faits d'achromatopsie unilatérale est en contradiction avec elle. La théorie de Maxwell, qui fait du bleu au lieu du violet la troisième couleur primitive, ne saurait non plus expliquer l'achromatopsie unilatérale.

La théorie de Hering donne l'explication de la plupart des phénomènes, mais elle est en défaut sur un point. Ses définitions de la clarté et de la saturation conduisent à une série de contradictions. Le sens de la lumière et des couleurs ne saurait d'ailleurs être considéré indépendamment de tout autre. Dans le gris moyen qui, d'après Hering, est composé de noir et de blanc, on ne trouve pas ces couleurs.

La perception du noir est la sensation du repos de la rétine; ce n'est pas le résultat d'une excitation directe de la rétine comme le gris, le blanc, et les autres couleurs.

(2) Andral. *Pathologie interne*, t. III, p. 184.

Digitized by Google

D'après Preyer, la perception des couleurs n'a que deux dimensions en quelque sorte : elle peut varier en intensité et en qualité. La plus ou moins grande intensité ou la clarté de la sensation dépend purement de la force de l'excitation; sa qualité dépend de la fréquence des vibrations provoquées par la cause excitante. Le blanc, le gris, le noir ne diffèrent que par l'intensité; tandis que le rouge, le jaune, le vert et le bleu diffèrent par la qualité.

Chaque sensation colorée résulte de la mise en jeu de la réceptivité de la sensation lumineuse, de la qualité et de l'intensité de la sensation produite normalement par l'excitation des terminaisons nerveuses de la rétine, au moyen des rayons lumineux d'une certaine longueur d'oscillations plus grande que la 546 millionnième partie d'un millimètre produisent la sensation d'une couleur chaude, comme le brun, le rouge, le jaune rougeâtre, le jaune, le gris jaunâtre; les rayons d'une longueur d'oscillations beaucoup plus courte que le chiffre ci-dessus donnent la sensation d'une couleur froide, comme le gris bleu, le gris, le bleu, le bleu rougeâtre.

Le spectre, par conséquent, se partage en une moitié chaude et une moitié froide. Entre les deux moitiés existent les rayons d'une longueur moyenne, aux environs du nombre 546 qui correspond à un point neutre pour la température colorée. Cette raie est la plus brillante du spectre, et lorsqu'on augmente l'éclairage, on la rend facilement blanche. Il y a deux moyens de transition entre les couleurs chaudes et les couleurs froides. L'un c'est du rouge au bleu à travers le jaune, point d'équilibre, et le vert; l'autre, c'est du rouge au bleu directement à travers le pourpre et le violet.

Les sensations colorées froides ou chaudes ont un caractère essentiellement différent. Le rouge et le jaune sont plus près l'un de l'autre que le rouge et le gris; le bleu et le gris de même sont plus près l'un de l'autre que le bleu et le jaune. La sensation des couleurs antagonistes voisines est complètement différente de celle des couleurs adjacentes froides ou chaudes.

D'après Preyer, le sens des couleurs provient du sens de la température; c'est une sensibilité à la température dont l'exercice est très délicat et se borne à une terminaison nerveuse éminemment impressionnable, la rétine. La série des sensations colorées est analogue à la série des températures. Ces dernières résultent de la sensation de contact, les premières de la sensation de clarté. L'achromatopsie est produite par un déplacement du point neutre pour la température colorée et correspond à cette imperfection du sens de la température qui se montre lorsqu'une surface considérable de la peau est maintenue constamment chaude ou froide. L'achromatopsie complète correspond à la perte de la sensibilité à la température, avec conservation de la sensibilité tactile. (*La France Médicale*).

Empoisonnement par la duboisine. — Le docteur Berner a observé sur lui-même des symptômes d'intoxication produits par l'instillation dans son œil d'une solution de duboisine à 1 p. 100. Environ deux minutes

Digitized by Google

après cette instillation, tous les objets lui apparurent, troubles petits et éloignés. En même temps il éprouva du vertige en tournant sur lui-même. La pupille du côté opposé à l'œil soumis au médicament, était dilatée *ad maximum*. L'accommodation était complètement abolie et des étincelles lumineuses se montraient devant lui. Il n'avait pas de céphalalgie, mais il éprouvait comme une sensation de froid à la face et aux tempes et une envie continuelle de se mettre en mouvement. Les facultés intellectuelles étaient un peu obtuses et il devint bientôt somnolent. Il eut d'abord des bourdonnements dans les oreilles puis l'ouïe disparut en partie. La voix des personnes qui parlaient près de lui ressemblait a un chuchotement lointain. Il avait la bouche et la gorge sèches; la déglutition était laborieuse et difficile. Il avait de l'embarras de la parole, qui paraissait dû en partie à un trouble cérébral et en partie à la paralysie de la langue. Le voile du palais était aussi paralysé. Le pouls était à 88, plein et fort; la respiration superficielle et accélérée. Il avait une parésie légère des muscles de la poitrine et des extrémités. Au début, les doigts et les ongles étaient pâles et froids; à la fin, ils étaient rouges et chauds. La marche était chancelante comme celle d'un homme ivre. Tous ces symptômes disparurent au bout de quatre heures environ et sans aucun traitement spécial. *(Annales d'hygiène publique).*

SOCIÉTÉS SAVANTES.

Société d'ophtalmologie de la Grande-Bretagne.

Séance du 11 Mai 1882

Maladie du nerf optique dans un cas de décollement de la rétine. — Le Docteur Brailey cite le cas d'un homme de cinquante ans qui avait un décollement de la rétine au niveau et au-dessous de la macula. Il était très myope et le corps vitré contenait de nombreux corps flottants. Le disque du nerf optique présentait une excavation centrale, et on pouvait constater une myopie plus considérable du côté externe. La vision était juste suffisante pour permettre au malade de compter les doigts, et manquait complètement dans la partie supérieure du champ visuel. Le décollement de la rétine étant attribué à une tumeur, l'œil fut énuclé, et une fois ouvert on constata que le décollement était dû à la présence d'un liquide incolore épanché dans l'espace sous-rétinien. Le nerf optique était considérablement augmenté de volume par la présence d'un tissu fibreux de nouvelle formation dont il était infiltré; cette tumeur fibreuse renfermait de larges cavités analogues à celles qu'on trouve dans le myxome du nerf optique contenant du tissu muqueux. Dans le cas actuel, la tumeur ne paraissait pas renfermer de tissu analogue. Le diagnostic de sarcome avait été basé sur la position qu'occupait le décollement et sur l'âge du malade; l'œil était glaucomateux.

M. le Président demande si le fond de l'œil a pu être examiné avant l'opération, et sur la réponse affirmative de M. Brailey, il demande pour-

Digitized by Google

quoi le diagnostic de sarcome a été porté. M. Brailey dit que c'est surtout à cause du siège du décollement.

Flexuosités extrêmes des veines et des artères de la rétine. — M. Benson, de Dublin, montre le dessin du fond de l'œil d'une jeune fille de 17 ans. Les veines et les artères étaient très dilatées et très tortueuses des deux côtés. Il n'existait pas de traces de névrite ancienne et les artères temporales et radiales n'étaient nullement flexueuses. Il existait chez cette jeune fille de l'hypermétropie et du strabisme convergent qui fut opéré avec succès, mais sans amener de changement dans l'état des vaisseaux de la rétine. M. Stephen Mackenzie dit que dans ce cas, la flexuosité des vaisseaux est plutôt une anomalie qu'une maladie. M. Nettleship a vu deux cas dans lesquels la flexuosité affectait les veines et non les artères. L'un de ces cas se rapporte à un étudiant en médecine qui ne présente ni anomalie de la réfraction ni altération de la vue.

Iritis sympathique survenue trente-deux jours après une énucléation de l'œil pratiquée pour un accident. — M. Siméon Snell parle d'un cas de ce genre. Il s'agit d'un jeune homme âgé de vingt-six ans, qui en travaillant avait été blessé à l'œil par un fragment d'acier le 26 septembre 1881. La cornée et le cristallin avaient été atteints. Il avait été examiné soigneusement presque aussitôt après l'accident et on n'avait pas trouvé de corps étranger dans l'œil. On administra un collyre d'atropine et on appliqua des compresses d'eau froide. Vingt-huit jours après l'accident on fit l'extraction du cristallin par une incision pratiquée à la partie supérieure de la cornée. Cette opération amena du soulagement, et voici brièvement ce qui survint ensuite :

L'œil blessé était douloureux de temps en temps, mais l'inflammation diminua peu à peu et l'œil commença à s'atrophier. L'œil sain était atteint seulement d'une irritation sympathique ; l'énucléation de l'organe malade fut différée jusqu'au 9 décembre, jour où elle fut pratiquée. On trouva un fragment d'acier dans la région ciliaire inférieure. L'œil qui restait éprouva un petit changement, mais au bout d'une semaine, le malade se plaignit de voir un brouillard devant l'œil; il n'y avait cependant chez lui aucun signe de névro-rétinite et trois semaines ou plus après l'énucléation, une faible solution d'atropine produisit la dilatation complète de la pupille.

Le 9 janvier 1882 on instilla une goutte de solution d'ésérine à 1 p. 100. Le lendemain le jeune homme se plaignit de douleurs et de malaise, et deux jours après il avait une iritis grave. Celle-ci s'apaisa sous l'influence de l'atropine et du mercure et le malade recouvra la vue au point de pouvoir lire le numéro 1 de Jäger. Conséquemment à une observation qui avait été présentée à une des dernières réunions de la Société d'Ophtalmologie sur la valeur de l'ésérine dans les troubles sympathiques, ce médicament fut administré. Ici favorisa-t-il l'explosion de l'iritis? Dans tous les cas celle-ci survint trente-deux jours après l'énucléation, et cent six jours après l'accident.

Digitized by Google

VARIA

Propositions adoptées par le Congrès médical international de Londres, 1881, *relativement à la vision des hommes chargés des signaux, tant sur terre que sur mer, suivies d'un projet de règlement international pour un système uniforme de signaux de mer, de côtes, de port et de considérations sur la sécurité de la vue et de la propriété.*

A. — SUR TERRE

1° Que les propositions du dernier Congrès médical international tenu à Amsterdam en 1879 soient approuvées par le présent Congrès comme constituant la base la plus convenable sur laquelle chaque gouvernement puisse établir son propre règlement pour le service des chemins de fer. Ces propositions sont contenues pour la plupart dans l'article XII du « Projet d'un Règlement pour l'examen des facultés visuelles du personnel des chemins de fer » présenté au Congrès ophtalmologique d'Amsterdam, adopté par ce dernier et conçu à peu près en ces termes :

« Pour l'emploi de *conducteur* et de *chauffeur*, on exigera que les yeux et les paupières soient en très bon état et ne soient atteints ni d'inflammation ni d'irritation; que *chaque œil* ait son champ visuel intact, ainsi que l'acuité visuelle et la réfraction normales; que le sens des couleurs atteigne au moins les 4/5 de l'état normal; qu'il n'existe aucun commencement de cataracte ni d'autres maladies à évolution progressive.

Pour l'emploi dans les autres services de chemins de fer, on exigera les mêmes conditions que précédemment relativement aux affections externes des yeux et des paupières; pour *chaque œil*, un champ visuel normal, l'absence absolue de cataracte ou d'autres maladies à marche progressive; pour l'*un des yeux*, une acuité visuelle et une réfraction normales, le sens chromatique égal au moins aux 4/5 de la normale; pour l'*autre œil*, une vision égale au moins à la moitié de la normale relativement à l'acuité visuelle et à la perception des couleurs.

B. — A LA MER

2° Qu'à bord des navires de long-cours et de *tous les bateaux à vapeur*, spécialement de ceux qui transportent des passagers, on ne donne les fonctions de timonier qu'à ceux qui possèdent une vue normale avec *les deux yeux ensemble* et sans lunettes, et une acuité visuelle, ainsi que le sens des couleurs à l'état normal pour l'un et l'autre des deux yeux; que dans ces navires il y ait toujours de vigie au *moins un homme* jouissant de l'état de la vue ci-dessus spécifié.

3° Qu'à bord des caboteurs, le timonier, *avec les deux yeux ensemble et sans verre*, possède une vision au moins égale aux 2/3 de la normale, et *avec l'un et l'autre œil* une acuité et un sens des couleurs au même degré que ci-dessus.

4° Que toute personne faisant les fonctions de vigie sur un navire à

Digitized by Google

l'ancre ou en marche, que tout pilote ait une vision normale pour l'un et l'autre œil, quant à l'acuité et au sens chromatique, comme cela est indiqué à l'article 2.

5° Que les personnes hypermétropes, quoique satisfaisant aux conditions de l'article 2, 3 et 4, ne soient pas admises, néanmoins, si avant l'âge de 18 ans elles ont une hypermétropie manifeste égale à une dioptrie.

6° Que les hommes soient de nouveau examinés à l'âge de 45 ans.

7° Que cet examen soit pratiqué par des personnes d'une compétence reconnue et sous la direction de l'autorité médicale centrale dans chaque localité.

8° Qu'une Commission internationale soit constituée afin d'arrêter ultérieurement les dispositions à prendre pour la sécurité de la navigation et relativement aux signaux et spécialement à la couleur des pavillons et à la grandeur des signaux employés.

Remarques explicatives.

A. — Sur terre.

Le service des signaux, quoique très important sur terre, est loin d'avoir, au point de vue international, la même importance que sur mer. Plusieurs pays ont déjà établi une législation à cet égard, et d'autres sont en voie de le faire. Les pavillons recommandés par le Congrès pourront être d'une utilité générale surtout entre les pays limitrophes. Ici, comme sur mer, la couleur a une importance capitale.

B. — Sur mer.

Il est évident que les réglementations ayant un caractère international, deviennent chaque jour plus urgentes, à cause du nombre toujours croissant de la grandeur et de la vitesse des navires.

En vue de remédier aux difficultés pratiques que présenterait l'examen obligatoire, on a demandé :

(*a*) De ne le pratiquer que dans les cas de stricte nécessité.

(*b*) De n'y avoir recours que lorsqu'il est absolument indispensable et sur le plus petit nombre possible de personnes.

(*c*) De simplifier la méthode autant que possible.

A bord des grands navires il y a toujours un grand nombre de marins qui ne remplissent jamais les fonctions de timonier et qui n'ont pas la responsabilité de la vigie; ceux-là peuvent être admis sans certificat d'examen médical, mais comme il est de l'intérêt de tous de posséder le certificat d'aptitude, qui leur assure une plus grande compétence, on pourra attendre que ceux-là même de qui on ne l'exige pas, demandent spontanément à l'obtenir.

A cet effet, il serait bon que dans chaque port maritime et en tout temps, ils eussent la facilité de se présenter devant la Commission d'examen.

(1) On exigera d'eux une bonne vue *sans l'aide de verre*, parce que les lunettes cessent souvent d'être utiles juste au moment ou on en a le plus besoin, pendant un orage, un grain ou un brouillard.

Acuité de la vue. — L'acuité complète de la vue n'est pas de trop et

Digitized by Google

souvent même elle est insuffisante si on considère le nombre toujours croissant des steamers, leur dimension et la rapidité de leur marche. Toutefois on pourra se contenter en mer d'une acuité normale obtenue au moyen des deux yeux ensemble; en effet, les personnes ayant une acuité normale avec la vision binoculaire étant de beaucoup plus nombreuses que celles qui possèdent une acuité normale pour *chaque œil en particulier*, il en résulte que le nombre des exclusions sera beaucoup moins considérable.

L'acuité visuelle est supposée déterminée par la lecture à distance, et sous un angle déterminé des lettres ou des signes comme ceux des test-types de Snellen.

Le *sens chromatique* est supposé déterminé au moyen des tables pseudo-iso-chromatiques d'après le principe de celles de Stilling et avec le contrôle de la lumière transmise à travers des verres colorés imitant les signaux. Ce contrôle aidera aussi à constater l'existence d'un scotome central pour les couleurs dans les cas rares ou ce dernier pourrait co-exister avec une acuité normale.

La méthode de Holmgren, excellente du reste, a déjà été adoptée par beaucoup de médecins, mais son emploi demande plus d'habileté de la part de l'examinateur. Les couleurs d'épreuve choisies selon le principe de Stilling peuvent très bien être adoptées comme pavillons non seulement pour affirmer d'une façon plus certaine l'intégrité du sens des couleurs, mais encore pour en déterminer le degré de diminution au-dessous de la normale. La méthode de Stilling a été recommandée parce qu'elle permet une détermination aussi sure que rapide du sens chromatique tant au point de vue de la qualité que de la quantité.

(3) Les navires affectés au cabotage (les vapeurs exceptés) devront avoir un pavillon plus petit parce qu'ils sont eux-mêmes plus petits et qu'ils marchent moins vite. Toutefois, le recrutement de marins jouissant tous d'une acuité visuelle normale pourra présenter quelques difficultés, et comme à bord des petits navires tous les hommes sont timoniers à tour de rôle,

(4) Il est évident que tous devront avoir une bonne acuité et le sens des couleurs intact.

(5) Les hommes ayant une hypermétropie manifeste plus considérable que celle qui a été fixée précédemment ne pourront pas avoir à 35 ou 40 ans, sans verres, une acuité visuelle parfaite; il est dès lors préférable, dans leur propre intérêt et dans l'intérêt du service, de ne pas les admettre du tout.

(6) Les difficultés qu'on rencontre dans la pratique ont fait adopter, pour un nouvel examen, l'âge de 45 ans. En effet, on a reconnu que la très grande majorité des personnes admises une première fois comme ayant une bonne vue étaient restées dans cet état jusqu'à cet âge. Un grand nombre, sans doute, ont été admises jusqu'à présent sans examen suffisant, mais il ne serait pas pratique de faire subir un nouvel examen à celles qui sont actuellement en état de service. Néanmoins, il serait désirable d'examiner de nouveau tous les hommes d'équipage des bateaux à vapeur qui ont une grande responsabilité, tels que les timoniers et les vigies.

Digitized by Google

Le Congrès recommande que les chirurgiens de navire soient autorisés à exercer une surveillance spéciale sur les signaux employés à bord.

(7) Une autorité médicale centrale sera chargée d'assurer la perfection et l'uniformité du système ; elle désignera les examinateurs et s'assurera de leur aptitude. Ce seront des hommes d'une compétence reconnue, et, autant que possible, des spécialistes.

(8) Les mesures recommandées dans les articles 2, 3, 4, 5, 6, 7, seront mises en pratique dans le plus bref délai, mais une Commission internationale sera chargée d'arrêter définitivement la couleur exacte des verres adoptés, d'en assurer l'uniformité, et de fixer les dimensions et les dispositions des feux servant de signaux.

Le Congrès insiste sur l'établissement de cette Commission ayant pour objet la réglementation des signaux de mer et la croit absolument indispensable pour atteindre le but qu'il s'est proposé. La Commission aura aussi à examiner plusieurs points et à se prononcer sur diverses dispositions qui ne sont pas encore définitivement arrêtées et auxquelles il est fait allusion dans l'article 8.

Chaque puissance et spécialement les puissances maritimes, sera invitée à fournir un ou plusieurs membres à la Commission choisis principalement parmi les officiers de marine et les médecins spécialistes.

Cette question de Commission internationale va être incessamment soumise à la législature des Etats-Unis d'Amérique, revêtue de la signature de nombreux savants de ce pays.

Les résolutions prises par la section d'ophtalmologie du Congrès ont été rédigées par un Comité formé de représentants de douze nations.

Officiellement adoptées dans les hôpitaux de Paris

Peptones Catillon

Solution contenant 3 parties de viande.

Lavement nutritif : 2 *cuillerées*, 125 *eau*, 3 *gouttes laudanum*, 0,30 *bicarbonate de soude*.

Poudre : Peptone pure à l'état sec, — pas de dilution, contrôle facile, plus d'équivoque dans le dosage. 1 cuillerée à café représente 45 gr. de viande.

Cachets contenant 1 gr. et 2 gr. de poudre.

Sirop : agréable au goût, préféré pour la bouche. 1 cuillerée contient 30 gr. de viande.

Vin : utile complément de nutrition. 1 verre à madère contient 30 gr. de viande.

Élixir, très agréable. Dose, 1 verre à liqueur.

Chocolat, en CROQUETTES, contenant 8 gr. de viande et 0gr,25 *phosphate de chaux;* en TABLETTES contenant 20 gr. de viande pour 1 déjeuner.

Rue Fontaine-St-Georges, 1, Paris, et pharmacies.

Elixir de pepsine à la Glycérine

DE CATILLON

Plus actif que la pepsine ordinaire, représente le suc gastrique dans son intégrité, avec son action puissante et rapide et opère une digestion en deux heures. La Glycérine conserve la pepsine, l'alcool la paralysie.

Vin de Catillon à la Glycérine

ET AU QUINQUINA

Puissant tonique reconstituant, agréable au goût, produit les effets de l'huile de foie de morue et ceux des meilleurs quinquinas.

Le même additionné de fer :

Vin ferrugineux de Catillon

offre, en outre, le *fer* à haute dose sans constipation, et le fait tolérer par les estomacs incapables de supporter les ferrugineux ordinaires.

Le Propriétaire-Gérant, Dr ARMAIGNAC.

Bordeaux. — Imprimerie Nouvelle A. BELLIER et Cie, 16, rue Cabirol.

Digitized by Google

3e ANNÉE — N° 6 JUIN 1882

REVUE CLINIQUE D'OCULISTIQUE DU SUD-OUEST

SOMMAIRE : **Travaux originaux.** — Etiologie et traitement de l'ophtalmie purulente chez les nouveau-nés et les adultes, par le docteur H. ARMAIGNAC. — Blessure de la cornée, de l'iris et du cristallin, par un fragment de capsule. Extraction du corps étranger et guérison complète, par le Dr Juan RITZOL. — **Revue de la Presse.** — Relations physiologiques du ganglion cervical supérieur avec l'iris et les artères de la tête, par J. TUWIN. — Sur un nouveau phénomène entoptique de la macula lutea, par PESCHELL. — Les pouls véneux de la rétine, par W. SCHOEN. — Tuberculose primitive de l'œil : Tuberculose de l'iris, de la rétine du corps vitré. — Etat des nerfs optiques et de la rétine dans un cas de cécité, remontant à dix ans, chez un ataxique, par M. F. PONCET (de Cluny). — **Pathologie Médicale.** — La migraine ophtalmique est une maladie des vaso-moteurs de la rétine et du centre visuel qui peut aboutir à une thrombose, par le docteur GALEZOWSKI).

TRAVAUX ORIGINAUX

Etiologie et traitement de l'ophtalmie purulente chez les nouveau-nés et les adultes,

Par le Dr H. ARMAIGNAC.

De toutes les causes de cécité, l'ophtalmie purulente est sans contredit de beaucoup la plus fréquente, et toutes les statistiques, aussi bien en France qu'à l'étranger, sont d'accord pour attester la réalité de ce fait. On pourrait croire d'après cela que cette maladie, qui fait tant de victimes, et qui fournit à l'hospice des Quinze-Vingts les 4/5 de ses pensionnaires, doit avoir un pronostic redoutable; malheureusement, les statistiques disent trop souvent ce qu'on veut leur faire dire, et pour le cas particulier, je veux tâcher de démontrer que le pronostic de l'ophtalmie purulente est au contraire essentiellement bénin, et que si tant d'enfants perdent la vue par suite de cette maladie, c'est parce qu'ils sont mal soignés. Cette proposition, qui pourra paraître téméraire à beaucoup de médecins, a déjà été soutenue plusieurs fois par un de nos maîtres, M. de Wecker, qui, comme on le sait, jouit à juste titre d'une grande réputation comme ophtalmo-

Digitized by Google

logiste, et, sans être aussi absolu que lui lorsqu'il dit que *toutes* les ophtalmies purulentes convenablement traitées doivent guérir sans laisser de troubles de la vision, je dirai néanmoins que presque toutes doivent guérir sans occasionner de lésions du côté du globe oculaire.

Si je m'en rapportais seulement à mon expérience personnelle, je pourrais même, jusqu'à présent, être aussi affirmatif que M. de Wecker, car depuis plus de quatre ans je n'ai pas perdu un seul œil atteint d'ophtalmie purulente, toutes les fois que j'ai été appelé avant l'apparition des lésions cornéennes, et que le traitement que j'avais prescrit a été exécuté rigoureusement. Dans plusieurs cas, même, j'ai pu enrayer une érosion commençante de la cornée et empêcher la perforation de se produire.

Depuis quelque temps, on a vu surgir un grand nombre de médications contre la maladie qui nous occupe, médications qui toutes paraissent avoir donné de bons résultats à ceux qui les ont inventées ou préconisées : tantôt c'est le nitrate d'argent en crayons ou en solutions, tantôt c'est l'acide phénique, tantôt c'est l'iodure d'argent à l'état naissant, tantôt c'est l'huile de cade ou enfin une multitude d'autres moyens qu'il serait trop long d'énumérer ici. Malgré cela, l'ophtalmie purulente continue de faire des victimes, et comme aucun de ces remèdes ne jouit par lui-même d'une efficacité absolue, je ne suis nullement étonné que beaucoup de médecines en aient cherché encore de nouveaux.

Pour se faire une juste idée de la gravité de la maladie qui nous occupe, il ne faut pas seulement se contenter de compter le tant pour cent d'yeux perdus, mais il faut encore voir de quelle façon elle est soignée la plupart du temps, soit dans certains hôpitaux ou dépôts d'enfants, soit même dans beaucoup de familles. Lorsque dans la séance du 25 avril dernier, M. Marjolin a fait à l'Académie de médecine le tableau attristant de la situation des malheureux enfants qui, entrés pour une affection légère dans ces établissements, en sortent avec une maladie mortelle ou après avoir perdu la vue à la suite d'une ophtalmie purulente, il a dit qu'en très peu d'années il avait pu recueillir plus de 80 exemples d'ophtalmie contractée au dépôt. Pendant longtemps *à cette époque là*, les enfants se lavaient le visage dans le même baquet ; cette déplorable habitude, grâce à M. Guéniot,

Digitized by Google

a complètement cessé au dépôt des Enfants-Assistés, mais elle se maintient dans les colonies pénitentiaires. Pour ma part, j'ai vu dans d'autres hôpitaux, les malheureux enfants atteints d'ophtalmie purulente communiquer cette maladie à leurs petits camarades, par l'incurie de l'administration, le défaut de surveillance des directrices de salle ou par l'intermédiaire des infirmiers ou infirmières, ou encore des éponges et des autres objets de pansement.

Ce que je viens de dire, se rapporte à l'hygiène des enfants malades et au mode de propagation de la maladie; quant au traitement lui-même, il est en général bien insuffisant, et j'ai vu très souvent des enfants atteints d'ophtalmie purulente à forme très grave, auxquels on se contentait de laver extérieurement les paupières une ou deux fois par jour et dont les yeux baignaient constamment au milieu du pus âcre et corrompu qui remplissait les culs-de-sac palpébraux. Et qu'on n'aille pas croire que cela se voit seulement à l'hôpital; en ville, même chez les personnes les plus aisées, il sera impossible aux parents de faire un nettoyage complet si on ne leur indique pas la manière de le faire, et c'est précisément ce qu'oublient beaucoup de médecins qui se contentent de voir le malade une fois par jour, de prescrire un collyre et de recommander de grands soins de propreté. Au bout d'un temps plus ou moins long, ils constatent une altération, ou même déjà une perforation de la cornée, et alors ils se hâtent de mettre sur le compte de la maladie un accident qui ne doit être imputé qu'à un traitement insuffisant ou défectueux.

Je décrirai dans un instant la façon que je crois la plus convenable pour nettoyer les yeux, car c'est un point de pratique d'une importance extrême, mais pour le moment, je me hâte de dire qu'on peut guérir l'ophtalmie purulente, lorsqu'elle s'est déjà déclarée, presque uniquement avec des soins de propreté; et qu'avec ces mêmes soins de propreté appliqués à temps, on peut l'empêcher de se développer.

Sans doute l'affection présente plusieurs formes cliniques distinctes : tantôt d'une intensité extrême dès le début, on la voit amener en deux ou trois jours la perforation de la cornée et l'issue du cristallin; tantôt d'une apparente bénignité pendant les premiers jours, elle ne présente cette redoutable complication qu'au bout d'une ou deux semaines, alors que la sécrétion a

Digitized by Google

déjà beaucoup diminué et que la maladie paraît en voie de guérison. Aussi le médecin doit-il prescrire l'exécution rigoureuse du traitement pendant toute la durée de la maladie, sous peine de s'exposer à perdre en un jour de négligence tout le bénéfice d'une cure longue et laborieuse.

On ne sait pas exactement quelle est la cause de l'ophtalmie purulente des nouveau-nés, mais en raison même de la constance de son apparition du troisième au cinquième jour après la naissance, il est permis d'attribuer aux sécrétions vaginales pathologiques de la mère la principale influence. L'air froid peut aussi, peut-être, favoriser son développement et l'eau du bain, dans lequel on lave l'enfant après sa naissance, et qui, toute chargée d'impuretés, pénètre entre les paupières lorsqu'on n'a pas soin de protéger la figure, n'y est peut-être pas étrangère non plus, mais je ne crois pas que ces causes seules soient suffisantes pour produire la maladie, laquelle paraît avoir comme les maladies zymotiques, une période d'incubation parfaitement déterminée et une évolution régulière. Il serait fort intéressant de rechercher la cause et le mécanisme de la sécrétion de cette énorme quantité de pus par la muqueuse palpébrale sécrétion qui présente une très grande analogie avec celle de la blennorrhagie aiguë ou de l'ophtalmie blennorrhagique. On saura probablement plus tard, si c'est un germe végétal ou un microbe qu'il faut incriminer, mais en attendant, nous sommes obligés de faire de la médecine empirique et d employer les moyens que l'expérience nous a fait connaître comme étant les meilleurs.

Je ne voudrais pas parler des moyens prophylactiques employés pour prévenir l'ophtalmie purulente des nouveau-nés, puisqu'il ne s'agit ici que du traitement de cette affection, toutefois je ne puis m'empêcher de recommander les prescriptions formulées par Haussmann, et plus tard par de Wecker, et qui consistent dans l'emploi d'injections vaginales avec une solution d'acide phénique à 2 p. 100, faites un peu avant l'accouchement, dans tous les cas où il existe chez la mère une sécrétion marquée. Haussmann a même été plus loin et il a recommandé de nettoyer les paupières de l'enfant avec un linge trempé dans cette même solution, et cela avant qu'il ouvrît les yeux.

A la Maternité de Leipzig, M. Credi observait autrefois une moyenne de 13,6 p. 100 d'ophtalmies purulentes. Après avoir

Digitized by Google

adopté l'emploi des moyens prophylactiques signalés plus haut, cette moyenne descendit à 7 p. 100, et cette affection disparut complètement, lorsque M. Credi pratiqua la désinfection directe des paupières en appliquant sur ces dernières, pendant vingt-quatre heures, une petite compresse trempée dans une solution d'acide carbolique à 2 p. 100. Il instillait en même temps chez tous les nouveaux-nés une goutte d'une solution de nitrate d'argent à 2 p. 100.

Je ne sais pas si l'acide phénique, dont on semble vouloir faire une panacée, a une action bien réelle par lui-même; pour ma part je l'ai employé bien souvent dans les suppurations de la conjonctive et de la cornée, et je dois déclarer que je n'ai jamais obtenu le moindre résulat, ce qui me porte à croire que les solutions phéniquées agissent surtout, parce qu'elles nettoient. Les solutions ont besoin d'être assez concentrées pour avoir une action sur les microbes et même alors elles n'empêchent pas le développement des organismes végétaux ; il faut ajouter aussi que l'œil ne s'accommode pas facilement d'un liquide aussi irritant que l'acide phénique même très dilué. Pour cette raison, et me fondant sur ce principe qu'en général les sels minéraux sont des poisons à la fois pour les végétaux et les animaux inférieurs, j'ai adopté d'une façon exclusive l'acide borique qui joint à ses propriétés anti-fertentescibles et anti-putrides, le grand avantage de ne pas être irritant, même en solution saturée, à condition d'être bien pur.

Arrivons maintenant au traitement proprement dit de l'ophtalmie purulente au début ou déjà confirmée.

Qu'il s'agisse d'un nouveau-né ou d'un adulte, il y a dans le traitement deux parties bien distinctes : l'une hygiénique, si je puis m'exprimer ainsi, l'autre, curative. La première, au moins aussi importante que la seconde, consiste dans un nettoyage aussi complet et aussi fréquent que possible de l'œil malade. Dans les premiers jours, la sécrétion purulente est si rapide et si abondante qu'il suffit de quelques minutes pour pouvoir en constater la présence, aussi est-il de règle absolue de procéder au nettoyage au moins toutes les demi-heures pendant cette première période, et cela la nuit comme le jour. Si l'on prend les précautions que je vais indiquer tout à l'heure, il est possible de faire le pansement sans réveiller l'enfant et on doit toujours chercher à

Digitized by Google

agir ainsi, car on sait combien est nécessaire le sommeil pendant les premières semaines qui suivent la naissance.

Quelques médecins ont conseillé l'emploi de l'eau glacée pour les lavages de l'œil; moi-même, je m'en suis servi pendant longtemps, mais je dois déclarer que je ne lui trouve aucun avantage sur l'eau simplement froide ou même tiède et c'est toujours à cette dernière que j'ai recours lorsque l'enfant dort. En effet, le contact de l'eau tiède, semble impressionner agréablement l'œil, car les petits malades ne paraissent pas s'apercevoir de la petite opération qu'on leur fait subir et continuent de dormir paisiblement.

L'eau dont je me sers pour le nettoyage des yeux est composée de la manière suivante :

Acide borique pur.....	8	grammes
Eau distillée de roses.....	50	»
Eau simple chaude.....	150	»

J'y ajoute habituellement 1 gr. de sulfate de zinc lorsque la sécrétion commence à diminuer et à devenir séro-purulente, et, lorsque je dois employer la solution chaude, je place le flacon qui a contient dans un bain-marie.

L'enfant étant placé horizontalement dans le décubitus dorsal sur les genoux d'un aide, je commence par faire tomber quelques gouttes du liquide ci-dessus dans le creux formé par le grand angle de l'œil. Je me sers pour cela d'un compte-gouttes ordinaire ou mieux encore d'un compte-gouttes Léard (*fig.* 1) qui est beaucoup plus maniable et plus commode, en ce sens qu'on peut, avec cet appareil, projeter le liquide en jet assez fort ou goutte à goutte selon la pression que les doigts exercent sur l'ampoule de caoutchouc. Appuyant alors la pulpe du pouce de chaque main sur les paupières, aussi loin que possible de leur bord ciliaire, afin de n'exercer sur le globe aucune compression dangereuse, je cherche à les entr'ouvrir doucement et avec précaution, pour découvrir la cornée et me renseigner sur son état. Si l'enfant crie et s'agite, les écarteurs à manche sont indispensables, et il faut à tout prix faire un examen

Fig. 1.

Digitized by Google

complet. Aussitôt que les paupières s'écartent, le liquide pénètre jusqu'au fond des culs-de-sac, désagrège et ramollit le pus qui a pu s'y accumuler et lave parfaitement toute la surface de la muqueuse oculaire et palpébrale. En rapprochant les paupières et les écartant de nouveau un certain nombre de fois, les matières muqueuses ou purulentes se réunissent à la surface du liquide, en vertu de leur faible densité, et sont facilement enlevées avec un petit linge fin après qu'on a abandonné les paupières à elles-mêmes. Je répète ce lavage autant de fois qu'il est nécessaire, jusqu'à ce qu'il ne sorte plus des culs-de-sac la moindre impureté.

Il arrive souvent qu'au moment de faire le pansement, les bords palpébraux sont agglutinés par du pus ou du muco-pus desséché; si on cherchait à les écarter de force, il en résulterait pour l'enfant une douleur assez vive, et aussitôt des cris qui gêneraient passablement pour faire le nettoyage. Pour décoller les cils, je me contente de passer légèrement à leur surface un petit pinceau de blaireau trempé dans l'eau tiède ou dans la solution médicamenteuse. Si j'aperçois dans les culs-de-sac quelque fragment de pus concret adhérent à la muqueuse et que les lavages dont je viens de parler n'ont pu éliminer, je l'enlève aussi avec le pinceau préalablement mouillé et essuyé.

Ces lavages répétés assez souvent pour que le pus ne séjourne pas dans l'œil pourraient suffire à la rigueur pour guérir l'ophtalmie purulente lorsque cette dernière n'affecte pas, dès le début, un caractère de malignité extrême, ce que l'on reconnait facilement du reste à la tuméfaction modérée des paupières et à leur souplesse suffisamment conservée. Toutefois, quelle que soit l'intensité de la maladie, je crois qu'il est prudent et avantageux de cautériser une fois par jour la muqueuse des culs-de-sac pendant les cinq ou six premiers jours de la maladie, puis tous les deux ou trois jours durant les semaines suivantes. Ces cautérisations ont le grand avantage de modifier l'âcreté de la sécrétion et d'en diminuer la quantité.

Les auteurs ont beaucoup varié quant au choix du caustique ou plutôt quant à la forme sous laquelle il convient de l'employer : en effet, le nitrate d'argent est l'agent auquel on a eu presque toujours recours mais tandis que certains praticiens préfèrent le crayon, plus ou moins mitigé avec le nitrate de potasse, d'autres,

Digitized by Google

au nombre desquels je me trouve, ont toujours recours aux solutions de nitrate d'argent dans l'eau distillée. Dans un sujet si controversé il est bien difficile de faire prévaloir son opinion au détriment de celle des autres, c'est pourquoi je laisserai à chacun ses préférences, et je continuerai à me servir de la solution. En effet, le reproche le plus grave que lui ont adressé les partisans du crayon, c'est de s'étendre sur une plus grande surface que celle que l'on voudrait cautériser et de toucher les parties saines qu'épargne au contraire le crayon. Ce reproche ne me paraît nullement fondé; l'on peut, avec le pinceau, circonscrire le champ opératoire presque aussi facilement qu'avec le crayon, et comme il n'est pas nécessaire d'employer des solutions concentrées, celles au 100e ou au 50e étant largement suffisantes, il s'ensuit que leur contact avec les parties saines, en supposant qu'il se produise, ne présente aucun danger pour ces dernières. De plus, et c'est là, je crois, son grand avantage, la solution cautérise *très légèrement* toute la surface de la muqueuse, tandis que le crayon n'atteint que les parties proéminentes de cette membrane et les détruit; or, jusqu'ici personne n'a démontré que le siège du mal était plutôt dans les parties proéminentes que dans les parties profondes. D'un autre côté, les solutions présentent cet immense avantage de pouvoir être déluées à l'infini de manière à constituer à volonté un simple astringent ou un véritable caustique.

La cautérisation des paupières soit avec le pinceau, soit avec le crayon, demande certaines précautions et beaucoup d'adresse, surtout si la cornée est malade ou déjà perforée. En effet, pour que le traitement ait une réelle efficacité, il faut retourner les paupières et découvrir complètement les culs-de-sacs conjonctivaux, et cela sans exercer la moindre pression sur le globe. Or, bien peu de personnes réussissent à faire convenablement cette petite manœuvre, qui peut être rendue encore plus difficile par les cris, les mouvements de l'enfant et le manque d'aides exercés, si elles ne connaissent pas la manière de s'y prendre. Généralement pour retourner la paupière supérieure on *ectropionne*, en même temps l'inférieure avec l'autre main ou le doigt d'un aide, et c'est précisément ce qu'il ne faut pas faire; au contraire, il faut toujours renverser les deux paupières en sens inverse. Ainsi, par exemple, si on veut découvrir le cul-de-sac supérieur, il faut renverser la

Digitized by Google

paupière inférieure *en dedans ;* si on veut découvrir le cul-de-sac inférieur, et par conséquent, ectropionner la paupière correspondante, il faut renverser *en dedans* la paupière supérieure. Ce *modus faciendi*, facile à saisir quand on le voit faire, est beaucoup plus difficile à expliquer, et exige dans tous les cas une habileté manuelle qu'on peut seulement acquérir par la pratique et l'habitude, aussi n'insisterai-je pas davantage sur ce point.

Qu'on fasse la cautérisation avec le crayon ou avec la solution, il faut toujours faire suivre immédiatement cette dernière d'un lavage avec de l'eau salée pour neutraliser l'excès de nitrate d'argent. Dans certains cas, lorsqu'il y a une violente inflammation de la conjonctive, il est avantageux de pratiquer, concurremment avec les cautérisations, des scarifications superficielles avec l'instrument si commode du Dr Desmarres, mais bien que tout le monde, à peu près, admette l'utilité de cette petite saignée locale, tout le monde cependant ne la pratique pas au même moment, les uns aimant mieux la faire avant les autres après la cautérisation; d'autres, même, quelques heures avant ou après. Pour ma part, je me suis toujours bien trouvé de la faire aussitôt après avoir lavé la conjonctive à l'eau salée, mais il m'arrive quelquefois aussi de la faire avant de cautériser.

Presque aussitôt après avoir fait le pansement, on remarque, en écartant les paupières, la présence sur la surface de la muqueuse d'un exsudat gluant et incolore qui se reproduit pendant quelques instants et auquel il ne faut ajouter aucune importance.

On pourrait croire, au premier abord, que les cautérisations pratiquées avec la solution au 50e, doivent être très douloureuses, mais je crois qu'il n'en est pas ainsi, car j'ai remarqué que les petits enfaints cessaient constamment de crier aussitôt après le lavage au nitrate d'argent.

En employant les moyens que je viens d'indiquer à la première menace d'ophtalmie purulente, on sera à peu près sûr, pour ainsi dire, de juguler la maladie, et l'œil ne sera point attaqué; toutefois, pour être exact, il faut dire que l'ophtalmie est d'autant plus grave que son début aura été plus intense, et, sans qu'on sache pourquoi, que le sujet sera plus avancé en âge.

Il peut arriver, toutefois, qu'on n'ait pas été appelé à temps ou que malgré la médication employée, la cornée soit déjà plus ou moins atteinte. Le début de l'altération de cette membrane s'an-

Digitized by Google

nonce par un léger trouble qui ne tarde pas à s'accentuer davantage et se transforme bientôt en une véritable opacité généralement limitée à une partie de la cornée. Alors l'ulcération et la perforation ne se font pas longtemps attendre, et, la plupart du temps, le cristallin est expulsé spontanément par l'ouverture cornéenne avec ou sans corps vitré. L'iris s'engage dans la plaie sous forme de staphylome, et aussitôt commence la période de réparation qui peut être complète en sept ou huit jours. A la suite de cette redoutable complication, la cornée est généralement réduite à la moitié ou aux deux tiers de son étendue normale, mais la largeur du leucôme est très restreinte, et on ne croirait jamais qu'une ouverture qui a pu donner passage au cristallin, ait laissé une si petite cicatrice.

Bien que les parties internes du globe n'aient pas été atteintes par la maladie, ses fonctions sont toujours bien compromises. A cause des adhérences de l'iris avec la cornée et du peu d'étendue de partie transparente qui reste, l'établissement d'une pupille artificielle n'est pas toujours possible.

Quelles que soient les lésions de la cornée, il n'en faut pas moins agir avec le même soin que si cette membrane était saine, mais en redoublant de prudence pendant les pansements pour ne pas vider l'œil par une pression intempestive. A la moindre menace de lésion de l'œil, et même dès le début de la maladie, il est très important d'instiller, trois fois par jour, dans l'œil malade, une goutte de collyre d'ésérine au 200e. L'iris étant tendu par l'action de ce médicament, forme, pour ainsi dire, une cloison étanche entre la cornée et le cristallin et peut empêcher ce dernier de sortir. Dans tous les cas, si le staphylome se produit, il est beaucoup moins prononcé et la cicatrisation de la perforation est plus rapide. Je considère, comme très dangereux, l'emploi de l'atropine dans l'ophtalmie purulente.

Je n'ai rien à ajouter sur le traitement de l'ophtalmie purulente des nouveaux-nés. Les lavages et les cautérisations seront subordonnés à la gravité et à la marche de la maladie; le médecin devra être juge dans chaque cas particulier, et les diverses circonstances qui pourront se présenter lui dicteront sa manière de faire. Lorsque la sécrétion sera devenue séro-purulente ou muqueuse, on pourra employer avec fruit les divers collyres au sulfate de zinc, au borax ou au tannin, et on devra les continuer jusqu'à ce que toute trace de sécrétion ait disparu.

Digitized by Google

L'ophtalmie purulente étant très contagieuse, le médecin devra, dès le début, en prévenir les parents, les engager à éloigner les autres enfants et à prendre, pour eux-mêmes, toutes les précautions possibles. Les petits carrés de linge qui auront servi à nettoyer les yeux seront jetés au feu; on se lavera soigneusement les mains après les pansements et on évitera d'embrasser les enfants. Généralement, les deux yeux sont pris à la fois; mais s'il n'y en avait qu'un, il serait très important de protéger l'autre de la contagion et, surtout, il faudrait éviter de le laver avec les mêmes linges, la même éponge et le même liquide qui a servi pour l'autre. Dans l'ophtalmie purulente de l'adulte, qui est souvent monolatérale, quelques auteurs ont même proposé d'isoler complétement l'œil sain en le recouvrant d'une coquille de verre ou de mica fixée par des bandelettes de baudruche gommée ou du collodion. C'est peut-être là un excès de précautions, mais il est justifié par la gravité exceptionnelle de la maladie contre laquelle les mesures ordinaires de prudence ne suffisent pas toujours, surtout chez les gens du peuple.

(*A suivre*)

Blessure de la cornée, de l'iris et du cristallin, par un fragment de capsule. Extraction du corps étranger et guérison complète,

Par le Dr Juan Ritzol.

Un jeune garçon de onze ans, natif de Pundons (Espagne), jouissant d'une très bonne santé, et sans aucun antécédent morbide héréditaire, fut frappé à l'œil gauche, par un fragment de capsule qui s'était détaché pendant le tir d'un fusil. Dans les premiers moments qui suivirent la blessure, on se contenta de faire sur l'œil des lotions d'eau froide, mais comme la douleur persistait, la famille se détermina à appeler le médecin de la localité qui constata la présence d'un éclat de capsule dans la chambre antérieure.

Après avoir rempli les premières indications, le médecin conseilla de transporter le malade à Tarragone et de prendre l'avis du docteur Vilallonga, médecin oculiste. Quelques jours se pas-

Digitized by Google

sèrent en hésitation, puis enfin on suivit le conseil du médecin de la famille.

Au moment où on lui montra l'enfant le docteur Vilallonga put constater, comme son confrère, la présence du corps étranger dans l'œil. La cornée était normale et présentait seulement une ligne blanchâtre d'un millimètre de longueur, située vers le tiers inférieur et externe. L'iris était mobile mais se contractait lentement.

Une forte solution d'atropine ne parvint pas à dilater complètement la pupille, qui se montra alors avec un bord irrégulier présentant des synéchies postérieures et quelques petites masses pigmentaires. Quelques flocons blanchâtres flottaient dans la chambre antérieure et s'accumulaient dans la partie la plus déclive.

La vision était réduite à la simple perception lumineuse.

Le malade accusait des douleurs intenses dans l'angle interne et à la partie supérieure du globe, en même temps qu'au niveau de l'arcade sourcillière. Il existait aussi de la photophobie et du larmoiement.

L'examen de l'œil à l'éclairage oblique permettait d'apercevoir à la partie moyenne du tiers inférieur externe du bord pupillaire, l'extrémité d'un fragment de capsule dont l'autre extrémité, après avoir traversé l'iris et la chambre postérieure, s'était enclavée dans le cristallin. On voyait, en ce point, une exsudation blanche, et tout autour, en forme d'anneau, un zone opaque.

L'extrémité du corps étranger qui se trouvait dans la chambre antérieure était recourbée en forme de crochet, et c'est sans doute à cette circonstance qu'il devait de ne pas avoir pénétré en entier dans le cristallin.

En présence de cet état de choses, le docteur Vilallonga conseilla de pratiquer immédiatement l'extraction du fragment de capsule pour éviter la perte de l'œil, et peut-être même plus tard la perte de l'autre, par ophtalmie sympathique.

La famille ayant accepté sa proposition, il procéda à l'opération de la manière suivante : après avoir placé le blépharostat et fixé le globe oculaire, il fit avec le petit couteau de Grœfe, une incision cornéenne de 3 millimètres de longueur, inclinée de dehors en dedans, et de haut en bas, et dont la partie moyenne

Digitized by Google

correspondait au point d'enclavement du corps étranger. En retirant le couteau, la chambre antérieure se vida et l'iris avec le fragment de capsule vinrent se mettre en contact avec la plaie. Il fut dès lors très facile d'extraire ce dernier avec des pinces capsulaires, en exerçant de légères tractions d'arrière en avant et de bas en haut. Le fragment de capsule avait 3 millimètres de longueur et un demi-millimètre de largeur.

L'opération étant terminée, on appliqua sur l'œil des compresses d'eau froide.

En examinant l'œil de nouveau, nous constatâmes, comme on devait s'y attendre, la présence d'une hernie de l'iris formé aux dépens de la portion dans laquelle se trouvait logé le corps étranger et sur laquelle on avait dû exercer une certaine traction pour extraire ce dernier. Le docteur Vilallonga crut prudent, pour éviter le développement d'une iritis consécutive grave, d'exciser le prolapsus irien.

Après avoir nettoyé soigneusement la plaie, on instilla quelques gouttes d'atropine et on appliqua le bandage compressif.

Le lendemain nous trouvâmes le malade tranquille, sans fièvre et avec un bon appétit. Après avoir enlevé le bandeau, nous constatâmes un commencement de cicatrisation et une amélioration très notable de l'iritis primitive, qui était en voie de guérison.

Le surlendemain et le jour suivant la guérison fit des progrès rapides, et le quatrième jour on supprima le bandeau compressif. Le petit malade possédait 9/10 d'acuité visuelle et lisait le n° 2 des échelles de Carreras Arago. Il subsistait à peine une très légère photophobie occasionnée par un peu d'hypérémie conjonctivale qui ne tarda pas à disparaître. Il ne resta bientôt plus, comme traces de l'accident et de l'opération, qu'une petite ligne blanchâtre sur la cornée.

Deux mois après l'enfant jouissait toujours d'une vision parfaite.

La cataracte traumatique, qui suit généralement les plus petites dilacérations de la capsule du cristallin, n'avait fait aucun progrès et ce fait mérite d'être signalé parce que tous les auteurs ne sont pas d'accord sur ce point.

Quant à la rémission des phénomènes inflammatoires qui est survenue immédiatement après l'extraction du corps étranger,

Digitized by Google

je crois qu'elle indique clairement la conduite à tenir en pareil cas, et impose la conclusion suivante : toutes les fois qu'on constate la présence d'un corps étranger dans la chambre antérieure, on ne doit pas hésiter à l'extraire immédiatement, quels que soient les phénomènes inflammatoires qui pourraient s'être déjà développés; l'extraction est le meilleur antiphlogistique. (*Revisia de Ciencias Medicas.*)

REVUE DE LA PRESSE

Relations physiologiques du ganglion cervical supérieur avec l'iris et les artères de la tête, par J. Turwin. — Les expériences faites par Liégeois, Vulpian et Budge sur le ganglion cervical supérieur sont en parfait accord. Liégeois, sectionnant sur une grenouille le cordon sympathique entre la moelle et le ganglion, observa la contraction de la pupille. Le ganglion ayant été extirpé demi-heure après, il observa de la dilatation, ce qui le porte à croire, comme à Vulpian lui-même, que ce ganglion est l'origine de l'influx tonique pour l'iris. Turwin démontre qu'un peu plus tard et pendant très longtemps, la dilatation pupillaire est remplacée par un rétrécissement énergique.

Les dimensions des pupilles sont toujours diminuées après l'opération ; mais du côté opéré, la diminution est plus notable. Le ganglion cervical supérieur exerce une action tonique sur les filets nerveux dilatateurs qu'il envoie à l'iris. Les expériences instituées au moyen de l'atropine ont démontré que la pupille était plus dilatée du côté opéré que de l'autre où le ganglion était intact. Sur les chats et les lapins, lorsque les nerfs de l'iris restent en rapport avec le ganglion isolé de ses connexions nerveuses, la pupille est plus contractée que du côté opposé non opéré. Enfin lorsqu'on a extirpé le ganglion d'un côté, tandis que de l'autre il a été seulement isolé de ses connexions nerveuses, la pupille est plus dilatée du côté de l'extirpation. Turwin déduit de ses recherches que chez les animaux à sang chaud le ganglion cervical supérieur, lorsqu'il est séparé de toutes ses connexions cérébro-spinales, exerce une action nutritive sur les filets nerveux qu'il envoie à l'iris. Le filet de communication qui unit le nerf hypoglosse avec le ganglion cervical supérieur ne lui apporte aucun filet nerveux capable de dilater la pupille. Quant à l'influence du ganglion sur les vaisseaux sanguins elle paraît être nulle. Si, sur une grenouille, on coupe le nerf sympathique d'un côté, tandis que du côté opposé on arrache le ganglion, les deux côtés de la langue présentent la même dilatation. Si, sur un lapin, on détruit le ganglion d'un côté et on le sépare de l'autre côté de ses connexions avec le système nerveux central, la dilatation vasculaire est la même dans les deux oreilles.

Digitized by Google

Le ganglion cervical supérieur n'exerce donc aucune action sur les filets auriculaires qui le traversent. Enfin l'auteur confirme, contrairement à Luchsinger, le fait observé par Salkowski et Gruenhagen, à savoir que la section de la moelle au-dessous du bulbe empêche la dilatation pupillaire que produit habituellement l'excitation des nerfs sensitifs. (*Archiv. für die gesamme Physiologie.*)

Sur un nouveau phénomène entoptique de la macula lutea, par Peschell. — Quand on regarde une lumière blanche à travers un verre rouge, on aperçoit au point de fixation des amas circulaires de points brillants confluents, plus clairs que le reste du champ visuel et qui s'effacent peu à peu, en même temps qu'on voit apparaître des points isolés à la limite du champ visuel. La durée du phénomène varie de 9 à 12 secondes. Peschel signale la variation de durée, selon que les images apparaissent au centre ou à la périphérie de la tache jaune. Cet auteur pense que ce phénomène est en relation avec les contractions protoplasmiques, renforcées par la clarté irritante de la lumière, et qui ont lieu dans les cellules pigmentaires de la choroïde. (*Archiv. für die gesamme Physiologie.*)

Le pouls veineux de la rétine, par W. Schoen. — Chez une personne dont le cœur ne battait que 16 ou 23 fois par minute (compression du nerf vague par uu anévrysme de l'aorte ascendante). Schoen a observé le phénomène du pouls dans les veines de la rétine.

Ce pouls paraissait avoir un caractère physiologique, car dans les artères et dans les veines des membres, on n'observait aucune intermittence, ni pulsation anormale.

La lenteur des battements cardiaques permettait d'étudier le pouls veineux de la rétine qui était fortement accusé et dont l'évolution durait plus de trois secondes.

L'auteur tire de son observation les conclusions suivantes :

1° Le pouls veineux est un phénomène qu'on doit rapporter à une ectasie ;

2° L'afflux du sang veineux est gêné par la compression de la veine ;

3° Cette compression est exercée par l'artère centrale qui fait augmenter l'onde sanguine, la dilatation de la veine suivant immédiatement le pouls radial;

4° Ce phénomène se produit dans le nerf optique au niveau de la lame criblée. Sur les coupes microscopiques, on voit généralement à ce niveau l'artère dilatée et turgescente et la veine voisine comprimée.

Plus les deux vaisseaux centraux sont rapprochés, plus la compression et surtout le pouls sont notables.

Tuberculose primitive de l'œil. — Les cas de tuberculose primitive des différentes parties de l'œil, dans lesquels l'examen histologique a pu être pratiqué, sont loin d'être fréquents, et si on excepte le tubercule de la choroïde qui a été assez souvent signalé, nous voyons que les autres parties de l'œil telles que l'iris, le corps vitré et la rétine sont rarement atteintes de cette maladie; cependant, depuis quelque temps, la littérature médicale en a mentionné quelques cas.

Digitized by Google

1° *Tuberculose primitive de l'iris.* — A la séance du 11 mai dernier de la Société d'ophtalmologie de la Grande-Bretagne, M. Swanzy a rapporté l'observation d'une petite fille de deux ans qui présentait sur l'iris trois petites tumeurs blanchâtres. On porta le diagnostic du tubercule et on fit l'énucléation.

A l'examen microscopique, on trouva des cellules rondes de nouvelle formation et des cellules géantes qui confirmèrent le diagnostic. Cinq mois après l'opération, l'enfant était encore en bonne santé; comme antécédents, on avait trouvé plusieurs cas de tuberculose dans la famille.

M. Swanzy rapproche de ce cas celui de Deutschman où un enfant se portait encore très bien six ans après l'énucléation d'un œil tuberculeux, et bien que l'opération eut été pratiquée à une période très avancée de la maladie.

2° *Tuberculose de l'iris, de la choroïde et de la rétine.* — Dans la même séance, M. Mules, de Manchester, a montré des photographies de préparations microscopiques et des dessins qui avaient été faits avec une pièce présentant des tubercules de l'iris, de la choroïde et de la rétine. L'œil avait été énucléé, et en le sectionnant par le milieu, on avait trouvé la chambre antérieure remplie par une masse tuberculeuse qui s'étendait en arrière et comprenait la base des procès ciliaires. La rétine renfermait aussi deux noyaux et à ce niveau cette membrane était presque entièrement remplacée par l'élément de nouvelle formation.

3° *Tuberculose primitive de l'iris et du corps vitré.* — Dans la séance du 14 juin de la Société de Chirurgie, M. Poncet (de Cluny), a fait également une communication fort intéressante sur un cas très rare de tuberculose primitive de l'iris et du corps vitré. Le malade avait été observé par un médecin de province. Il s'agissait d'un jeune homme de 18 ans, Emile M..., valet de ferme, de constitution délicate, non scrofuleux cependant, appartenant à une nombreuse famille dont tous les membres sont d'une santé robuste. Lui-même ne présentait rien aux poumons. Pas trace de syphilis. Le mal avait débuté, deux mois auparavant, sur l'œil gauche, et avait marché assez rapidement pour que, dans cette période, toute la chambre antérieure se fût remplie d'une tumeur bilobée. La vision était abolie. Des accidents inflammatoires de la cornée et sympathiques s'étant déclarés, l'énucléation fut faite. Le malade guérit rapidement et cinq mois après l'opération sa santé générale était bonne et la cicatrice parfaite.

L'examen histologique du bulbe pratiqué par M. Poncet comprend deux parties : le segment antérieur et le segment postérieur.

Dans le segment antérieur, une coupe antéro-postérieure démontre que toutes les parties constituantes sont coulées pour ainsi dire dans une substance nouvelle qui remplit la chambre antérieure, la zone équatoriale du cristallin, le canal de Petit, la face postérieure de la cristalloïde postérieure, et se prolonge dans les procès et la zone ciliaire de la rétine, un peu en arrière du niveau du muscle ciliaire.

Dans la chambre antérieure, le néoplasme comble le sinus irido-cornéen, et comprime les canaux veineux de Schlemm, à peu près oblitérés.

Digitized by Google

A un plus fort grossissement, ce tissu est entièrement embryonnaire, non fibreux, très peu vasculaire, si nous entendons par ce mot la présence de vaisseaux dont le calibre contient du sang ou soit resté perméable.

Dans toutes les régions décrites existent des foyers de ramollissement, non colorés en rose par le picro-carmin, avec cellules géantes multiples au centre. Ces nodules tuberculeux, car c'est bien à cette dégénérescence que nous avons affaire, sont excessivement abondants, soit dans la chambre antérieure, soit dans le ligament de Petit. Nous constatons la présence des plaques géantes (Riezenzellen) à noyaux multiples derrière le cristallin et dans la région ciliaire de la rétine.

Le cristallin et ses membranes étaient à l'état normal.

Aux procès ciliaires, la dégénérescence embryonnaire ne dépassait pas la courbure antérieure; elle n'atteignait pas le muscle ciliaire.

La cornée, à sa phériphérie, offrait quelques lignes interstitielles de prolifération; mais pas de dégénérescence spécifique. Les membranes étaient intactes.

Dans le segment postérieur, la choroïde était absolument saine, plutôt même atrophiée. La rétine n'offrait aucune altération. La papille avait son relief normal, sans excavation.

M. Poncet pense qu'un produit embryonnaire développé en masse, quand il n'offre pas d'organisation fibreuse, pas de vaisseaux; quand il présente de très nombreux foyers de ramollissement avec cellules géantes typiques, sur un sujet non syphilitique, doit être nommé tubercule. Mais il faut toujours laisser en dernier lieu la décision suprême à la clinique. Il est entendu que les *Riesenzellen* n'ont rien par elles-mêmes de caractéristique et que l'état des tissus voisins permet seul d'établir un diagnostic certain

Dans ce cas particulier, la présence des *Riesenzellen* au milieu du corps vitré est intéressante, car elle démontre bien l'origine de ces éléments dans une humeur où les lymphatiques n'existent pas. Leur formation doit être rattachée à celle des cellules vaso-formatrices que M. Poncet a décrites dans l'inflammation du corps vitré (1).

Sous l'influence de la diathèse tuberculeuse, elles sont rapidement altérées, se fondent entre elles, les noyaux seuls restant à la périphérie. Dans leur voisinage, les petites cellules à deux ou trois noyaux sont très-abondantes. C'est en un mot l'évolution décrite par Kiener dans les tubercules des séreuses.

Si la tuberculose du corps vitré n'a pas été décrite plus souvent dans les 15 à 17 observations connues jusqu'ici (2), c'est que l'examen histologique a été incomplet et n'a pas porté sur le corps vitré.

L'état de la Chambre antérieure des sinus de Fontana et de Schlemm n'est pas, dans ce cas, en contradiction absolue avec la théorie de Kiener, sur la genèse du glaucome, parce que les procès ciliaires, lieu de sécré-

(1) Atlas. Perrin et Poncet. Planche 21 (anat. path.).
(2(Excepté une observation récente de Frolchs (Turin).

Digitized by Google

tion de l'humeur étaient altérés eux mêmes et qu'il existait en outre un commencement de synchisis. L'ectasie n'a pu se produire.

Les tubercules de l'œil réclament l'énucléation quand les accidents inflammatoires se déclarent ; c'est la même règle qui est appliquée à la tuberculose du testicule, où elle a toujours donné d'excellents résultats.

M. Desprès, sans vouloir mettre en doute le diagnostic de M. Poncet, dont la compétence en pareille matière est bien connue, ne reconnaît pas dans l'examen des pièces dont il s'agit les véritables caractères du tubercule. Sur un dessin montré par M. Poncet, on voit exactement ce que M. Cornil a représenté dans son livre sous le nom de gommes. Au point de vue clinique, cet enfant, soi-disant atteint de tubercules de la choroïde, ne présente, ni par lui-même ni chez ses parents, aucun antécédent de tuberculose. N'y aurait-il pas là simplement des traces d'inflammation chronique déterminée par un traumatisme quelconque méconnu ou oublié? Ce ne serait pas la première fois qu'un diagnostic, uniquement basé sur l'histologie se trouverait être erroné.

M. Trelat ne veut relever dans l'observation de M. Poncet que ce point particulier : qu'au point de vue du traitement, il est tout aussi bien indiqué de faire l'énucléation d'un œil tuberculeux que l'ablation d'une langue ou d'un testicule tuberculeux, dès que, bien entendu, la lésion tuberculeuse a été dûment constatée et a déjà déterminé des accidents ou des troubles fonctionnels apppéciables. Cette ablation précoce a de grandes chances d'être suivie de succès, tandis que si on abandonne la lésion à elle-même elle a de grandes chances de se propager aux parties voisines. C'est l'opinion qu'il a soutenue dans une des séances de la Société de Chirurgie.

M. Poncet demande à M. Desprès quel nom il donnera à cette maladie dont la marche, les symptômes n'ont rien qui rappelle la syphilis ou la scrofulose. Sans doute les éléments que l'on constate dans les pièces histologiques se rencontrent également dans la tuberculose, dans la syphilis et dans la scrofuleuse, mais l'aspect général du tissu diffère absolument de celui du tissu syphilitique et présente au contraire tous les caractères d'un tissu tuberculeux. Il n'y a d'ailleurs, chez cet enfant, aucun antécédent de nature traumatique; il n'y a eu ni glaucome, ni cyclite.

M. Maurice Perrin croit qu'il reste encore quelque obscurité sur la conduite à tenir chirurgicalement en présence de tubercules de la choroïde ou de l'iris. Il n'est pas de l'avis de M. Trélat et pense que tant qu'il ne survient pas de lésions inflammatoires dans l'œil ni de troubles fonctionnels, il n'y a pas lieu de faire l'énucléation de l'œil, même alors que le diagnostic de tubercules a été porté.

M. Trélat est de l'avis de M. Perrin. C'est ce qu'il a voulu exprimer en disant que lorsque l'on était bien fixé sur ces deux points, diagnostic et accidents, il y avait lieu d'intervenir tout aussi bien pour des tubercules de la choroide, que pour une langue ou un testicule tuberculeux.

État des nerfs optiques et de la rétine dans un cas de cécité, remontant à dix ans, chez un ataxique, par M. F. Poncet (de Cluny). — La question des altérations nerveuses périphériques dans l'ataxie, résolue dans la précédente communication de M. Déjérine, laisserait pen-

Digitized by Google

ser que peut-être la cécité des ataxiques est de même nature. On discute aussi depuis longtemps sur l'étiologie de cette sclérose. Est-elle primitive? est-elle secondaire ou relative et liée à la dégénérescence parenchymateuse primitive?

J'ai eu l'occasion, dans ces derniers temps, d'examiner deux yeux appartenant à un ataxique aveugle depuis dix ans, mort à Bicêtre, dans le service de M. le professeur agrégé Debove, qui a bien voulu me livrer ces pièces importantes.

Voici l'état du nerf optique et de la rétine :

Nerf optique (portion orbitaire.) — A l'œil nu, la substance propre du nerf paraît déjà grise, lâche et flottante dans sa gaîne. Sur des coupes perpendiculaires, on constate un épaississement de la gaîne et du tissu sous-arachnoïdien. Les travées qui plongent dans le nerf sont hypertrophiées, contournées, enclavant des espaces nerveux, sinueux et de forme absolument anormale. Chaque flot de ces faisceaux connectifs porte au centre un petit capillaire à peine visible, atrophié. De fibres nerveuses à cylindre axe, à myéline, il n'existe pas trace; c'est une masse granuleuse amorphe, formant des plaques irrégulières et sinueuses. L'hématoxyline révèle dans ces loges nerveuses une quantité peut-être trop grande de cellules de la névroglie; le tissu fibrillaire, si délicat, de la névroglie y est à peine reconnaissable. Il n'est pas hypertrophié.

Cette description est applicable aussi bien aux coupes perpendiculaires qu'aux coupes parallèles. Seulement, dans celles-ci, nous avons encore rencontré quelques vestiges de fibres nerveuses altérées, mais non réduites en granulations.

Cet état pourrait faire croire à une sclérose primitive de la substance connective du nerf; cependant, nous ne pouvons accepter cette hypothèse, parce que l'examen des parties postérieures ne la confirme pas.

Nerf optique (portion cérébrale.) — Les coupes ne démontrent qu'un amas de vacuoles incolores. Il n'existe pas trace de fibres nerveuses. Mais là, il n'y a pas de sclérose ni de la gaîne connective, ni des cellules ou tissu névroglique ni périvasculaire. Le nerf est simplement réduit à l'état de fines granulations ou de vésicules, sans l'intervention d'aucun autre agent mécanique.

C'est précisément cette dégénérescence parenchymateuse de la portion postérieure du nerf optique qui nous fait juger que l'atrophie antérieure est de même nature. Si les cellules névrogliques sont un peu plus abondantes en avant, c'est qu'elles ont été tassées sur une plus grande étendue; si le tissu conjonctif émanant de la gaîne s'est hypertrophié, c'est que la substance nerveuse était détruite. Le processus scléreux péricapillaire n'est pas inflammatoire, il est commpressif et secondaire.

Rétine. — Ici la scène est très nettement tranchée dans deux régions de la rétine. Les fibres propres du nerf optique n'existent plus, non plus que les cellules ganglionnaires. Les deux parties sont remplacées par des vacuoles entre les fibres de soutien.

Le plexus central (Ranvier) ou couche granuleuse interne est dissocié par des vésicules d'œdème et de dégénérescence.

Digitized by Google

La couche des grains internes (cellules unipolaires et bipolaires de Ranvier) est absolument saine. Le plexus basal, très net, est sain.

La couche des grains externes (cellules visuelles de Ranvier) était parfaitement nette.

Enfin, des couples multiples, surtout dans la région de la *macula*, nous permettent de dire que les cônes étaient conservés.

Ainsi cette rétine d'un ataxique aveugle depuis dix ans n'était privée que de ses fibres optiques et des cellules ganglionnaires. Les couches externes de la rétine étaient saines.

Cet examen confirme en tous points les lésions que nous avons figurées en 1879 (1). Nous y ajoutons aujourd'hui quelques données plus précises sur l'état de la névroglie et des différentes cellules rétiniennes d'après la classification et les travaux de notre maître et ami M. le professeur Ranvier (2).

Mais, de ces recherches, un fait se dégage, c'est que : 1° dans la cécité ataxique, l'altération, loin d'être périphérique, laisse intactes les parties externes de l'appareil sensoriel ; 2° la sclérose de la partie orbitaire du nerf optique est secondaire à l'atrophie parenchymateuse ; 3° dans l'ataxie, le tissu et les cellules névrogliques ne présentent pas d'hypergenèse.

La cécité qui accompagne cette affection paraît bien due à une affection nerveuse centrale. *(Communication à la Société de Biologie.)*

PATHOLOGIE MÉDICALE

LA MIGRAINE OPHTALMIQUE EST UNE MALADIE DES VASO-MOTEURS DE LA RÉTINE ET DU CENTRE VISUEL, QUI PEUT ABOUTIR A UNE THROMBOSE. (Communication faite à la Société de Biologie. Séance du 26 novembre 1881, par le docteur GALEZOWSKI).

A l'époque où je fis ma communication au Congrès de Genève, en 1877, sur la *migraine ophtalmique*, j'avais déjà observé 76 cas de cette bizarre maladie, que j'avais classée dans la névrose de la cinquième paire et dans les vaso-moteurs des centres optiques.

« Pour moi, disais-je, la migraine ophtalmique est une névrose de cette portion de la cinquième paire qui fournit des filets nerveux vaso-moteurs soit aux organes centraux visuels, tels que les tubercules quadrijumeaux, les corps genouillés, et le chiasma ; soit à ses parties périphériques, telles que les nerfs optiques et la rétine. »

Mais toutes les névroses portent en elles-mêmes le germe de lésions matérielles, comme le dit si justement M. le professeur Charcot, et une malade, en apparence nerveuse, peut devenir, à un moment donné, une malade organique. La migraine ophtalmique est une nouvelle preuve à

(1) *Atlas des maladies profondes de l'œil*, par Perrin et Poncet (pl. 34, *Anatomi pathologique*). — Masson, 1879, Paris.

(2) Leçons faites au Collège de France, 1881 et 1882.

Digitized by Google

l'appui de cette assertion, car, sur le nombre, il est vrai, considérable des cas que j'ai pu recueillir jusqu'à présent dans ma clientèle, je trouve déjà deux cas de thrombose des vaisseaux rétiniens, un cas de thrombose avec rupture des vaisseaux et un cas d'atrophie partielle d'une papille optique que je suis disposé aussi à rapporter à la thrombose des vaisseaux optiques cérébraux. Voici ces trois observations, qui me paraissent présenter le plus grand intérêt :

Obs. I. — Migraine ophtalmique, Thrombose de l'artère centrale. — Le général S..., âgé de soixante-sept ans, vint me consulter le 1er février 1881 pour une perte subite de la vue de l'œil droit, qui lui était survenue cinq jours auparavant. Il me raconta que, depuis plus de vingt ans, il souffrait de troubles visuels périodiques dans l'œil droit ; ces troubles se manifestaient sous forme d'hémiopie ou de scotôme, avec des éclairs en zigzag, qui ne duraient que quelques minutes ; puis le malade éprouvait un mal de tête très violent dans la moitié de la tête, et des vertiges. Deux ou trois heures après, tous ces phénomènes disparaissaient. Ces crises se renouvelaient tous les mois ou toutes les semaines, parfois même pendant plusieurs jours de suite. A l'examen ophtalmoscopique, je constate une thrombose de l'artère centrale de la rétine droite, avec quelques taches hémorrhagiques. L'œil malade ne voit rien, si ce n'est un peu de jour dans le champ visuel externe. La papille est blanche, légèrement infiltrée dans sa moitié interne, les artères sont filiformes; il y a quelques légères infiltrations blanchâtres le long de la branche temporo-frontale. En comprimant l'œil, on provoque cependant facilement la pulsation dans la portion centrale de l'artère. L'examen du cœur, fait par le médecin de la maison et par moi, n'a pu dévoiler la moindre altération des valvules.

Obs. II. — Thrombose de l'artère centrale de la rétine, par suite d'accès répétés de migraine ophtalmique. — Mademoiselle A..., âgée de quinze sns, habitant avec ses parents le midi de la France, me fut adressée par M. le professeur Jaumes (de Montpellier.) Cette jeune fille était sujette aux migraines ophtalmiques depuis l'âge de sept ou huit ans. Ainsi, bien souvent et sans cause connue, elle était prise subitement d'un mal de tête, précédé ou suivi d'un trouble de la vue d'un ou des deux yeux. Ce trouble était accompagné d'éblouissements, d'éclairs en forme de pluie de feu, ou de zigzags. Par moments, la vue se perdait complètement pendant dix ou quinze minutes, et revenait ensuite sans laisser aucune trace. Ces phénomènes se reproduisaient à des périodes inégales, tantôt tous les deux ou trois mois, tantôt tous les jours, pendant plusieurs semaines consécutives. L'année dernière, les troubles visuels devinrent tellement fréquents, qu'il ne se passait pas de jour sans qu'elle les éprouvât, et presque toujours dans le même œil, le gauche. Cependant il est un fait certain, c'est qu'une fois la crise passée, la malade pouvait travailler, lire, écrire sans la moindre difficulté. Le 28 décembre 1880, la malade eut sa crise habituelle de migraine avec éblouissements, trouble de la vue, etc. Mais, cette fois-là, au bout de quelques minutes, la cécité de l'œil gauche devint complète, et ne cessa qu'imparfaitement au bout seulement de deux ou trois jours, tandis que le mal de tête, qui avait suivi l'accès, s'était prolongé pendant vingt-quatre heures. Tous les traitements qu'on lui avait fait subir n'avaient produit aucun effet favorable, et c'est dans ces conditions qu'elle me fut amenée par ses parents, le 8 février 1881.

État actuel. — A l'extérieur, on ne trouve aucun changement ; la pupille saralt seulement un peu plus paresseuse dans ses contractions. Mlle A... veut lire les caractères n° 2, bien qu'à grand'peine. V = 3/20. Le champ pisuel est perdu dans toute la moitié inférieure. Le fond de l'œil prépente à l'xamen les altérations suivantes :

Digitized by Google

La papille est blanche avec une légère suffusion séreuse au pourtour, et cette infiltration blanchâtre occupe une grande partie de la macula. L'apparence de la rétine et de la papille est tout à fait semblable à celle de l'embolie de l'artère centrale rétinienne. Et, en effet, les artères fronto-temporale et fronto-nasale sont oblitérées et entourées d'une bandelette sclérosique périvasculaire, sur une étendue double du diamètre de la papille. La même chose s'observe dans les artères inférieures, mais à un degré bien moindre. Le calibre de ces artères se trouve diminue d'une manière des plus sensibles, et, en comprimant le globe oculaire avec le doigt, on n'obtient pas de pulsation apparente. Les veines sont relativement plus volumineuses que les artères, mais, comparativement à l'œil sain, elles sont aussi diminuées de volume.

Notre regretté confrère Maurice Raynaud, qui avait été consulté pour la santé générale de la jeune malade, se trouva en consultation avec moi auprès d'elle; sur mes instances, et après avoir pris connaissance du processus, en apparence embolique, des vaisseaux rétiniens, il examina le cœur avec le plus grand soin et il n'y trouva rien qui permît de supposer l'existence d'une hypertrophie ou de tout autre affection cardiaque. Tout au plus, pouvait-on entendre un bruit de souffle anémique dans les carotides. Raynaud, déclara donc, dans sa consultation écrite, que l'accident rétinien était dû à une thrombose *autochthone*.

A quelle cause pouvait se rattacher cette thrombose? Cette jeune fille a toujours joui d'une santé excellente; elle est en apparence forte et bien constituée. Elle ne se plaint que des migraines ophtalmiques qui lui sont survenues trois fois dans l'œil malade et une fois dans l'autre œil pendant les cinq semaines de son séjour à Paris. Ajoutons, en outre, que son père est aussi très migraineux, et qu'il a des attaques de migraine vulgaire depuis sa plus tendre enfance. Il est d'une constitution goutteuse et il n'y aurait rien d'étonnant à ce qu'un enfant, né d'un père goutteux et migraineux, fût lui-même prédisposé à la migraine et aux altérations goutteuses dans les vaisseaux qui, sous l'influence des spasmes migraineux, s'oblitèrent à un moment donné.

Je pense donc qu'il doit y avoir une corrélation directe entre ces sortes de névroses oculaires et la thrombose rétinienne, et si les spasmes des vaisseaux sont la cause initiale de la migraine, on comprend jusqu'à un certain point que des contractures prolongées des artères à parois internes un peu rigides puissent amener à la longue une oblitération.

M. le professeur Charcot a émis une opinion des plus justes, et Ferré l'a soutenue dans son dernier travail : c'est que chaque symptôme peu devenir définitif et permanent. J'ai eu en effet l'occasion d'observer avec cet éminent maître un cas de scotôme central qui est devenu définitif. M. Charcot a lui-même constaté la transformation d'une aphasie migraineuse en aphasie permanente.

Peut-être dans tous ces cas, assez rares il est vrai, se produit-il le même processus pathologique de trombose par le spasme.

Il doit se produire aussi, dans le cerveau, des altérations analogues à celles de la rétine, si l'on en juge par le fait suivant, qu'il m'a été donné d'observer. Une jeune femme, atteinte depuis de longues années de troubles visuels migraineux, perd subitement la vue de l'œil gauche. Malgré

Digitized by Google

une certaine amélioration, la vue de cet œil reste trouble, et je constate au bout de quelque temps une atrophie de la papille optique d'un œil, semblable à ce que l'on trouve dans les affections cérébrales et spinales. Voici cette observation :

Obs. III. — Migraine ophtalmique avec atrophie consécutive de lv papille gauche. — Mme Y,... âgée de vingt-neuf ans, demeurant à Montmartre, avait éprouvé, pendant sa jeunesse, quelques rares crises qui s'étaient, depuis quelque temps, complètement passées. A la suite de ses dernières couches, qui ont eu lieu il y a quatre ans, elle a commencé à avoir des maux de tête périodiques très violents, qu'elle croyait devoir, attribuer aux accès migraineux. En même temps, il lui survenait un trouble passager de la vue les yeux se remplissaient d'eau, puis venait un brouillard qui durait une demi-heure et était suivi d'un mal de tête qui se prolongeait pendant une heure ou deux et était accompagné de nausées et même de vomissements. Pendant la période du brouillard, la malade voyait constamment des zigzags lumineux et de différentes couleurs. Le brouillard occupe toujours les deux yeux, elle ne voit jamais les objets par moitié, mais elle est constamment gênée par un scotome noir qui se place sur tout ce qu'elle regarde, à côté du point de fixation.

Il est intéressant de remarquer que, depuis quatre ans, elle n'a jamais cessé de voir des paillettes et des zigzags lumineux, qui dansent continuellement devant son œil droit, même dans l'intervalle des crises. Par moments, c'est une plaque ronde, dentelée du diamètre d'une pièce d'un centime, qui sautille devant l'œil. Depuis un an, elle éprouve, simultanément avec les accès migraineux, des douleurs dans la jambe et dans le bras droit. Quelquefois aussi elle éprouve des douleurs rhumatoïdes dans le bras gauche.

L'acuité visuelle de l'œil droit est normale, mais de l'œil gauche cette dame voit à peine les caractères du n° 5. Le champ visuel est diminué concentriquement dans l'œil gauche, pour les couleurs et pour la perceptivité des objets. A gauche aussi, la papille est blanche et ses vaisseaux sont diminués de volume.

Évidemment, nous nous trouvons ici en présence d'une atrophie semblable à celle que l'on observe dans les affections cérébro-spinales, et la lésion, par conséquent, a dû se produire dans le centre optique gauche.

Dans un cas tout récent, je viens de constater une névro-rétinite avec des trhomboses vasculaires, accidents qui sont survenus dans un œil sujet depuis plusieurs années aux atteintes de la migraine ophtalmique. Voici ce fait :

Obs. IV. — Migraine ophtalmique et névro rétinite avec thrombose capillaire. — Madame S..., âgée de 52 ans, d'une forte constitution, avait toujours joui d'une santé excellente. Il y a quatre ans, elle a été atteinte, pour la première fois, d'un accès de migraine ophtalmique de l'œil gauche. Cette crise l'avait beaucoup effrayée, car elle ne voyait plus le côté gauche des objets et de la figuere des personnes qu'elle regardait. En même temps, elle avait été prise d'un tel vertige, qu'elle avait dû chercher un refuge dans un magasin. Ce trouble visuel était accompagné des phénomènes lumineux en zigzags caractéristiques de la migraine. Puis vint le mal de tête dans tout le côté gauche, qui dura plusieurs jours. Depuis cette crise, les maux de tête et les vertiges devinrent très fréquents; mais, quant aux troubles oculaires, ils ne se présentaient que deux ou trois fois par an, et toujours avec hémyopie. En outre, il y a trois ans, dans un accès migraineux, elle a éprouvé de l'amnésie; elle ne trouvait pas ses mots, ou bien les confondait les uns avec les autres; cela n'a duré que cinq à huit minutes; mais, depuis cette époque, elle a éprouvé

Digitized by Google

ce phénomène encore trois fois; la dernière fois, ce fut au mois d'avril de l'année courante, mais elle n'a jamais rien ressenti ni dans les jambes. L'année dernière, elle consulta un confrère qui lui découvrit une hémorrhagie rétinienne. Cette lésion disparut quelque temps après. Une nouvelle crise de migraine ophtalmique lui est survenue, il y a trois jours, avec hémyopie gauche, mal de tête, vertiges; mais cette fois, après l'accès, la vue est restée trouble. Elle est venue me consulter le 23 novembre dernier, et voici ce que j'ai constaté : Mme S... est hypermétrope de 4 D.; l'acuité visuelle de l'œil droit est normale; celle de l'œil gauche est notamment affaiblie. S = 3/30, et elle lit difficilement de cet œil droit avec 4 D. convexe le No 4 de l'échelle. Le champ visuel est libre, mais il existe une névro-rétinite gauche avec thrombose de quelques capillaires, compliquée de petites hémorrhagies. L'autre œil est sain. La malade n'a plus ses règles depuis 15 mois. Tout porte donc à croire qu'il s'agit ici d'une thrombose causée par les contractures fréquentes des vaisseaux rétiniens et que ces vaisseaux, sous l'influence de la disposition congestive de la ménopause, ont dû subir des oblitérations capillaires.

En résumé, il ressort des quatre observations précitées ce point très important, que la migraine ophtalmique, regardée jusqu'à présent comme une affection de nature purement nerveuse, peut, bien qu'exceptionnellement, donner lieu à des altérations matérielles des vaisseaux rétiniens ou cérébraux.

Thèses d'ophtalmologie soutenues à la Faculté de Paris.

Pendant le 2e trimestre 1882.

BERNARD. — Contribution à l'étude du goître exophtalmique.
BATTESTI. — De la galvano-caustique en chirurgie oculaire.

Officiellement adoptées dans les hôpitaux de Paris

Peptones Catillon

Solution contenant 3 parties de viande.

Lavement nutritif : 2 *cuillerées*, 125 *eau*, 3 *gouttes laudanum*, 0,30 *bicarbonate de soude*.

Poudre : Peptone pure à l'état sec, — pas de dilution, contrôle facile, plus d'équivoque dans le dosage. 1 cuillerée à café représente 45 gr. de viande.

Cachets contenant 1 gr. et 2 gr. de poudre.

Sirop : agréable au goût, préféré pour la bouche. 1 cuillerée contient 30 gr. de viande.

Vin : utile complément de nutrition. 1 verre à madère contient 30 gr. de viande.

Élixir, très agréable. Dose, 1 verre à liqueur.

Chocolat, en CROQUETTES, contenant 8 gr. de viande et 0gr,25 *phosphate de chaux*; en TABLETTES contenant 20 gr. de viande pour 1 déjeuner.

Rue Fontaine-St-Georges, 1, Paris, et pharmacies.

Élixir de pepsine à la Glycérine
DE CATILLON

Plus actif que la pepsine ordinaire, représente le suc gastrique dans son intégrité, avec son action puissante et rapide et opère une digestion en deux heures. La Glycérine conserve la pepsine, l'alcool la paralysie.

Vin de Catillon à la Glycérine
ET AU QUINQUINA

Puissant tonique reconstituant, agréable au goût, produit les effets de l'huile de foie de morue et ceux des meilleurs quinquinas.

Le même additionné de fer :

Vin ferrugineux de Catillon

offre, en outre, le *fer* à haute dose sans constipation, et le fait tolérer par les estomacs incapables de supporter les ferrugineux ordinaires.

Le Propriétaire-Gérant, Dr ARMAIGNAC.

Bordeaux. — Imprimerie Nouvelle A. BELLIER et Cie, 16, rue Cabirol.

Digitized by Google

3e année — No 7 Juillet 1882

REVUE CLINIQUE D'OCULISTIQUE DU SUD-OUEST

SOMMAIRE : **Travaux originaux.** — Etiologie et traitement de l'ophtalmie purulente chez les nouveau-nés et les adultes (fin), par le docteur H. Armaignac. — Trois cas d'atrophie simple des nerfs optiques observés sur les enfants d'une même famille, par Higgens. — **Revue de la Presse.** — Note sur une anomalie singulière de l'œil, par M. Dareste. — De l'héméralopie dans les affections du foie, par J. Cornillon. — Recherches statistiques sur l'étiologie du strabisme convergent, par Seggel. — Amaurose quinique, par H. Knapp. — Un cas d'amaurose quinique, par E. Michel. — **Bibliographie.** — Examen fonctionnel de l'œil, par J. Masselon.

TRAVAUX ORIGINAUX

Etiologie et traitement de l'ophtalmie purulente chez les nouveau-nés et les adultes,

(Fin.)

Par le Dr H. Armaignac.

Tout ce que j'ai dit jusqu'à présent, ou à peu près, se rapporte à l'ophtalmie purulente des nouveau-nés, et nous avons vu que chez les tout jeunes enfants cette maladie revêt une physionomie spéciale qu'on pourrait appeler classique, à cause de la régularité de son évolution lorsqu'elle est abandonnée à elle-même ou traitée par des moyens irrationnels ou insuffisants. Mais les nouveau-nés ne sont pas exclusivement atteints d'ophtalmie purulente; tous les âges y sont également sujets, soit que la maladie se communique par contagion directe d'un sujet à l'autre, c'est-à-dire par les divers moyens qui peuvent opérer le transport de la matière purulente ou septique d'un œil malade dans un œil sain, soit que cette maladie provienne d'une auto-inoculation, le malade ayant lui-même la source primitive de son affection ailleurs que dans l'œil, l'ophtalmie blennorrhagique ou

Digitized by Google

vaginale (Desmarres), par exemple. On a cité encore chez l'adulte des exemples d'ophtalmies purulentes spontanées métastatiques ou rhumatismales (Maurice Perrin), mais ces observations ne sont rien moins que contestables, les dernières surtout, qui, à mon avis, n'étaient que de vulgaires conjonctivites catarrhales graves consécutives, dans plusieurs cas, à un séjour plus ou moins prolongé dans un lieu bas et humide, une prison ou un cachot.

Le retentissement donné au commencement de cette année à la communication de M. Maurice Perrin à l'Académie de médecine la haute valeur de l'auteur et sa compétence bien connue en ophtalmologie me font un devoir de m'arrêter un instant sur ce sujet, mais je me hâte de dire que les cinq cas rapportés par l'éminent chirurgien du Val-de-Grâce n'ont pas tous été observés par lui-même et que quelques-uns sont présentés avec si peu de détails qu'il est impossible, de bonne foi, de leur accorder une confiance suffisamment grande en présence d'une si grave question. Personne n'ignore que l'ophtalmie catarrhale suraiguë peut, à une certaine période de son développement, simuler à s'y méprendre l'ophtalmie purulente et, si l'on n'a pas assisté au début de la maladie et observé attentivement les premiers symptômes, la confusion devient presque inévitable. L'inflammation localisée, au début, à la conjonctive palpébrale ou à celle des culs-de-sac ne tarde pas à envahir la conjonctive bulbaire qui peut présenter dans quelques circonstances un chemosis énorme dont l'influence sur la nutrition de la cornée ne doit pas être passée sous silence et explique parfaitement l'ulcération et le sphacèle de cette délicate membrane qui, bien que dépourvue de vaisseaux sanguins, n'en est pas moins un des organes les plus vivants de l'organisme, un de ceux dans lesquels les phénomènes de la vie moléculaire s'accomplissent avec le plus de rapidité et d'énergie. La sécrétion elle-même, d'abord muqueuse ou mucopurulente, devient bientôt franchement purulente et le microscope y démontre la présence d'innombrables globules de pus.

Comme étiologie de l'ophtalmie purulente de l'enfant ou de l'adulte, je pourrais encore citer l'introduction dans l'œil d'une substance septique ayant une origine quelconque; le lavage de l'œil avec de l'urine corrompue ou mêlée de sécrétion uréthrale ou leucorrhéique; à ce propos, il faut savoir combien est répan-

Digitized by Google

due dans le peuple de tous les pays cette déplorable habitude de se laver les yeux avec de l'urine pour guérir la conjonctivite simple ou catarrhale.

Bien que le microscope ne soit pas encore parvenu à démontrer dans le pus de l'ophtalmie la présence d'un microbe spécial, d'un organisme végétal caractéristique, ou d'un simple ferment, il est cependant permis de croire qne la maladie qui nous occupe ne doit son origine qu'à une cause analogue, puisqu'elle peut se développer en dehors de toute influence extérieure ou par le simple contact d'une substance septique, comme on peut le constater, du reste, dans les inoculations thérapeutiques pour la guérison du pannus ou simplement expérimentales.

Il serait sans intérêt pour le lecteur de m'arrêter plus longtemps sur l'étiologie plus ou moins hypothétique et mystérieuse de l'ophtalmie purulente; il me suffira d'ajouter que le virus (qu'on me pardonne cette dénomination à laquelle je n'attache qu'un sens général) peut être plus ou moins atténué, tout comme le virus vaccin ou charbonneux, et que le terrain peut être plus ou moins favorable ou, au contraire, plus ou moins réfractaire à son développement.

J'arrive maintenant au traitement proprement dit de l'ophtalmie purulente, chez l'enfant d'un certain âge et chez l'adulte, et comme ce traitement est à peu près le même dans les deux cas, j'aurai soin d'indiquer, en parlant de l'adulte, ce qui se rapporte plus spécialement à l'enfant.

L'ophtalmie purulente étant constatée, il faudra d'abord s'enquérir des causes probables qui ont pu la produire, et si on n'en trouve aucune, bien s'assurer par un examen plus approfondi et une analyse détaillée des premiers symptômes et des antécédents, qu'on n'a pas affaire à une simple conjonctivite catarrhale. Cette distinction, toutefois, n'est guère utile qu'au point de vue du pronostic, car le traitement est le même dans les deux cas.

Chez l'adulte, comme chez le nonveau-né, il faudra veiller avec un soin scrupuleux à ce que le pus ne séjourne pas dans l'œil, et des lavages très fréquents seront pratiqués de la façon que j'ai déjà indiquée. On pourra se servir indifféremment pour ces lotions, d'une solution à 4 p. 100 d'acide borique, d'une solution alcoolisée ou glycérinée à 2 p. 100 d'acide salicylique, de liqueur de Labarraque ou de coaltar saponiné de Le Beuf, étendu de

Digitized by Google

dix fois son volume d'eau. On cautérisera matin et soir toute la surface de la conjonctive, après avoir bien retourné les paupières, au moyen d'un pinceau de blaireau trempé dans une solution à 2 p. 100 de nitrate d'argent, puis on fera un lavage à grande eau avec ce même pinceau trempé dans de l'eau salée, afin de neutraliser le nitrate d'argent qui pourrait rester dans les culs-de-sacs palpébraux et endommager la cornée. Ce traitement sera continué rigoureusement tant qu'il y aura de la sécrétion purulente, puis les cautérisations deviendront de plus en plus rares à mesure que la sécrétion diminuera ou perdra ses caractères de purulence.

Tant que la conjonctive bulbaire ne sera que peu enflammée, le traitement pourra se borner aux lavages et aux cautérisations, telles que je viens de les indiquer, mais s'il survient du chémosis soit séreux, soit parenchymateux, il faudra redoubler d'attention car cela annonce toujours une extrême gravité de la maladie et un danger imminent pour la cornée. Dans beaucoup de cas, en effet, l'apparition du chémosis, surtout du chémosis dur, est promptement suivie d'un trouble diffus ou par points de la cornée, et cette membrane ne tarde pas à se perforer et à se sphacéler si on n'intervient pas d'une façon extrêmement énergique.

On ne sait pas exactement quelle est la cause de cette infiltration et de cette mortification de la cornée, si elle est due au contact de l'épithélium avec un pus âcre ou corrosif, ou bien, au contraire, à un trouble de nutrition occasionné par la compression des nerfs et des vaisseaux sanguins, au niveau du cercle péri-kératique, par l'exsudation séreuse ou fibrineuse qui s'est faite dans le tissu de la conjonctive; ou bien, enfin, par une migration de leucocytes de la conjonctive dans la substance propre de la cornée à travers les espaces interfibrillaires de cette membrane, ou canalicules nourriciers de Recklinghausen. La confirmation d'une de ces hypothèses ou la découverte d'une autre cause essentielle de l'altération cornéenne serait, on le comprend, d'une grande valeur pour la thérapeutique rationnelle de cette redoutable complication de l'opthalmie purulente, mais en attendant cette découverte, nous devons nous borner à admettre toutes ces causes et instituer le traitement en conséquence.

Les cautérisations et les lavages fréquents de la conjonctive

Digitized by Google

modifieront avantageusement la sécrétion, et empêcheront le contact prolongé de ce liquide avec la cornée, mais si le chemosis survient, on devra chercher à tout prix à éviter la compression des vaisseaux et des nerfs de la périphérie de la cornée. Si le chemosis est séreux, on pratiquera avec les ciseaux ou la pointe d'un couteau de Græfe quelques mouchetures qui suffiront à l'écoulement du liquide infiltré dans les mailles lâches de la conjonctive, sans qu'on soit même obligé d'employer la compression, laquelle est toujours très mal supportée, très douloureuse et sans aucun avantage. Si le chemosis est dur, charnu, comme c'est le cas le plus habituel, il sera très avantageux d'en pratiquer l'excision tout autour de la cornée au moyen d'une pince à griffes à mors larges et de ciseaux pointus; en d'autres termes, on pratiquera la tonsure conjonctivale qu'on appelle encore la syndectomie.

Bien que connue depuis très longtemps, cette opération a eu très peu de faveur, et plusieurs chirurgiens, même parmi les plus célèbres, en ont proscrit l'usage, prétendant qu'elle donnait lieu à des bourgeons charnus, longs et difficiles à guérir ou à des cicatrices ultérieures de la muqueuse. Ce reproche ne me paraît nullement fondé, et, pour ma part, je n'hésite jamais à exciser le bourrelet chémotique péri-cornéen, lorsqu'il est dur et qu'il me paraît exercer une constriction dangereuse pour la nutrition de la cornée. Je n'ai jamais observé de bourgeons charnus consécutifs, ni de cicatrices gênantes, ou même apparentes, et toujours l'opération m'a paru apporter un soulagement immédiat en produisant une saignée locale abondante, et, par suite, un relâchement des tissus. Au bout de deux ou trois jours, on ne voit plus de traces de l'excision et les bords de la plaie conjonctivale sont de nouveau adhérents par des vaisseaux et un tissu de nouvelle formation.

Dans le numéro de novembre 1880 de la *Revue Clinique d'Oculistique*, j'ai parlé d'un travail de M. le docteur Prouff, médecin oculiste distingué de Limoges, dans lequel ce confrère dit s'être bien trouvé de l'ablation d'un lambeau conjonctival péri-cornéen dans les cas d'ulcérations ou de suppuration graves de la cornée; j'ai même rapporté plusieurs observations de ce genre, dont une personnelle, et, depuis cette époque, j'ai appliqué la méthode à différentes reprises, avec des succès très encourageants

Digitized by Google

dans des cas d'ulcères graves accompagnés de chemosis dur volumineux. D'autres confrères qui avaient lu la description du procédé dans la *Revue d'Oculistique* y ont eu également recours et en ont été très satisfaits. Mais il ne suffit pas de guérir plus ou moins radicalement une lésion cornéenne qui existe déjà et qui laissera toujours des traces ineffaçables de son passage, il faut, si on le peut, l'empêcher de se produire. M. le docteur Osio, médecin oculiste distingué de Barcelonne proposa dans ce but, à l'Académie Médico-Pharmaceutique de Barcelonne, de pratiquer la syndectomie avant l'apparition des troubles cornéens, afin de prévenir la formation du chemosis, cause directe et purement physique, selon lui, des altérations de la cornée. Dans ces temps derniers, le docteur Barraquer, de Barcelonne a conseillé le même moyen que son compatriote, et a fourni à l'appui deux observations d'ophtalmies blennorrhagiques traitrées par la syndectomie et qui paraissent concluantes. Plus tard il a rapporté encore quelques autres cas mais ces derniers ne s'appliquent qu'à des ulcères ou des infiltrations vulgaires de la cornée. De son côté, le docteur Osio, dans une lettre de revendication de priorité publiée dans le dernier numéro de la *Cronica Oftalmologica*, dit bien qu'il a pratiqué souvent l'opération avec des résultats inespérés, mais il ne fournit pas d'observations; il se borne à parler d'un cas très grave d'ophtalmie purulente où il fit la syndictomie après l'apparition d'altérations considérables de la cornée qui se terminèrent par un staphylome. Ici, il n'est nullement question, comme on le voit, d'opération préventive. Quoi qu'il en soit, le procédé me paraît rationnel, et il répond à trois indications dont j'ai parlé plus haut :

1° Diminuer l'inflammation locale en produisant un écoulement sanguin qu'on peut augmenter, si on le juge à propos, avec des lotions d'eau tiède et un massage de la conjonctive;

2° Empêcher la constriction de l'anneau péri-cornéen, et, par suite, faciliter la nutrition de la cornée qui se fait surtout par les vaisseaux profonds de l'épisclère;

3° Empêcher la migration dans la couche sous-épithéliale de la cornée des leucocytes ou des principes septiques contenus dans les vaisseaux superficiels de la conjonctive.

Toutefois, il appartient seulement à l'expérience de se prononcer sur sa valeur; mais comme il ne présente par lui-même

Digitized by Google

aucun danger, que, d'un autre côté, la gravité extrême de la maladie et le peu d'efficacité des autres moyens en justifient l'emploi, je crois qu'il n'était pas inutile de le faire connaître à nos lecteurs.

Comme adjuvant du traitement que j'ai indiqué jusqu'ici, je dois encore signaler les émissions sanguines au moyen de sangsues appliquées à la tempe au nombre de six ou huit, en deux ou trois fois dans la même journée. Je crois préférable de produire un écoulement sanguin continu et de longue durée, que d'enlever tout d'un coup une grande quantité de sang.

On a l'habitude de donner à l'intérieur du calomel à doses fractionnées afin de diminuer la plasticité du sang, mais je ne sais pas si, dans ce cas, on n'obéit pas plutôt à une vue théorique qu'à un fait suffisamment démontré. Pour ma part, je n'ai jamais constaté une efficacité réelle à l'emploi des mercuriaux, pas plus dans le chemosis dur de l'ophtalmie purulente, que dans l'iritis plastique.

Dans la première période de l'ophtalmie blennorrhagique on observe assez fréquemment un œdème dur, peu vasculaire, de la conjonctive; on dirait qu'il s'est produit une coagulation fibrineuse dans l'épaisseur de la muqueuse qu'on peut diviser sans produire d'écoulement sanguin notable. Cet état, qui a une grande analogie avec l'ophtalmie diphtéritique, avec laquelle on peut le confondre, n'a qu'une durée de quelques jours, mais donne au pronostic une gravité exceptionnelle. C'est pendant cette période qu'on voit survenir la nécrose totale de la cornée suivie de panophtalmite et d'atrophie consécutive du globe. Dans ces circonstances, on emploiera avec avantage les lotions d'eau chaude et les cataplasmes émollients de poudré de racine de guimauve, mais il faudra bien se garder de se servir de caustiques ni d'astringents qui ne feraient qu'aggraver la maladie. On n'aura recours à ces derniers moyens que lorsque la suppuration se sera franchement établie.

Dans l'ophtalmie purulente, beaucoup de praticiens conseillent l'emploi permanent de compresses trempées dans de l'eau froide ou même glacée. Ce moyen ne me paraît pas avoir de sérieux avantages, et, dans la forme diphtéritique ou pseudo-diphtéritique, il ne peut être que nuisible. Les lotions chaudes sont, dans ce cas, de beaucoup préférables.

Digitized by Google

Lorsqu'il y a simplement infiltration de la cornée ou menace de perforation, ou même lorsque la perforation s'est déjà faite, faut-il employer l'atropine ou l'ésérine? Les cliniciens ne sont pas d'accord sur ce point, et je crois même qu'on ne doit pas formuler de règle absolue à cet égard, le médecin devant souvent obéir à des indications spéciales variables avec chaque cas particulier. On répète souvent qu'en thèse générale on doit prescrire l'atropine dans les cas d'ulcères ou de perforations siégeant au centre de la cornée afin d'éviter l'enclavement du sphincter irien, qui se trouve ainsi éloigné de l'ouverture cornéenne par l'action du mydriatique; que l'ésérine convient, au contraire, lorsque la lésion est périphérique, parce qu'alors le myotique, en contractant la pupille, ramène le sphincter vers le centre de la cornée. Ces propositions, très logiques en théorie, sont loin d'avoir en pratique la même valeur. En effet, pour ce qui regarde l'atropine, je dois dire que s'il n'y a pas beaucoup de danger à l'employer pendant la période d'infiltration ou d'ulcération de la partie centrale de la cornée, d'un autre côté, il n'y a aucun avantage, à moins toutefois qu'il ne se déclare une iritis, cas dans lequel on pourra peut-être éviter, par l'emploi du mydriatique, la formation de synéchies postérieures.

Le collyre d'atropine ne calme pas la douleur, souvent même il l'aggrave en augmentant la tension de l'œil, au lieu de la diminuer, comme on le croyait autrefois. Si la perforation survient, il pourra arriver deux choses : ou bien l'iris sera entrainé dans la plaie cornéenne par l'issue de l'humeur aqueuse, et y demeurera enclavé, ou bien il n'y aura pas de prolapsus et ce sera la cristalloïde antérieure qui viendra s'appliquer d'abord contre la cornée. Mais l'atropine n'ayant plus d'action sur l'iris lorsqu'il y a perforation de la cornée et effacement de la chambre antérieure, le sphincter se rétrécira peu à peu et viendra s'accoler à la cornée et au cristallin auxquels il ne tardera pas à adhérer; si la perforation est large, la hernie de l'iris se produira malgré l'atropine.

Après avoir fait le procès de l'atropine, je dois parler de l'ésérine qui est son antagoniste le plus puissant et qui, à juste titre, jouit auprès d'un grand nombre d'ophtalmologistes d'une faveur qui ne tient pas à la mode comme cela se voit malheureusement trop souvent pour beaucoup de médicaments nouveaux, mais

Digitized by Google

bien à ses propriétés indiscutables et à une efficacité parfaitement démontrée par les nombreux travaux publiés jusqu'à ce jour sur cet alcaloïde de la fève de Calabar.

L'ésérine employée en collyre formulée de la façon suivante :

Sulfate d'ésérine de Duquesnel.....	0gr 05
Eau distillée.....	10 »

et dont on instillera une goutte de trois à six fois par jour dans l'œil malade, convient dans tous les cas où la cornée est ulcérée et menace de se perforer, surtout s'il existe en même temps de l'hypopyon. Par ses propriétés anti-pyogéniques ce médicament empêche la formation du pus et favorise la résorption de celui qui existe déjà. En tendant l'iris, il forme, ainsi que je l'ai déjà dit, comme une cloison étanche dans la chambre antérieure où la pression se trouve dès lors diminuée, ce qui facilite la cicatrisation des pertes de substances et retarde ou empêche la perforation. Toutefois, si on voit l'ulcération faire des progrès rapides, il ne faut jamais attendre la perforation spontanée de la cornée, car cette membrane peut être détruite dans une grande étendue par le processus ulcératif, et il en résulte alors constamment un large leucome qui peut présenter plus tard un grand obstacle à la vision ou à la création d'une pupille artificielle. Comme pour l'ulcère de Sœmisch, on peut fendre transversalement, et de part en part, l'ulcère avec le petit couteau de Græfe, ou faire simplement la paracenthèse avec l'aiguille triangulaire à arrêt, mais je donne la préférence au premier procédé, qui est plus facile à exécuter et moins dangereux. Il ne faut pas oublier, en effet, que si on ne prend pas de très grandes précautions, on peut, avec la pointe du couteau lancéolaire, blesser le cristallin. L'ouverture artificielle de la chambre antérieure ne présente aucun danger ; les bords de la plaie se réunissent au bout de quelques heures, et cette petite opération est toujours suivie d'un très grand soulagement et d'une détente dans les phénomènes inflammatoires. Si l'hypopyon venait à se reproduire, il suffirait d'écarter les lèvres de la plaie avec un stylet mousse pour en faire l'évacuation. Dans des cas où un coagulum de pus s'était formé au fond de la chambre antérieure et ne pouvait pas sortir avec l'humeur aqueuse, il m'est arrivé d'en faire l'extraction avec les petites pinces à iris; c'est une manœuvre délicate, mais nullement difficile à exécuter.

Digitized by Google

Comme on a pu le voir, j'ai dû, dans cet article, parler très longuement des complications cornéennes qui accompagnent presque toujours l'ophtalmie purulente de l'adulte; en effet, ce n'est pas la conjonctivite qui est grave, mais bien l'affection de la cornée qui en est la conséquence et contre laquelle doivent se diriger tous les efforts de la thérapeutique. Il était donc utile d'insister particulièrement sur ce point spécial.

Trois cas d'atrophie simple des nerfs optiques observés sur les enfants d'une même famille,

Par Higgens.

Parmi les affections oculaires dont l'hérédité est la plus fréquente, il faut citer en première ligne la cataracte congénitale, dont on trouvera un remarquable exemple, publié par M. le docteur Armaignac, dans le n° 11 (Août 1882) de la *Revue Clinique d'Oculistique*. Les cas suivants d'atrophie du nerf optique, bien qu'ils ne soient pas héréditaires, n'empruntent pas moins à l'hérédité sa fâcheuse influence puisqu'ils ont été observés tous les trois parmi les enfants d'une même famille; on peut même conclure de ces observations qu'il n'est pas nécessaire que les parents aient eux-mêmes l'affection dont souffrent les enfants, puisque, dans le cas actuel, le père et la mère jouissaient d'une bonne vue et avaient d'autres enfants également sains, et on est forcé d'admettre qu'un principe morbide peut donner lieu à des manifestations pathologiques différentes du principe original. De toutes les affections diathésiques, la syphilis est, sans contredit, celle qui donne naissance aux maladies les plus singulières et les plus diverses; c'est à elle qu'on doit, je crois, attribuer l'atrophie des nerfs optiques des enfants dont je vais rapporter l'observation succincte attendu que la mère avait présenté des signes évidents de syphilis avant la naissance des enfants malades et avait fait plusieurs fausses couches successives. Ces observations ont été prises au *Guy's Hospital*, de Londres.

1er Cas. — Albert S..., âgé de 15 ans, entra à l'Hôpital le 6 septembre 1881. Il raconta qu'il avait perdu la vue subitement trois mois auparavant. A ce moment il pouvait encore compter les doigts avec ses deux yeux dans le champ visuel inférieur. A l'ophtalmoscope on trouvait une grande pâleur de la rétine et du

Digitized by Google

nerf optique bien que les gros vaisseaux eussent leur calibre normal.

2e Cas. — Inès S..., âgée de 13 ans, était entrée à l'Hôpital au mois de février 1881. Elle lisait encore le n° 16 des échelles de Jaeger à six couleurs, aussi bien avec un œil qu'avec l'autre. Pendant dix-huit mois la vue de l'œil droit alla en s'affaiblissant graduellement; le 6 septembre 1881 la malade pouvait encore se conduire, mais il lui était impossible de lire. A l'ophtalmoscope on trouvait les disques du nerf optique d'un blanc sale et la vascularisation de la moitié inférieure de la rétine à l'état normal.

3e Cas. — Frédéric S., âgé de 10 ans, entra à l'hôpital, le 6 septembre 1881. Jusqu'au mois d'août précédent, il avait pu suivre l'école et voyait bien, mais après avoir pris quelques semaines de vacances, il se trouvait dans l'impossibilité de lire. Il ne pouvait reconnaître aucune lettre mais il distinguait encore les objets qui l'entouraient. A l'ophtalmoscope on trouvait la papille complètement blanche des deux côtés.

Remarque. — Aucun de ces enfants n'a jamais éprouvé la moindre céphalalgie, et aucun symptôme particulier n'a accompagné la perte de la vision. L'atrophie des nerfs optiques, était probablement due à des altérations des vaisseaux sanguins.

L'histoire de cette famille est la suivante : Le père, qui est compositeur, a joui d'une bonne santé jusqu'à il y a 14 ans, époque à laquelle il eut une fièvre rhumatismale. Auparavant, il avait eu aux jambes des ulcères occasionnés par des varices.

La mère a eu dix enfants; le premier, un garçon, est complètement sain; le second, une fille, à une santé très délicate; le troisième est mort à 14 mois; le quatrième, un garçon, est l'objet de notre première observation. Après la naisssance de cet enfant, la mère eut des éruptions à la peau et des ulcérations. Entre le 4e et le 5e accouchement, elle fit 4 ou 5 fausses couches. Ses amygdales ont une forme irrégulière, mais on ne trouve pas cependant de cicatrices bien définies, ni dans la bouche, ni sur la peau. Le cinquième enfant, une fille, est l'objet de notre 2e observation; le sixième, une fille, se porte bien; le septième, est mort 24 heures après la naissance; le huitième, un garçon, est l'objet de notre 3e observation, et enfin, le neuvième et le dixième jouissent d'une bonne santé.

Il est facile de remarquer qu'après la naissance du premier enfant, qui est devenu aveugle, la mère a présenté des accidents cutanés qu'on peut rapporter à la syphilis, a eu successivement 4 ou 5 fausses couches, puis un enfant qui est devenu aveugle. En présence de ces faits, il serait difficile d'admettre comme étiologie de l'atrophie des nerfs optiques, autre chose que la syphilis.

Digitized by Google

REVUE DE LA PRESSE

Note sur une anomalie singulière de l'œil, par M. Dareste. — M. Desfosses a fait connaître, dans la séance du 26 juin, de l'Académie des Sciences, la remarquable conformation de l'œil du protée. Cet organe est uniquement constitué par la vésicule optique secondaire, dans la concavité de laquelle n'ont point pénétré les productions cutanées qui forment le cristallin et le corps vitré.

C'est la première fois que cet arrêt de développement de l'œil est signalé comme caractérisant l'état normal d'une espèce animale, mais j'ai eu occasion, depuis longtemps, de le rencontrer sur les embryons anomaux ou monstrueux que j'ai obtenus dans mes expériences tératogéniques.

J'ai constaté cet arrêt de développement de l'œil, réduit à la vésicule optique secondaire, et qui paraît remplacé par une tache de pigment, dans trois conditions différentes :

Tantôt, et c'est le cas le plus rare, cet arrêt de développement de l'œil se produit isolément sur un embryon d'ailleurs complètement normal.

Tantôt il se présente sur des embryons atteints de hernies de l'encéphale ou d'exencéphalie. Dans cette monstruosité, l'une des plus fréquentes que j'aie produites, l'arrêt de développement d'un des yeux, ou même des deux, a lieu beaucoup plus souvent que leur développement complet.

Tantôt, enfin, cet arrêt de développement se produit dans la cyclopie. L'œil unique des cyclopes est parfois réduit à la vésicule optique secondaire et ne possède ni cristallin ni corps vitré. Ce fait a été signalé depuis longtemps, mais sans qu'on en ait eu la signification. On ne comprenait pas comment, dans une orbite unique, l'œil pouvait être remplacé par une tache de pigment. Aujourd'hui tous ces faits s'expliquent par le défaut de production des éléments cutanés qui pénètrent dans la vésicule optique secondaire pour former le cristallin et le corps vitré. *(La France Médicale.)*

De l'héméralopie dans les affections du foie, par J. Cornillon. — L'an dernier, je signalais dans ce journal quatre exemples d'héméralopie survenue chez des malades atteints d'hypertrophie du foie, avec ictère chronique. A peu près à la même époque les *Archives générales de médecine* publiaient sur ce sujet un mémoire très complet de M. le Dr Parinaud, qui se termine par les conclusions suivantes :

« 1° L'héméralopie, dans les affections du foie est une complication qui ne semble pas très rare; 2° Elle se montre ordinairement par crises, d'une durée variable, subissant l'influence de causes déterminantes accessoires; 3° Elle est spéciale aux affections chroniques, à la cirrhose particulièrement. Elle se développe lorsque l'organe est déjà malade depuis un certain

(1) Ces recherches ont été faites au laboratoire de physique médicale de la Faculté de médecine de Nancy.

Digitized by Google

temps; 4° Elle ne semble pas produite par l'ictère, mais par une altération spéciale au sang, résultant du trouble de la fonction hépatique; 5° Elle a une signification grave.

Les conclusions nos 1, 2, 5 sont entièrement conformes à la réalité. L'héméralopie, sans être commune, n'est pas très rare dans les affections chroniques du foie et des voies biliaires; assurément, si on la recherchait soigneusement dans les cas où sa présence semble indiquée, on la rencontrerait assez souvent. Maintenant que l'attention est attirée de ce côté, des exemples analogues à ceux qui ont été cités l'an dernier ne vont pas tarder à se multiplier d'autant plus que les maladies du foie qui engendrent ce phénomène sont fréquentes et que ce phénomène est facile à reconnaître. Néanmoins, regarder l'héméralopie comme un symptôme ordinaire des maladies chroniques du parenchyme hépatique, ce serait peut-être exagérer la portée de ce trouble fonctionnel; il vaut mieux, comme M. Parinaud, en faire une complication.

L'héméralopie d'origine hépatique se montre par crises variables quant à leur intensité et à leur durée; d'abord transitoires et légères, elles disparaissent tout à coup, reparaissent de même, sans qu'on puisse trop en expliquer le motif. Il arrive aussi parfois que l'héméralopie s'atténue lorsque la jaunisse pâlit et que les altérations du foie diminuent, mais, le plus souvent, cette amélioration n'est que passagère; tôt ou tard, les accès reviennent, augmentant de force et de longueur, et, enfin, il arrive un moment où la cécité nocturne devient complète et persistante. L'état de la vision prime alors tous les autres symptômes; les malades ne s'occupent plus de leur foie, de leur jaunisse, de leur affaiblissement général et des autres malaises qu'ils peuvent ressentir, toute leur attention est dirigée du côté de la vue.

L'héméralopie d'ordre hépatique et biliaire a, comme le fait justement remarquer M. Parinaud, une grande valeur séméiologique. C'est une complication très grave, puisque tôt ou tard la vision nocturne est abolie. Cette gravité est d'autant plus considérable que, jusqu'ici aucun traitement rationnel n'a été institué pour la combattre, la thérapeutique actuelle consistant dans la simple expectation.

Quand à la conclusion n° 3 de M. Parinaud, nous ne pouvons l'admettre dans son entier. Il nous semble qu'il a été trop affirmatif, car rien ne l'autorisait à avancer que l'héméralopie se montrait particulièrement dans la cirrhose, d'autant plus que, sur les quatre faits qu'il cite dans son mémoire, il n'y a que deux observations de cirrhose; les deux autres sont des hypertrophies simples du foie.

Quelques mois après le travail de de M. Parinaud, M. Mouly passait sa thèse inaugurale intitulée: *Contribution à l'étude de l'héméralopie dans les affections du foie.* C'est une bonne monographie dans laquelle on trouve deux excellentes observations de cirrhose hypertrophique avec complication d'héméralopie. Mais, comme M. Parinaud, M. Mouly nous paraît trop catégorique sur la pathogénie de ce trouble visuel. En effet, tout en accordant aux affections du foie, où la cellule hépatique est en jeu, une certaine valeur comme cause déterminante de l'héméralopie,

Digitized by Google

pour M. Mouly, elle semble produite de préférence par la cirrhose hypertrophique.

Nous ne nions pas que cette dernière maladie, dont la durée est longue, finisse par engendrer peu à peu l'héméralopie, puisque nous en rapportons un exemple plus loin, mais, nous prétendons que ce n'est pas la cause unique et que la cirrhose atrophique et bien d'autres altérations encore du parenchyme hépatique accusent le même résultat.

A propos des cas que nous avions vus, nous disions l'an dernier, que l'héméralopie était en rapport direct avec l'ictère et subordonnée à la marche de ce dernier, s'améliorant ou s'aggravant suivant que l'ictère augmentait ou diminuait. C'était la simple énonciation d'un fait observé, et rien de plus. Notre intention n'était évidemment pas de chercher à expliquer le mode de production de ce trouble visuel par la présence de la bile dans le sang et par conséquent d'ajouter une théorie nouvelle aux six ou sept qui existent dans la science. Nous laissions, au contraire, entendre qu'il devait exister dans la rétine une lésion de tissu nette et tranchée. Il paraît aujourd'hui à peu près démontré que cette lésion n'existe pas. Mais, contrairement à l'avis que nous avions formulé (d'après les faits que nous avions observés), MM. Mouly et Parinaud (conclusion n° 4) prétendent que l'héméralopie n'a rien de commun avec l'ictère, mais qu'elle est produite par une altération spéciale du sang résultant du trouble de la fonction hépatique, et, à cet égard, M. Mouly sous-entend que l'accumulation de l'urée dans le sang ne serait peut-être pas étangère à la genèse de ce trouble visuel.

Nous ignorons absolument si l'héméralopie est engendrée par une altération spéciale du sang et quelle est la nature de cette altération, mais, ce qui paraît certain, c'est que cette complication a des rapports évidents avec l'ictère chronique concomitant. En effet, avec les 3 cas que nous publions aujourd'hui, nous connaissons 12 cas très précis d'héméralopie d'origine hépatique. Dans tous ces cas, puisés à différentes sources et qui ont trait à des lésions diverses du tissu du foie : hypertrophie simple, cirrhose hypertrophique, cirhose paludéenne, cirrhose atrophique, jamais l'ictère n'a fait défaut. Il était, à vrai dire, plus ou moins foncé, plus ou moins intense, mais il était constant, tandis que nous n'avons jamais rencontré l'héméralopie dans les autres maladies du foie où la jaunisse manquait. Nous nous sommes adressé cependant à des individus dont les lobules hépatiques devaient être notablement altérés dans leur texture : c'étaient des diabétiques à foie gras, des cancéreux sans ictère, des goutteux avec hypérémie hépatique ; chez tous, la vision diurne et nocturne était intacte

Arrivons maintenant aux faits que nous avons observés dans le courant de 1881. Ils paraissent un peu s'éloigner de ceux qui ont été publiés l'an dernier ; en tous cas, ils démontrent que le champ de l'héméralopie d'origine hépatique au lieu de se circonscrire, tend, au contraire à se développer.

Observation I. — *Hypertrophie du foie. Ictère chronique. Héméralopie.* — C... Jean-Baptiste, 25 ans, originaire du département des Landes,

Digitized by Google

fut admis le 8 juin à l'hôpital de Vichy, pour une affection du foie avec ictère chronique occasionné par de la lithiase biliaire.

Il y a trois ans qu'il a des coliques hépatiques à répétition, tous les quinze jours environ. A la suite de ses accès son teint devenait jaune, et cet état persistait pendant quatre ou cinq jours, après quoi, tout rentrait dans l'ordre. A dater du mois de mai 1880, l'ictère devint permanent augmentant cependant un peu à la fin de chaque colique, mais le malade ne se préoccupa pas outre mesure de cette jaunisse, qui ne l'empêchait ni de manger, ni de dormir, ni de travailler. En mars 1881, il s'apperçut qu'au crépuscule les objets lui paraissaient obscurs, lorsqu'il les regardait du côté du sol. Cet inconvénient n'existait pas lorsqu'ils étaient placés en face ou latéralement. Craignant de perdre la vue, il consulta un médecin qui lui prescrivit une cure à Vichy.

Etat à son arrivée à l'hôpital. — Cet homme, bien que malade depuis fort longtemps est encore très vigoureux. Teint jaune foncé sur toute l'étendue de la surface cutanée; quelques coups d'ongle indiquent l'existence d'un peu de prurigo. Les matières fécales sont cendrées, les urines d'un vert noirâtre très marqué. L'appétit est bon, C.... digère bien et dort paisiblement.

Organes abdominaux. —Rate normale. Le foie dépasse de trois travers de doigt les fausses côtes droites sur le trajet de la ligne mamelonnaire. A la région épigastrique, il descend à un travers de doigt environ au-dessus de l'ombilic. Dans toute son étendue il est absolument indolent, soit spontanément, soit à la pression. Son tissu n'est pas induré ; il ne présente nulle part des noyaux résistants, Quand on exerce une légère pression sur un point quelconque de sa circonférence, celle-ci change légèrement de place, ainsi que le reste de la totalité du foie. Il n'y a donc pas d'adhérences, soit avec les organes voisins, soit avec la paroi abdominale antérieure.

Etat de la vision. — La vision diurne est conservée dans son intégrité. C... différencie très nettement les couleurs voyantes et même celles qui ne sont séparées entre elles que par des nuances à peine perceptibles, mais, le soir, au coucher du soleil, il lui est impossible de regagner son lit sans l'aide d'un assistant. Les pupilles sont égales et contractiles.

Examen ophtalmologique. — M. Poncet (de Cluny), de passage à Vichy, eut l'obligeance d'examiner ce malade a l'ophtalmoscope, le 20 juillet, quelques jours avant son départ. Voici ce qu'il trouva :

Œil gauche. — Les veines supérieure et inférieure de la rétine sont énormément dilatées, d'un noir brun très marqué, mais ce n'est pas la couleur du sang veineux. La veine supérieure, surtout vers le disque de la papille, offre une dilatation variqueuse qui s'arrête brusquement au contact du nerf optique.

C'est à peine si on peut suivre le trajet des artères, tellement elles sont fines et exsangues. C'est surtout l'artère supérieure interne qui présente au plus haut degré les lésions habituelles de l'héméralopie. Ce vaisseau est entouré, au tronc principal et dans ses ramifications les plus déliées, d'un œdème si intense, que cette région est parsemée de tâches blanchâtres,

Digitized by Google

laiteuses, dont la disposition suit celle du vaisseau. Mais, nulle part, il n'existe de taches pigmentaires ou hémorrhagiques. La moitié interne du disque de la papille (image renversée) est un peu plus pâle que d'habitude.

Œil droit. — Les lésions de cet organe présentent le même caractère que pour le précédent, mais à un degré moindre : dilatation variqueuse des veines en dehors de la papille, aspect noir brun de toute cette zone. Un peu d'œdème péri-papillaire. Artères vides et pâles, pas d'hémorrhagie, pas de pigment. En somme, dans l'un ou l'autre organe, on trouve, à des degrès divers, les lésions ordinaires de l'héméralopie.

Etat au départ, le 22 juillet. — Le foie n'a pas sensiblement diminué de volume, la jaunisse persiste, mais l'héméralopie s'est un peu amendée. Bien que les objets lui paraissent obscurs, lorsqu'il regarde vers le sol, il peut cependant regagner son lit le soir, après le coucher du soleil.

Pendant son séjour à l'hôpital, il contracta une arthrite du genou gauche, qui dura dix jours (*28 Juin- 8 juillet*) : les vésicatoires seuls eurent raison de cette phlegmasie intercurrente.

L'amélioration légère que nous avons constatée dans l'acuité de la vision nocturne de ce malade se maintiendra-t-elle ? Nous ne le pensons pas; tout nous donne au contraire à croire que l'héméralopie augmentera, rendant dans la suite à peu près impossible la locomotion et le travail pendant la nuit.

Observation II. — *Cirrhose hypertrophique du foie. Ictère léger datant de quatre ans. Héméralopie.* — T...., Pierre trente-deux ans, journalier, entre à l'hôpital de Vichy le *8 septembre 1881*.

Antécédents. — A bu d'assez fortes quantités d'eau-de-vie pendant qu'il était soldat, et surtout lorsqu'il était prisonnier en Prusse. Il n'a habité qu'un mois les pays chauds.

Il y a six ans qu'il s'est aperçu de sa maladie du foie : il éprouvait une démangeaison horrible sur toute la surface cutanée, et son urine avait une coloration très foncée. Mais, il n'y a que quatre ans que son teint a pris le caractère nettement ictérique et qu'il est devenu héméralope. Cette infirmité dura peu, mais reparut à courts intervalles, et sans qu'il pût s'en expliquer le motif. Elle disparut de nouveau, mais revint depuis à peu près tous les mois.

Ce trouble visuel, inquiétant notre malade et le gênant dans l'exercice de sa profession, il s'adressa à plusieurs médecins qui ne purent le soulager. C'est alors que, sur le conseil d'un de ses amis, il se mit à manger du foie de bœuf cru pendant ses accès d'héméralopie. Au bout de deux jours la vision nocturne revenait. Quand les accidents reparaissaient, il recourait au même moyen, et toujours avec le même succès. Aujourd'hui ce remède ne jouit plus de la même efficacité. Bien que la valeur curative du foie de bœuf cru nous ait paru quelque peu extraordinaire, nous avons tenu à signaler l'action de ce remède, telle qu'elle nous a été racontée.

Etat actuel. — Teinte subictérique de la peau. Conjonctives jaunes. Urine bilieuse A l'examen des viscères abdominaux, nous constatons que le foie est notablement hypertrophié : 1° Sur la ligne épigastrique, il dépasse de cinq travers de doigt l'appendice xyphoïde. 2° Sur la ligne

Digitized by Google

mamelonnaire droite, il déborde les fausses côtes de trois travers de doigt. L'organe est mobile partout. Son tissu est ferme sans être bosselé. La rate est notablement hypertrophiée.

Etat des yeux. — Les pupilles sont égales et contractiles. Pas de cataracte. Pendant le jour, la vision est très nette, il distingue le rouge, le vert, le violet; il différencie parfaitement les nuances intermédiaires. Le soir, au crépuscule, il ne reconnaît plus la forme des objets. La lumière artificielle lui permet de se conduire, mais, entre les becs de gazs, il ne voit plus rien. Les escaliers du dortoir étant mal éclairés il monte à tâtons, et ne regagne son lit qu'avec peine. L'examen ophthalmoscopique n'a pas été fait.

Observation III. — *Cirrhose atrophique du foie, Ictère peu intense datant d'un an. Ascite. Héméralopie. Mort.* — Ch....., négociant, vint à Vichy, le *23 août 1881*. Habitudes alcooliques non établies.

Il y a un an qu'il est jaune. Depuis le mois de *janvier* 1881, l'ictère augmenta, sans acquérir une coloration très foncée. A dater de cette époque, il survint de l'héméralopie. Lorsqu'il voulait lire le soir, il était obligé de mettre la bougie entre son journal et lui. Quand il rentrait, il se faisait conduire à son domicile par ses enfants.

Etat actuel. — Peau jaune sur toute sa surface, mais cette teinte est surtout manifeste à la face et sur les conjonctives. Urines foncées. A la percussion et à la palpation, on trouve que le foie est petit, rétracté, se dérobant sous les côtes droites; il y a en outre une notable quantité de sérosité dans la cavité péritonéale. Appétit bon, digestion satisfaisante, bon sommeil. Respiration facile. Pas d'épistaxis, beaucoup d'affaiblissement.

Examen des yeux. — Pupilles égales, contractiles. A l'éclairage latéral, pas de cataracte. Pendant le jour, Ch... voit parfaitement, il reconnaît exactement les couleurs. Mais dès qu'arrive le crépuscule, la cécité est complète, si bien qu'à dîner il ne mange pas parce qu'il ne voit pas ce qu'il y a dans son assiette. Même placé à côté d'une bougie, il ne peut lire son journal. L'examen ophthalmoscopique n'a pas été fait.

A la fin de la cure thermale, nous constatons une notable augmentation de l'ascite et un peu d'œdème aux membres inférieurs; l'héméralopie persiste.

De retour dans son pays, vers le *12 septembre*, l'épanchement augmenta avec rapidité. Le *14 octobre*, il avait acquis de telles proportions qu'une ponction fut jugée nécessaire et exécutée sur le champ. Mais le liquide se reproduisit très vite, et ce malade succomba le *28 octobre*.

Ces faits nous démontrent que l'héméralopie n'est pas spéciale à certaines affections chroniques du foie nettement déterminées, puisque notre premier malade était atteint d'hypertrophie simple, le second de cirrhose hypertrophique et le troisième, enfin, de cirrhose atrophique. Cette diversité d'origine nous donne à supposer qu'on peut retrouver la cécité nocturne dans bien d'autres altérations de ce viscère.

Autre remarque : l'héméralopie a suivi, dans deux cas, constamment la la même marche. D'abord, les accès ont été passagers, cédant à des cir-

Digitized by Google

constances accessoires ou à l'emploi du foie de bœuf cru, par exemple (voir Obs. II), puis, tout à coup, ils deviennent persistants. Une seule fois, il n'y a pas eu d'intermittence bien tranchée (voir Observ. III).

Chez l'un de nos malades où l'examen ophtalmoscopique a été pratiqué par M. Poncet, les lésions rétiniennes qui ont été trouvées sont : gracilité des artères, état variqueux des veines, œdème péri-papillaire (voir Obs. I), et sembleraient indiquer que l'héméralopie d'origine hépatique est tout à fait semblable, au point de vue anatomique, à l'héméralopie essentielle.

Contrairement à ce qui s'était passé l'an dernier, le traitement général (eau de Vichy, intus et extra), n'a pas amené d'amélioration appréciable de la vision, excepté chez le sujet de l'Observation I. Il est vrai qu'en dépit de nos efforts, les lésions hépatiques et l'ictère ont persisté chez les deux autres malades pendant toute la durée de la cure. (*Progrès Médical*).

Recherches statistiques sur l'étiologie du strabisme convergent, par Seggel. — L'auteur rapporte dans son travail cinq observations qui lui servent à formuler les conclusions suivantes :

La faiblesse de l'adduction n'est pas la seule cause du strabisme convergent intermittent. A l'appui de cette proposition, Seggel fournit deux observations dans lesquelles il y avait prédominance d'action du droit externe, et cependant l'adduction se faisait très bien. L'insuffisance notable du droit interne peut cependant empêcher le strabisme convergent de se produire dans la vision de près; dans ce cas, la convergence entraîne nécessairement un grand effort d'accommodation. Quand il existe une faiblesse absolue de l'adduction, la vision s'exerce toujours dans des conditions très défavorables. Quand il existe une insuffisance relative du droit externe, le strabisme convergent intermittent peut exister rien que par le fait de la faiblesse absolue de l'adduction. Cette insuffisance favorise la production du strabisme convergent, même lorsqu'il n'y a pas de faiblesse absolue de l'adduction, mais cet état est très rare.

Dans ce cas, on ne rencontre jamais le strabisme permanent; au contraire, ces intermittences se produisent chez les enfants pendant la période de développement du strabisme. Chez eux la convergence s'établit d'une façon graduelle et régulière, sans que la distance des objets fixés ait une influence quelconque. (*Klin. Monats. für Augenheildkunde*).

Amaurose quinique, par H. Knapp. — Knapp a observé trois cas de cécité et de surdité complètes survenues à la suite de l'administration de doses massives de quinine. Ici encore la surdité fut très passagère, l'amaurose très rebelle et les modifications du côté des yeux identiques à celles qui déjà ont été mentionnées : mydriase, pâleur de la papille, rétrécissement des vaisseaux rétiniens. La perception des couleurs mit plus de temps à se rétablir que la perception lumineuse et, comme dernière trace de l'action de la quinine, on notait un rétrécissement concentrique du champ visuel.

Le pronostic de l'amaurose quinique est, selon Knapp, relativement favorable. Pour ce qui est du traitement, il devra consister dans l'emploi des toniques et des reconstituants. Le séjour au grand air et la position hori-

Digitized by Google

zontale paraissent contribuer à hâter la guérison. On a essayé, sans aucun résultat, de combattre ces accidents par les inhalations de nitrite d'amyle (pour obtenir le relâchement paralytique des vaisseaux rétrécis), par la strychnine, par l'électricité, etc.

Autre cas d'amaurose quinique, par E. Michel. — Le sujet de l'observation de Michel est un homme de trente-huit ans, qui, dans le cours d'une pneumonie, absorba 15 grammes de quinine en cinq jours et fut frappé d'une surdité et d'une cécité complètes. La surdité se dissipa en dix jours, mais la vue n'était pas entièrement rétablie au bout d'une année, pendant laquelle le malade fut soumis à un régime fortifiant et à l'usage des toniques. Chez lui également les pupilles étaient fortement dilatées, la papille très pâle et les vaisseaux rétiniens extrêmement rétrécis. Enfin, ces accidents développés par l'absorption des 15 grammes de quinine eurent encore pour conséquence un rétrécissement concentrique du champ visuel. On ne découvrait pas d'ailleurs d'altérations au fond de l'œil.

BIBLIOGRAPHIE

Examen fonctionnel de l'Œil

Comprenant la *réfraction*, le *choix des lunettes*, la *perception des couleurs*, le *champ visuel* et les *mouvements des yeux*, avec figures dans le texte et 14 planches en couleur hors texte, par le Dr J. Masselon. (Paris, 1882, O. Doin, éditeur. Prix : 8 fr.)

Depuis quelques années, le savant assistant et collaborateur de M. de Wecker, a entrepris la publication d'un certain nombre d'ouvrages élémentaires d'ophtalmologie qui ont eu un grand succès auprès des élèves et des médecins. Habitué à l'enseignement par une pratique déjà longue et surtout considérable par le nombre des malades et des élèves qui fréquentent la Clinique, M. le Dr Masselon a compris qu'on pouvait commencer à faire de l'ophtalmologie pratique sans avoir absolument besoin des grands *Traités* et que les ouvrages élémentaires étaient très propres à inspirer le goût de cette science en la débarrassant de toutes les difficultés qui pourraient décourager l'étudiant si elles lui étaient présentées au début de ses études. En médecine, comme dans toutes les sciences, il faut aller du simple au composé et n'aborder les grandes questions et les grands problèmes qu'après avoir acquis un fonds de connaissances suffisant pour en entreprendre l'étude.

L'optique physiologique, créée par le génie d'Helmoltz, est devenue aujourd'hui une vaste science que peu de personnes sont à même de posséder, mais qui n'est nullement indispensable aux médecins praticiens qui, trouveront aisément dans les ouvrages élémentaires déjà publiés (voir Armaignac, *Traité élémentaire d'Ophtalmoscopie, d'Optométrie et de Réfraction oculaire* ; Sous, *Traité d'Optique considérée au point de vue de la vision*), tout ce qui est nécessaire pour résoudre facilement tous les problèmes qui pourront se présenter dans la pratique.

Digitized by Google

Le livre de M. Masselon, plus élémentaire encore que ceux de ses devanciers, mais néanmoins très complet et conçu dans le même esprit qué les précédents sera, nous en sommes certain, parfaitement accueilli des élèves.

L'ouvrage est divisé en cinq parties traitant des sujets suivants : *acuité visuelle*; *réfraction de l'œil*; *perception des couleurs* ; *champ visuel* ; *mouvements des yeux*, et ne saurait se prêter à une analyse, chacun de ses chapitres comprenant tous les détails qui s'y rapportent. Au chapitre consacré à la perception des couleurs, l'auteur s'est montré d'une extrême sobriété dans le choix des méthodes destinées à reconnaître ou à mesurer l'achromatopsie et a passé sous silence plusieurs appareils tels que ceux de Redard, de Maréchal (de Brest), etc., qu'il aurait pu peut-être mentionner, bien que leur usage soit moins généralisé que celui des écheveaux de laine ou des carrés brodés de Holmgren et de Daae auxquels il donne la préférence. M. Masselon a consacré quelques pages au mélange des couleurs, au contraste simultané et a donné un grand développement à l'étude du champ visuel et du champ du regard.

L'*Examen fonctionnel de l'œil* fait suite à l'*Ophtalmoscopie clinique* que M. Masselon a publiée l'année dernière en collaboration avec M. de Wecker et que nous avons analysée à cette place. Ce livre est écrit avec le même style simple, concis et net que l'auteur a employé dans toutes ses publications ; il est enrichi de planches chromo-lithographiques et de modèles pour l'étude de l'achromatopsie et du contraste simultané; nous ne doutons pas qu'il ait un grand succès auprès des élèves et des médecins.

Le Propriétaire-Gérant, Dr Armaignac.

Bordeaux. — Imprimerie Nouvelle A. Bellier et Cie, 16, rue Cabirol.

Officiellement adoptées dans les hôpitaux de Paris

Peptones Catillon

Solution contenant 3 parties de viande.

Lavement nutritif : 2 *cuillerées*, 125 *eau*, 3 *gouttes laudanum*, 0,30 *bicarbonate de soude*.

Poudre : Peptone pure à l'état sec, — pas de dilution, contrôle facile, plus d'équivoque dans le dosage. 1 cuillerée à café représente 45 gr. de viande.

Cachets contenant 1 gr. et 2 gr. de poudre.

Sirop : agréable au goût, préféré pour la bouche. 1 cuillerée contient 30 gr. de viande.

Vin : utile complément de nutrition. 1 verre à madère contient 30 gr. de viande.

Élixir, très agréable. Dose, 1 verre à liqueur.

Chocolat, en croquettes, contenant 8 gr. de viande et 0gr,25 *phosphate de chaux*; en tablettes contenant 20 gr. de viande pour 1 déjeuner.

Rue Fontaine-St-Georges, 1, Paris, et pharmacies.

Elixir de pepsine à la Glycérine
DE CATILLON

Plus actif que la pepsine ordinaire, représente le suc gastrique dans son intégrité, avec son action puissante et rapide et opère une digestion en deux heures. La Glycérine conserve la pepsine, l'alcool la paralysie.

Vin de Catillon à la Glycérine
ET AU QUINQUINA

Puissant tonique reconstituant, agréable au goût, produit les effets de l'huile de foie de morue et ceux des meilleurs quinquinas.

Le même additionné de fer :

Vin ferrugineux de Catillon

offre, en outre, le *fer* à haute dose sans constipation, et le fait tolérer par les estomacs incapables de supporter les ferrugineux ordinaires.

Digitized by Google

3e ANNÉE — N° 8 AOUT 1882

REVUE CLINIQUE

D'OCULISTIQUE

DU SUD-OUEST

SOMMAIRE : **Travaux originaux.** — Sur les conséquences et la gravité des plaies du sourcil. — Observations, par le docteur H. ARMAIGNAC. — Trois observations de cataracte zonulaire, par le Dr J.-M. PROUFF. — **Revue de la Presse.** — Propositions et hypothèses relatives à la sensibilité pour la lumière et les couleurs, par FR. BOLL — Des courants liquides dans le cristallin, par SAMELSOHN — Traitement de la dyphtérie conjonctivale, par A. VOISSINS — De l'amaurose consécutive aux hémorrhagies, par HIRSCHBERG. — **Instruments.** — Astigmatomètre de MM. DE WECKER et MASSELON. — **Varia.** — Les écoles d'aveugles. — **Bibliographie.** — Troubles oculaires et lésions cérébrales

TRAVAUX ORIGINAUX

Sur les conséquences et la gravité des plaies du sourcil. — Observations.

Par le Dr H. ARMAIGNAC.

Tous les auteurs sont d'accord pour attribuer aux plaies du sourcil une influence particulière sur l'organe de la vue, et une gravité exceptionnelle qui semble n'avoir aucun rapport avec l'importance du traumatisme. En effet, il arrive très souvent de rencontrer des malades ayant déjà perdu un œil ou en train de le perdre et chez lesquels on trouve, au niveau du rebord sourcilier, une petite cicatrice dont ils ont parfois beaucoup de peine à se rappeler l'origine, d'autant plus que la maladie de l'œil peut ne survenir que plusieurs années après la blessure. L'affection oculaire la plus fréquente est, sans contredit, l'atrophie du nerf optique, mais ce n'est pas la seule, bien que les statistiques manquent pour en déterminer exactement la fréquence. La cataracte et l'irido-choroïdite s'observent aussi assez souvent, mais ces diverses maladies me paraissent engendrées

Digitized by Google

par un mécanisme spécial et particulier pour chacune d'elles et sur lequel je désire appeler l'attention.

Il serait trop long de passer en revue toutes les hypothèses qui ont été émises sur la façon dont se produit la cécité après les plaies du sourcil, mais je crois qu'on doit admettre deux grandes causes : 1° les causes *directes*, médiates ou immédiates; 2° les causes *réflexes* ou trophiques dépendant d'une lésion du trijumeau.

Parmi les causes directes, je dois citer : les hémorrhagies dans la gaîne ou dans le voisinage du nerf optique occasionnées par la violence du traumatisme ou par les ruptures ou fissures du trou optique qui ont été observées dans plusieurs circonstances ; les lésions du nerf optique lui-même, à son passage à travers le trou optique.

M. le docteur Berlin a réuni de nombreux matériaux pour démontrer la fréquence de cette lésion. A part les 40 cas qu'il a observés lui-même, il cite encore la statistique de Prescott-Hewet qui, sur 68 cas de fracture de la base du crâne, a trouvé 23 fois une fracture des parois orbitaires. Holder, sur 126 fractures de la base, a trouvé 88 fois les parois orbitaires intéressées. Enfin, et c'est là le point capital très souvent la fracture intéressait le trou optique et le nerf était lui-même plus ou moins déchiré ou comprimé. Dans cette lésion, il existait souvent un épanchement sanguin entre les deux gaînes du nerf.

Si dans les fractures ordinaires de la base du crâne résultant d'un traumatisme qui a porté sur une partie quelconque de la tête, on trouve si souvent le trou optique et le nerf intéressés, il est évident que la lésion doit être encore bien plus fréquente, lorsque le coup a porté sur le sourcil et cela sans que la fracture du rocher soit indispensable. Si, à la suite des traumatismes violents dont je viens de parler, on avait soin de faire l'examen ophtalmoscopique, dans beaucoup de cas on trouverait certainement au fond de l'œil les signes d'une névrite ou d'une hémorrhagie dont la connaissance ne serait pas inutile pour le pronostic de la vision. Dans les premiers jours qui suivent l'accident le malade ne s'aperçoit pas toujours lui-même que sa vue est affectée parce qu'il porte un bandeau sur l'œil ou qu'il reste dans une chambre demi obscure. Parfois même, en dehors de ces conditions, et comme cela se rencontre dans plusieurs maladies qui n'occasionnent pas de douleur, l'atrophie progressive ou la

Digitized by Google

cataracte monoculaire, par exemple, le malade a perdu plus ou moins complètement la vue d'un œil sans s'en apercevoir, et ce n'est qu'une circonstance fortuite qui vient l'en avertir.

Les causes réflexes par lésion du trijumeau sont très fréquentes et il suffit parfois d'une plaie, insignifiante en apparence, au niveau du trou sus ou sous-orbitaire pour entraîner quelques mois après des troubles considérables dans l'œil correspondant et la perte de la vision. Mais, tandis que les causes directes dont j'ai parlé tout à l'heure agissent surtout sur le segment postérieur de l'œil, le nerf optique et la rétine, les causes réflexes, au contraire, agissent sur le segment antérieur, l'iris, le corps ciliaire, la cornée et le cristallin.

Beaucoup d'auteurs ne croient pas qu'il soit nécessaire que le nerf sus-orbitaire ou ses branches soient intéressés par la plaie; ils pensent que la constriction occasionnée par le retrait de la cicatrice est parfaitement suffisante, et, pour ma part, j'ai vu plusieurs cas où certainement la lésion avait été bien légère et bien superficielle, et où la maladie de l'œil ne s'était pas moins montrée au bout de quelques mois ou même de quelques années. Si l'on voulait exclure dans ce cas l'influence de la cicatrice, il faut avouer, d'un autre côté, que la blessure du nerf mettrait bien du temps pour se faire sentir dans l'œil. Or, toutes les expériences physiologiques qui ont porté sur le trijumeau sont là pour attester avec quelle rapidité les lésions expérimentales de ce nerf entraînent des troubles dans l'œil.

Dans ces derniers temps, on a proposé, comme on sait, l'élongation des nerfs pour la cure de certaines névralgies rebelles, dans les douleurs fulgurantes des ataxiques, dans la sciatique, etc., et plusieurs cas de guérison plus ou moins complète ont été publiés, mais, comme cela arrive toujours avec les nouveaux remèdes ou les nouveaux procédés opératoires, l'enthousiasme des premiers moments a eu son retour et de trop nombreux insuccès, ou même des accidents graves, n'ont pas tardé à restreindre considérablement les applications de cette méthode thérapeutique qui semblait promettre beaucoup plus qu'elle n'a tenu. Avant de l'abandonner, cependant, on a voulu l'expérimenter de toutes les façons, avec cet esprit de généralisation auquel la médecine ne peut se soustraire et qui fait souvent tomber dans l'oubli des remèdes précieux qu'on aurait dû

Digitized by Google

consever, bien qu'ils ne fussent pas une panacée universelle. Pour ce qui a trait à l'élongation, je dois dire que presque tous les nerfs ont été soumis à cette méthode sans en excepter certains nerfs de sensibilité spéciale, comme le nerf optique, par exemple, auquel on a fait l'*élongation* lorsque la névrotomie optico-ciliaire n'a plus été de mode. Les diverses branches du trijumeau ne devaient pas y échapper, et, sans s'inquiéter des conséquences éloignées de l'opération, ni faire, au préalable, des expériences sur les animaux, on a mis à nu le sus et le sous-orbitaire, le maxillaire, etc., et on a exercé sur ces nerfs une traction de plusieurs hectogrammes ou de plusieurs kilogrammes, pour guérir des névralgies faciales ou des rages de dent. Je ne voudrais pas nier, *à priori*, les avantages de l'élongation de ces derniers nerfs, mais les observations qui ont été publiées sont loin d'être favorables au succès de la méthode, encore ne sait-on pas les conséquences tardives qu'auront ces opérations sur l'organe de la vision, plusieurs cas de cécité ayant été rapportés à la suite de la resection du sus-orbitaire. Jusqu'à plus ample informé, je crois que la méthode ne pourra être utilisée que lorsque la vision sera déjà irrémissiblement perdue et que, en toute autre circonstance, c'est un moyen encore trop incertain, trop peu expérimenté et trop dangereux pour qu'un praticien prudent soit autorisé à l'employer.

Les affections oculaires consécutives aux blessures du sourcil sont loin d'être rares, et, pour ma part, j'en ai observé un grand nombre sur lesquelles, je n'ai pas pris de notes détaillées. Cependant mon attention ayant été appelée sur ce point depuis quelque temps, je donne ci-après l'observation des deux derniers cas que j'ai observés.

Observation I.

Plaie du sourcil droit ayant occasionné, 3 mois après, une irido-choroïdite suivie de phtisie du globe

M. F..., propriétaire, à Pauillac, âgé de 64 ans, me fut adressé le 26 avril dernier, par un de mes confrères, qui le soignait depuis quelques jours sans obtenir la moindre amélioration. Le malade me raconta que depuis environ quinze jours son œil droit était rouge et douloureux et peu à peu avait cessé

Digitized by Google

presque complètement de voir. Au moment où je l'examinai, je pus constater une iritis intense avec synéchie postérieure totale. L'œil était enflammé et douloureux à la pression; il existait en bas un peu de chemosis séreux peri-cornéen. La conjonctive, quoique très rouge, n'était le siège d'aucune sécrétion morbide; il existait seulement un larmoiement asssez abondant. Je fis plusieurs instillations d'atropine dans la journée, mais, le soir, le mydriatique n'avait produit encore aucune dilatation. Je conseillai néanmoins d'en continuer l'emploi pendant quelques jours, et je prescrivis en même temps le calomel à doses fractionnées, et l'application sur l'œil malade de compresses de camomille.

Dix jours après le malade revint chez moi. Les synéchies s'étaient rompues en haut et en bas et la pupille avait une forme allongée verticalement, mais elle était couverte par une membrane exsudative blanche et assez épaisse, adhérente à la cristalloïde antérieure et à l'iris. Le chemosis et la douleur avaient disparu, mais la vision était absolument nulle, à peine le malade distinguait-il la clarté d'une forte lampe placée à 20 centimètres de l'œil.

Voyant l'inutilité de l'atropine et la diminution des symptômes inflammatoires, je fis cesser le médicament et j'engageai le malade à revenir lorsque l'œil ne serait plus rouge, afin de voir si une pupille artificielle serait possible et utile.

Au bout d'un mois, F... se présenta chez moi. Toute inflammation avait disparu et la pupille était dans le même état que la dernière fois. Ayant voulu apprécier la tension de l'œil, quel ne fut pas mon étonnement de constater un ramollissement considérable de cet organe. J'aperçus en même temps une cicatrice linéaire au niveau du sourcil et, ayant demandé au malade depuis combien de temps il avait cette cicatrice, il me répondit que quatre mois auparavant il était tombé de 3 ou 4 mètres de hauteur sur des fagots et s'était fortement contusionné le corps et blessé à la figure. La plaie du sourcil, surtout, avait donné beaucoup de sang, mais cependant avait rapidement guéri.

N'ayant pu trouver aucune cause au développement de l'iritis qui était survenue d'une façon presque insidieuse, et sans que le malade eût fait la moindre imprudence, je dus en rattacher l'origine à la plaie du sourcil, d'autant plus que ce n'était pas là une

Digitized by Google

iritis ordinaire et que le ramollissement du globe, survenu si rapidement, semblait indiquer une lésion de la choroïde que l'oblitération de la pupille ne m'avait pas permis de constater. La région ciliaire était sensible à la pression, et le processus inflammatoire, bien qu'invisible à l'extérieur, devait exister à l'état latent dans cette région.

En présence de cette situation je dus informer le malade du peu d'espoir que j'avais de lui rendre la vue par une opération à laquelle j'avais pensé tout d'abord mais que la terminaison de la maladie semblait maintenant devoir proscrire d'une façon absolue.

Depuis, j'ai revu le malade, et je n'ai pu malheureusement que constater de nouveau le ramollissement de plus en plus marqué de l'œil, qui est en voie de phtisie et définitivement perdu pour la vision.

Observation II

Cataracte survenue rapidement chez une jeune fille de vingt-huit ans, à la suite d'un coup violent, suivi de plaie, sur le sourcil.

Mlle Jeanne Etch..., âgée de vingt-huit ans, s'est présentée chez moi, le 10 juillet dernier, pour me consulter au sujet d'un trouble qu'elle avait dans l'œil droit et dont elle ne s'était aperçue que la veille. A l'examen direct comme à l'examen latéral avec la loupe ou l'ophtalmoscope, il était facile de constater l'existence d'une cataracte déjà assez avancée et empêchant de voir le fond de l'œil. Toute la masse du cristallin paraissait demi-opaque et blanchâtre; l'iris était très contractile et le champ visuel normal.

Ayant interrogé la malade pour lui demander si elle ne connaissait aucune cause qui eût pu produire sa maladie, elle me répondit qu'elle n'avait jamais souffert des yeux, mais que six mois auparavant elle avait reçu un coup violent avec l'angle d'une porte sur le sourcil droit où l'on voit encore distinctement une cicatrice linéaire, au niveau même du nerf sus-orbitaire. Une autre cicatrice, qui date de l'enfance, existe aussi au niveau du tiers moyen du bord sourcillier.

L'acuité visuelle de l'œil droit se réduit à pouvoir compter les

Digitized by Google

doigts à 1 mètre, mais toutes les couleurs placées dans le voisinage de l'œil sont reconnues très distinctement.

Après l'administration d'un collyre d'atropine, la pupille se dilata très largement et il me fut facile de constater que toute la masse du cristallin était envahie par l'opacification. La lentille cristallinienne était à sa place et la zonule intacte.

L'autre œil est absolument normal et la vision excellente.

J'aurais voulu essayer chez cette malade l'emploi des courants continus qui, d'après Neftel, auraient donné de bons résultats en Amérique dans les cataractes commençantes et chez les sujets jeunes, mais malheureusement des difficultés matérielles ont empêché cette jeune fille de se soumettre à ce traitement que j'ai déjà employé sans aucun résultat dans un grand nombre de cas pour des affections du cristallin, du corps vitré et du nerf optique, mais qui, dans le cas actuel, aurait pu, peut-être, être de quelque utilité.

J'ai revu il y a quelques jours la malade, et j'ai pu constater que l'opacification du cristallin marchait très rapidement.

Il serait difficile ici d'expliquer la formation de la cataracte à la suite d'une lésion du trijumeau autrement que par une action réflexe sur les nerfs trophiques qui président à la nutrition de la lentille et qu'on ne connait pas encore. Il est probable néanmoins que ce sont les nerfs ciliaires, et que l'irritation du nerf sus-orbitaire est transmise au ganglion ophtalmique par sa racine sensitive qui vient, comme on sait, du nasal.

D'un autre côté, on ne saurait invoquer la commotion produite par le choc attendu que la cataracte n'est apparue que longtemps après l'accident et que le cristallin n'a subi aucun déplacement ni changement de position qui aurait pu altérer ou interrompre ses relations nutritives. Du reste on a vu d'autres cas où l'altération du cristallin s'est produite à la suite des blessures du trijumeau n'ayant produit aucune commotion. M. le professeur Gayet, de Lyon, m'a cité dernièrement un cas de sa pratique personnelle dans lequel la cataracte était survenue à la suite de la blessure du sous-orbitaire par un plomb de chasse.

Dans ce cas l'irritation avait dû suivre un trajet beaucoup plus long que dans mon observation et aller jusqu'au ganglion de Gasser pour remonter ensuite par la branche ophtalmique.

Digitized by Google

Trois observations de cataracte zonulaire.

Par le Dr J.-M. Prouff.

Obs. I. — B. F..., âgé de 35 ans, cultivateur à Saint-Pierre-Decolle, vient me consulter le 1er juin 1882. Il se plaint de sa vue qui a toujours été mauvaise, à tel point qu'il n'a pu apprendre à lire, et même depuis quelques années les travaux si grossiers des champs lui deviennent de plus en plus difficiles : parfois, il se trouve dans l'impossibilité de les exécuter.

Examinant le malade, nous trouvons les signes suivants :

1° Le simple réflecteur révèle, dans toutes les directions, vers la périphérie du cristallin, une zone rouge, dentelée par quelques stries opaques, particulièrement vers la partie inféro-externe.

2° L'éclairage oblique nous apprend que la lamelle opaque la plus antérieure est séparée de l'iris par une couche complètement transparente, qui est épaisse de 3/4 de millimètre.

3° Le disque cristallinien opaque laisse encore pénétrer, par quelques points plus ou moins rapprochés du centre, un peu de lumière au fond de l'œil.

Notons, comme particularité, quelques petites plaques crétacées, disséminées dans l'épaisseur des lamelles opaques.

Nous avions affaire à une cataracte zonulaire; l'indication de l'iridectomie était bien nette sur les deux yeux. Je fis à la partie inféro-interne une iridectomie large de 2 millimètres à peine. Au bout du quatrième jour, le malade rentra tout seul dans sa famille avec la vue sensiblement améliorée, et put reprendre dès lors ses occupations.

Obs. II. — Vieillard de soixante ans : naquit avec une vision faible, qui devint de plus en plus mauvaise, si bien que vers l'âge de trente ans, cet homme ne pouvait plus se conduire; quand il vint réclamer nos soins, il lui était impossible même de compter les doigts.

Examen objectif. — La partie périphérique des cristallins, restée transparente, avait une largeur de 2 millimètres, et présentait une régularité presque exceptionnelle, sauf deux petites stries opaques à l'angle supéro-interne, sur les deux yeux. La couche transparente antérieure semblait épaisse de 1 millimètre et n'offrait pas trace d'opacités.

Digitized by Google

Le disque opaque ne laissait pas pénétrer la moindre lumière au fond de l'œil.

Fig. 1

Je fis sur les deux yeux, à l'angle supéro-externe, une petite iridectomie, et fus assez heureux pour laisser le sphincter iridien intact sur l'œil droit.

L'opération fut suivie de si peu de réaction, que le malade se promenait au bout de huit jours.

Trois semaines plus tard, il revint me consulter se plaignant d'y voir moins que le jour même de son départ de ma clinique ; c'est qu'un médecin lui avait conseillé des instillations d'atropine. La pupille, en effet, était très dilatée sur les deux yeux, et je pus alors constater un vrai vacillement des deux cristallins au moindre mouvement des globes; trois instillations répétées d'ésérine ayant resserré les pupilles, firent cesser tout tremblement des deux lentilles; d'ailleurs, avant cette instillation intempestive d'atropine, les cristallins, examinés à différentes reprises, ne tremblotaient pas d'une façon perceptible; ce vacillement provoqué nous apprend que ces deux cristallins étaient réduits de volume.

C'est là un exemple remarquable de cataracte zonulaire, progressive, en ce sens que le malade devint finalement aveugle, par suite de l'opacification totale des lamelles d'abord demi-transparentes; mais la cataracte est restée en même temps stationnaire, en ce sens que les couches, primitivement limpides, ont conservé toute leur limpidité.

Une dernière réflexion : il est assez facile de faire l'iridectomie ci-dessinée. Faites une plaie tout-à-fait périphérique, à ouverture interne de 2 millimètres seulement; avec des pinces à iridectomie fines, prenez l'iris au point de jonction du tiers externe avec les deux tiers internes, puis attirez l'iris très peu au-dehors : sectionnez le plus près possible de la pince; vous êtes sûr ainsi d'avoir respecté le sphincter.

Cette petite opération est assez délicate, je l'avoue, mais bien moins difficile à exécuter que l'iritomie dans ces cas particuliers; et puis, l'iritomie offre du danger, dans son exécution; au point de vue optique offre-t-elle grand avantage? Si le malade se sert de sa paupière pour compléter la fente stéopénique, notre petite iridectomie laisse très peu à désirer, au point de vue optique.

Digitized by Google

Bien plus, j'ai observé le fait suivant, à la clinique de mon excellent maître, M. de Wecker : iritomie faite sur un œil pour subluxation du cristallin; cette iritomie avait été exécutée d'une façon irréprochable, cependant, au bout de deux ans, le malade étant revenu, son iris ne présentait plus trace de la section faite par les pinces-ciseaux. L'iritomie s'était entièrement cicatrisée.

Toutes ces raisons feront préférer l'iridectomie petite, sans section du sphincter, à l'iritomie. (1)

Obs. III. — Cataracte zonulaire pointillée. — Une des plus rares observations de cataracte zonulaire est la suivante, que je dois à l'obligeance de mon ami, M. le docteur Montané, médecin-major au 63e de ligne : nous avons examiné ensemble le malade qui était un soldat de 21 ans, réformé pour sa vue, en 1881.

La pupille étant dilatée par l'atropine, on voyait concentriquement au cercle iridien *a*, et de dehors en dedans (*fig. 2*). Examen au simple réflecteur.

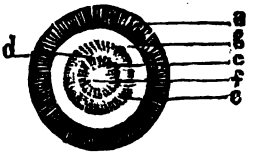

Fig. 2.

1° Une zone rouge *b* à peu près régulière, de 3/4 millim. de largeur.

2° Une ligne foncée *e* de 1/3 de millimètre de largeur.

3° Une deuxième zone d'un brun rougeâtre *d*, relativement transparente, de 1mm1/2 de largeur.

4° Une ligne *e* plus foncée que la ligne *c*, de 1/2 millimètre environ.

5° Une zone *f* analogue à la zone *d*, mais d'un brun rougeâtre plus foncé.

Afin d'interpréter et de rendre plus intelligible cette image singulière, fournie par le simple réflecteur, je ne puis mieux faire que d'emprunter la fin de la page 921 au remarquable ouvrage de M. Sichel fils, mon ancien maître. « Dans la deuxième variété » de cataracte zonulaire, dit-il, il y a non-seulement une couche » opaque embrassant le noyau transparent du cristallin et entou- » rée elle-même de substance corticale transparente, mais encore » au sein de cette dernière, il existe une seconde couche opaque, » de sorte que les différentes couches se succèdent dans l'ordre » suivant : le noyau transparent, une première couche opaque,

(1) Nous ne voyons guère quel avantage peut avoir l'iridectomie avec conservation du sphincter sur l'iridectomie ordinaire.

(Note de la Rédaction.)

Digitized by Google

» une première couche transparente, une seconde couche opaque,
» et enfin la substance corticale transparente ».

Eh bien! supposez que la première et la deuxième couche opaque, au lieu de présenter une opacité plus ou moins totale, offrent seulement des points opaques disséminés, bien limités, comme dans les cataractes pointillées ordinaires; que, de plus, ces petits points opaques, par une bizarrerie de la nature, se serrent et se condensent davantage à la périphérie de chaque couche, plus particulièrement cependant dans la couche profonde, et vous aurez, au simple réflecteur, l'image ci-dessus décrite.

L'examen à l'éclairage oblique nous a démontré que les choses se passaient ainsi sur notre malade qui possédait une acuité égale à 1/8. Aucun verre, même après atropinisation, n'améliorait sensiblement la vue; il n'accusait aucun changement dans l'état de la vision depuis son enfance; il lisait comme une personne très myope, bien qu'il ne le fût pas. Nous avons jugé toute intervention inutile.

REVUE DE LA PRESSE

Propositions et hypothèses relatives à la sensibilité pour la lumière et les couleurs, par Fr. Boll. — Ce mémoire du célèbre physiologiste dont la science déplore encore la perte, a été trouvé parmi ses notes après sa mort; il est précédé d'une lettre du professeur Helmoltz dans laquelle ce dernier relate les points principaux d'une conversation qu'il avait eue avec Boll et où celui-ci lui avait confié ses projets, ses résultats et ses espérances physiologiques. Boll espérait démontrer qu'il existe une relation entre les trois sensations fondamentales des couleurs et les trois couches impressionnables qu'il avait reconnues dans la rétine. Il voulait savoir d'Helmoltz s'il ne considérait pas le système de terminaison indépendante des fibres nerveuses de la rétine dans les trois couches de cette membrane comme incompatible avec le nombre restreint des filets nerveux qu'on trouve dans le nerf optique. Cette difficulté disparaît si l'on admet, comme Helmoltz l'a fait pour le tact, que les fibres nerveuses de chaque système forment un réseau anastomosé qui n'est mis en relation avec les centres nerveux que par un petit nombre de fibres. L'excitation d'un point terminal se fait sentir dans tout le réseau et gagne le centre nerveux par les différentes voies qui y aboutissent. Les voies centripètes les plus voisines du point excité conduisent la plus forte impression, les voies les plus éloignées conduisent l'impression la plus faible. Par des combinaisons de ce genre, on obtiendrait la localisation des impressions.

Digitized by Google

Boll se préoccupait, en second lieu, de savoir comment les trois sensations fondamentales étaient distribuées dans les trois couches sensibles, et il admettait cet axiome que la lumière qui agit sur un élément est celle qui est absorbée par lui et constitue la couleur. Ayant prouvé que l'élément cylindrique extérieur du bâtonnet absorbait le vert, il le considérait comme destiné à la sensation du vert. Le blanc et le bleu excitent également les mouvements des noyaux pigmentés et Boll leur attribuait un rôle dans la sensation du violet. Les cônes seraient affectés par le rouge, et dès lors la sensation du vert devrait manquer dans la macula, mais Boll répondait à cela qu'il était vraisemblable que les éléments de la macula, bien qu'ils paraissent tous semblables, correspondent néanmoins aux deux espèces d'éléments rétiniens, les cônes et les bâtonnets.

Helmoltz fit à cela une grave objection déduite des phénomènes de dispersion lumineuse dans les milieux réfringents. Le pourpre rétinien se laisse facilement traverser par les rayons rouges ; il faut chercher au-delà de la couche colorée en rouge les éléments impressionnés par cette couleur. De plus, d'après la constitution des milieux réfringents de l'œil, le foyer des rayons rouges est plus en arrière que celui des rayons bleus. Il est vrai que la puissance photo-chimique considérable des rayons violets pourrait permettre au petit nombre de rayons qui auraient traversé le pourpre rétinien d'exercer une action efficace sur les prolongements des cellules pigmentaires.

Voici les propositions que Boll établit relativement aux éléments visuels et à leurs propriétés :

1° La surface impressionnable de la rétine est composée de points indépendants, isolément impressionnables : ce sont les éléments visuels;

2° Chaque élément visuel possède deux propriétés physiologiques : la première celle d'être impressionné par la lumière et la couleur, et la seconde celle de localiser d'une certaine manière l'impression;

3° Tous les éléments visuels sont comparables, quant à leur impresionnabilité à la lumière et à la couleur, bien qu'ils soient distincts entre eux;

4° Le nombre des éléments visuels de la rétine est égal au nombre des filets nerveux du nerf optique;

5° Les éléments visuels ne peuvent être identifiés ni avec les bâtonnets seuls, ni avec les cônes, ni avec la réunion des cônes et des bâtonnets.

Il faut ajouter à ces éléments la couche épithéliale pigmentaire. Ces trois sortes d'éléments, bâtonnets, cônes et couche pigmentaire sont distribués suivant un mode de structure déterminé.

Boll étudie les propriétés anatomiques et physiologiques de ces trois espèces d'éléments, ajoutant aux faits déjà connus, ceux qui résultent de ses propres recherches et de celles de son élève M. Angelucci.

Toutes ces considérations et ces faits ne peuvent être analysés, et nous engageons vivement les lecteurs à consulter le mémoire original qui a été publié dans les *Archiv. für Anatomie und Physiologie*, 1882.

Des courants liquides dans le cristallin, par Samelsohn. — L'auteur a observé chez les ouvriers qui travaillent le fer trois cataractes traumatiques produites par des éclats de ce métal.

Digitized by Google

Il a noté que les molécules d'oxyde provenant du corps étranger s'étaient distribuées d'une façon spéciale et avaient accompli une migration analogue dans les trois cas. Ces observations l'ont obligé à admettre, en s'appuyant sur les recherches expérimentales récentes, que dans la nutrition du cristallin il se fait un courant liquide considérable d'arrière en avant. Le liquide s'accumule dans le canal de Petit pour pénétrer ensuite, par l'équateur du cristallin, dans la substance de la lentille et gagner le centre en suivant une direction centripète. Dévié au niveau du pôle antérieur, le courant en question prend une direction centrifuge pour atteindre l'insertion des fibres zonulaires par où il sort pour pénétrer dans la chambre postérieure.

Traitement de la dyphtérie conjonctivale, par A. Voissins. — Le moyen recommandé par cet auteur consiste en lotions de la conjonctive fréquemment répétées au moyen d'un pinceau trempé dans une solution d'acide salicylique dans la glycérine à 4 p. 100. *(Klinische Monatsblatter für Augenheilkunde de Zehender).*

De l'amaurose consécutive aux hémorrhagies par Hirschberg — A la suite d'une abondante gastrorrhagie, un homme de cinquante-deux ans présenta du côté des yeux les troubles que voici : à gauche, la papille était un peu trouble et décolorée ; à droite, on notait les signes d'une névrite optique qui fit des progrès très marqués dans l'espace de huit jours, et qui gagna ensuite le côté gauche ; acuité visuelle, à droite 0, à gauche, 1/4. Au trente-sixième jour, on notait à droite les signes d'une atrophie papillaire avec des artères rétiniennes considérablement rétrécies et amaurose ; à gauche, acuité visuelle 1/4, aspect du fond de l'œil, normal.

Au bout de trois ans et demi, le malade eut une nouvelle hématémèse qui l'emporta. A l'autopsie on trouva un cancer ulcéré de l'estomac et une atrophie complète du nerf optique du côté droit qui ne laissait plus voir de traces des fibres nerveuses étouffées par une néoplasie conjonctive. La gaîne du nerf était à peine épaissie. La papille du côté gauche présentait les traces manifestes d'une inflammation antérieure. Sur des coupes transversales du nerf optique gauche, on trouvait à ce cordon une structure à peu près normale, sauf dans une zone périphérique comprenant 1/8e environ de l'épaisseur du nerf ; mais dans le voisinage du globe de l'œil, cette zone gagnait en importance. Sur des coupes antéro-postérieures de la papille, on reconnaissait l'existence d'une prolifération de tissu conjonctif riche en noyaux.

Hirschberg fait remarquer que cette observation est la première où, à la suite des troubles visuels consécutifs à des hémorrhagies, on ait eu l'occasion de soumettre l'appareil visuel à un examen histologique. *(Gaz. méd. de Paris).*

Digitized by Google

INSTRUMENTS

Astigmatomètre de MM. de Wecker et Masselon.

Dans la séance du 8 août 1882 M. Gavarret a présenté au nom de MM. de Wecker et Masselon, un nouvel astigmomètre.

L'instrument, exécuté par M. Crétès, se résume essentiellement en une figure carrée, en métal ou en carton noirci. Celle-ci offre sur son bord un liséré blanc de 1 c. 1/2, et son centre est percé d'un trou (A, fig. 1). On se propose d'étudier comment le cadre blanc de ce carré vient se réfléchir sur la cornée, dont l'inégalité de courbure est la cause presque unique de

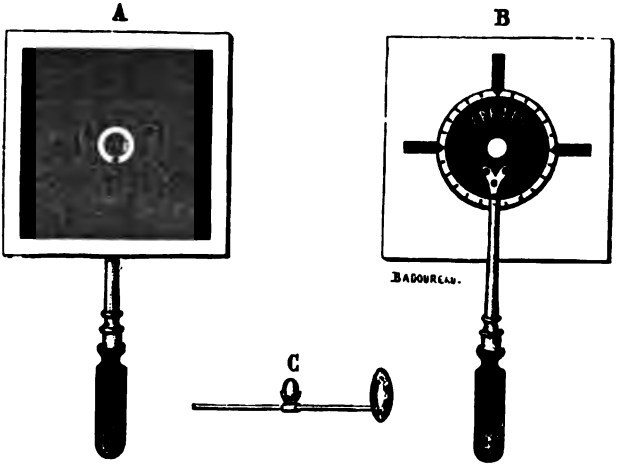

Fig. 1.

l'astigmatisme. Ce carré peut exécuter sur son manche un mouvement de rotation que mesure un cadran placé derrière l'instrument (B, fig. 1).

Le patient tournant le dos à la lumière, l'astigmomètre bien éclairé est tenu verticalement, de façon que son plan soit parallèle à celui de la face du sujet. En outre, il faut veiller à ce que l'œil observé se trouve vis-à-vis du trou central qu'il doit fixer. En procédant ainsi, on observe dans un cas normal que le bord blanc du carré vient se peindre sur la cornée, suivant un carré *exact*, dont le côté est moindre que le tiers du diamètre de la cornée, lorsque l'on tient l'instrument à la distance habituelle de 20 centimètres environ.

Les dimensions de l'image réfléchie étant variables suivant le rayon cornéen, il en résultera, ainsi que M. Javal l'a aussi fait observer dans la description de son ophtalmomètre, que le carré se réfléchira sur la cornée, dans un cas d'astigmatisme régulier, sous la forme d'un rectangle, mais à condition toutefois que les côtés du carré de l'instrument correspondent aux méridiens principaux, autrement on aurait un losange. On tournera alors la figure carrée jusqu'à ce que les angles deviennent droits, de

Digitized by Google

manière que l'image se montre exactement rectangulaire. On lira à ce moment sur le cercle divisé la direction des méridiens principaux. Ceux-ci reconnus, reste à apprécier, d'après le degré d'aplatissement du rectangle, le nombre de dioptries que mesure l'astigmatisme. C'est ce que permet de faire une petite échelle jointe à l'instrument, et qui, tenue au voisinage de l'œil, montre par comparaison, d'une façon très-exacte pour la pratique ordinaire, à combien de dioptries s'élève l'astigmatisme. La fig. 2, qui représente cette échelle, est la reproduction en grandeur naturelle des reflets cornéens que fournissent l'œil normal et les yeux astigmates.

Le degré de l'astigmatisme et les méridiens principaux ainsi déterminés en un instant, il suffit de placer dans la monture d'essai un cylindre égal, convexe à *axe perpendiculaire* au grand côté du rectangle dans le cas d'*hypermétropie;* concave à *axe parallèle* dans le cas de *myopie*, et à déterminer la réfraction sphérique s'il y a lieu.

Cette méthode objective pour la correction de l'astigmatisme rend de précieux services, particulièrement chez les opérés de cataracte et chez les enfants trop jeunes pour donner des renseignements exacts. Enfin elle peut être aussi très avantageusement appliquée dans les conseils de révision, à cause de l'extrême simplicité de son emploi et des rapides résultats qu'elle fournit, toute tentative de simulation étant ainsi écartée.

Dans les formes d'astigmatisme irrégulier, surtout lorsque celui-ci est disséminé sur la cornée, on conçoit que la figure carrée doit donner une image plus ou moins irrégulière, les côtés cessant d'être rectilignes et montrant une forme sinueuse ou brisée par places. Pour grossir l'image et bien se rendre compte des défauts qui caractérisent l'astigmatisme irrégulier, il sera utile d'adjoindre à l'instrument la tige mobile munie d'une loupe qui l'accompagne; cette tige étant terminée par une petite plaque percée destinée à reposer sur les parties voisines de l'œil, de façon à donner de la fixité à l'appareil (C, fig. 1).

Fig. 2.

Dans de nombreux cas, en dépit de l'irrégularité de l'astigmatisme, il arrivera qu'en faisant tourner la figure carrée de l'instrument, on trouvera une position où l'image présentera deux côtés parallèles, et, à défaut du rectangle de l'astigmatisme régulier, on obtendra du moins une image trapézoïde dont le degré d'aplatissement servira d'indice pour l'emploi d'un cylindre qui rendra souvent une acuité inespérée.

A propos de l'astigmatisme irrégulier, observons que le kératocone donne naturellement lieu à une image rapetissée, à cause de l'accroissement de courbure du sommet de la cornée. Les quatre côtés de l'image se montrent sensiblement égaux, mais offrent une incurvation à convexité tournée vers le centre, signe caractéristique de ce genre de déformation de la cornée.

Il n'y a donc là, en général, aucune application possible des verres cylindriques.

Digitized by Google

VARIA

Les Ecoles d'aveugles.

Sous ce titre, le journal le *Temps* du 12 juin 1482, a publié une étude que nous reproduisons en partie :

« Savez-vous combien il y a d'aveugles en France ? 31,631, d'après le recensement de 1876. Et au sort de combien pourvoit-on sur ce chiffre énorme ? L'Institut national des jeunes aveugles entretien 400 élèves ; diverses institutions particulières en élèvent à peu près autant ; l'hospice des Quinze-Vingts en abrite quinze fois vingt, c'est-à-dire 300, et il fait des pensions bien restreintes de 100, 150 et 200 fr. à 900 autres ; ce qui fait un total de 2,000 aveugles secourus. Et les autres ? Eh bien, les autres deviennent ce qu'ils peuvent. Si leur famille est aisée, elle subvient à leurs besoins, mais c'est l'exception, car la cécité sévit surtout sur les classes pauvres. Si elle ne l'est pas, il ne leur reste qu'à prendre une clarinette ou un accordéon et aller mendier. Dans un appel adressé à la générosité publique, il y a deux ans, le directeur des Quinze-Vingts constatait que 23,000 aveugles — 23,000, entendez-vous — « attendent encore un atelier absent, ou aspirent à une distribution de travail qui ne se fait pas, et restent ainsi sans asile et sans secours. »

« Voilà où nous en sommes dans le pays de Valentin Haüy, le premier éducateur des aveugles, qui disait, il y a près d'un siècle déjà : « Nous ne craignons pas de dire que, si nous continuons à être secondés, nous parviendrons à mettre tous les aveugles à l'abri de l'indigence en les occupant fructueusement. » Tandis que la plupart des pays de l'Europe, l'Egypte, le Mexique même, occupaient leurs aveugles et leur faisaient gagner honorablement leur vie, la France ne possédait pas un atelier ouvert aux siens. Nous sommes en tout les mêmes, les premiers à l'invention et les derniers à l'application.

« Le nombre des professions accessibles aux aveugles est beaucoup plus varié qu'on ne l'imagine. Parmi les professions libérales, par exemple, il en est peu qui leur soient fermées, car la cécité n'est point un empêchement aux travaux intellectuels ; un des principaux acteurs de la révolution de 1830 en Belgique, le célèbre publiciste Rodenbach, était aveugle ; Augustin Thierry, ayant perdu la vue, n'en continua pas moins ses belles études historiques ; un des inventeurs récompensés à la récente exposition d'électricité est aveugle de naissance ; la cécité semble même développer la mémoire d'une façon remarquable, et beaucoup d'aveugles posèdent une faculté de calcul extraordinaire. Sanderson et Plaingeon ont été de grands mathématiciens.

Les Japonais ont utilisé cette particularité d'une façon fort originale : ils ont fondé une institution d'aveugle-nés dont l'emploi est de retenir par cœur l'histoire de leur pays : ce sont des annales vivantes.

Qu'il s'agisse d'intelligence, de mémoire ou simplement d'oreille, comme dans la musique, on conçoit que la perte de la vue ne soit pas un obstacle ; mais ce qui est tout à fait surprenant, c'est que les arts plastiques, où

Digitized by Google

l'œil semble indispensable pour embrasser les formes, ait pu tenter les aveugles et que certains d'entre eux y aient excellé. Klinhaus, qui était devenu aveugle à cinq ans, n'on a pas moins été un statuaire célèbre, et aujourd'hui encore M. Vidal, qui est privé de la lumière depuis l'âge de quinze ans, étonne Paris par la rare perfection des groupes d'animaux qu'il expose. Le toucher acquiert une telle délicatesse, que les plus légères inflexions d'un relief ne sauraient lui échapper. Et c'est bien le toucher seulement qui est en jeu chez ces étonnants artistes, car on pense bien que ce ne sont pas les souvenirs qu'il avait pu ramasser à l'âge de quinze ans qui servent actuelldment M. Vidal, quand il modèle.

« Mais les aveugles des classes aisées peuvent seuls prétendre aux professions libérales, et c'est surtout du travail manuel qu'il faudrait procurer aux 23,000 aveugles qui demandent à être occupés. En Angleterre, pendant l'année 1877, 914 aveugles employés par vingt-neuf institutions différentes ont fabriqué et vendu pour 1,222,625 fr. de marchandises sur lesquels ils ont touché 577, 025 fr. de salaire, soit 631 fr. par tête, et ces chiffres ont sensiblement augmenté depuis cinq ans. Les aveugles sont donc aptes à produire un travail manuel utile, et le nombre des emplois auxquels on les a occupés de l'autre côté de la Manche, donne une idée tout à fait inattendue de leurs aptitudes. Une statistique officielle leur attribue les professions les plus diverses, depuis celles qui ne réclament que des efforts mécaniques, comme la manœuvre des pompes dans les mines ou celle des soufflets d'orgue dans les églises, jusqu'aux métiers qui exigent une habilité de doigt particulière et une grande sûreté d'exécution, comme ceux de tisseur, d'horloger et de fabricant d'instruments de musique. Les aveugles fabriquent même des pianos dans la composition desquels entrent tant de pièces, et si délicates.

« C'est un aveugle français, nommé Montal, qui a été le fondateur de cette industrie parmi ses camarades d'infortune. Il était élève de l'Institut de Paris et commença par faire une étude approfondie de l'art d'accorder cet instrument aussi cher aux demoiselles à marier qu'odieux à leurs voisins d'appartement; avant lui, on ne procédait guère que par routine ; grâce à ses connaissances acoustiques et musicales, il en déduisit la théorie et l'enseigna pour ainsi dire scientifiquement ; deux compositeurs célèbres, Zimmermann et Adam, le prirent sous leur patronage, et, mordu par l'ambition d'accordeur, il voulut devenir facteur. Il y réussit si bien qu'il perfectionna le piano et fut décoré de la Légion d'honneur. Un rapport anglais, lu au congrès de 1878, signale un accordeur de piano, qui, grâce aux enseignements de Montal, gagne 3,750 francs par an à Londres.

« C'est donc un fait acquis, l'aveugle peut gagner sa vie, sinon aussi largement qu'un voyant, du moins d'une façon suffisante ; l'exemple des nations que nous avons citées le prouve. Nous n'aurions qu'à le suivre en France et, quand on songe que nos voisins n'ont fait souvent qu'appliquer des idées qui avaient pris naissance chez nous, on ne peut que s'étonner que nous ayons été les derniers à nous occuper des moyens pratiques

Digitized by Google

d'améliorer le sort de l'une des plus intéressantes classes d'infirmes dont la Société ait la charge.

« L'expérience faite heureusement à l'étranger, depuis de longues années vient d'être renouvelée non moins heureusement à Paris. L'aveugle peut travailler; et, à quelque âge que ce soit, pourvu qu'il ne soit pas impotent, il peut apprendre un métier facile, comme celui de vannier ou de rempailleur. ».

BIBLIOGRAPHIE

Troubles oculaires et lésions cérébrales

M. Féré, chef de clinique de M. le professeur Charcot, déjà connu par plusieurs travaux remarquables, a fait choix, pour ses débuts en pathologie nerveuse, d'un des points les plus délicats de la question des localisations cérébrales. Après Bellouard, Gille et Traube, Mauthner et Wildbrand, il reprend l'étude des troubles fonctionnels de la vision par lésion cérébrale; il s'efforce de compléter la série des recherches inaugurées par M. le professeur Charcot dans ses leçons sur les localisations cérébrales. M. Féré se propose d'établir quelles lésions des hémisphères engendrent l'amblyopie croisée et l'hémianopsie. Son étude est méthodiquement dirigée et riche en document précieux.

Les origines des nerfs optiques dans les corps genouillés, dans les tubercules quadrijumeaux et jusque dans les fibres radiantes de Gratiolet sont fouillées avec soin; il relate tout ce que les recherches des anatomistes nous ont appris. Que ne nous a-t-il donné un schéma simple et de facile conception sur ces régions dont la disposition reste encore si obscure pour le commun; il nous eût montré comment, dans l'état actuel de la science, il faut la comprendre. Nous exprimerons le même désir pour le point si contreversé de l'entre croisement des nerfs optiques au niveau du chiasma. Toutefois, les descriptions sont claires, et il suffirait seulement de diminuer la tâche du lecteur.

Notre auteur apporte la même méthode d'exposition claire et patiente dans le récit des recherches des physiologistes sur la disposition probable des centres de la vision à la surface de l'écorce cérébrale. Tous les physiologistes localisateurs s'accordent à placer les centres corticaux de la vision à la surface du lobe occipital et du gyrus angulaire, chez le singe et chez l'homme. Ferrier et Munk, les deux principaux, diffèrent seulement sur les relations qui unissent les rétines avec les hémisphères. Les images rétiniennes se projett nt-elles sur l'hémisphère du même côté, ou sur celui du côté opposé? Les deux expérimentateurs admettent l'entrecroisement; mais il n'est pas complet; il ne se fait pas pour toutes les zones rétiniennes. Munk, qui semble avoir pénétré le plus intimement dans cette analyse si délicate des phénomènes cérébraux de la vision, indique des rapports constants de situation géographique entre les bâtonnets rétiniens et les éléments nerveux à la surface de l'écorce cérébrale (1). La sphère rétinienne et la sphère visuelle corticale sont arrangées symétriquement et se correspondent par des conducteurs qui suivent une voie déterminée.

Ces communications se font par des faisceaux directs et par des fais-

(1) Voyez l'analyse de ces recherches, par Duret et Blanchard, in *Progrès Médical*, 1881.

Digitized by Google

ceaux croisés, pour chacune des deux rétines; mais le nombre, la situation et les rapports de ces deux ordres de faisceaux varient selon les espèces animales. D'après Munk lui-même, il y aurait à cet égard des différences essentielles entre le singe et l'homme; la structure des sphères visuelles de ces deux êtres ne se correspond pas. C'est donc à la pathologie seule qu'il appartiendra d'éclaircir ce point obscur; elle devra rechercher elle-même l'explication des amblyopies et des hémianopsies d'origine centrale. Il lui incombe d'abord de vérifier l'existence de centres visuels corticaux et de rechercher la voie parcourue par les conducteurs qui les relient aux éléments rétiniens. On sait que pour rendre compte de tous les faits observés en clinique, M. Charcot a imaginé un schéma devenu classique. M. Féré en propose un à son tour, qui a pour but de compléter celui du maître. Il se garde toutefois de lui attribuer une valeur définitive, car, pour lui, dans l'état actuel de la science, une synthèse parfaite n'est pas encore possible.

L'amblyopie des hystériques, l'hémianopsie post apoplectique ou transitoire, l'hémaniopsie permanente, l'hémianiopsie de la migraine et toutes les amblyopies d'origine cérébrale sont étudiées par lui, d'abord uniquement dans leurs manifestations cliniques. Dans une seconde partie, il recherche, autant que le sujet le comporte, quelles relations existent entre ces troubles pathologiques et les diverses lésions constatées à l'autopsie, dans les centres nerveux.

Les points principaux mis en lumière par notre auteur sont les suivants : chez les hystériques hémaniesthésiques, on observe une amblyopie concentrique du champ visuel, siégeant du même côté que les troubles de la sensibilité cutanée. Il existe, ainsi que le faisaient supposer des faits expérimentaux et que le démontrent les faits cliniques, une hémianiopsie d'origine hémisphérique, dont la localisation n'est point nettement établie; elle se rencontre assez fréquemment chez les sujets atteints d'autres troubles d'origine cérébrale, l'aphasie, l'hémiplégie, l'émichorée et l'hémianesthésie. Ces associations cliniques sont très intéressantes à connaître non-seulement pour le clinicien, mais aussi pour le physiologiste, car, le siège de la lésion primordiale d'une des deux affections étant connu, il sera possible de soupçonner la situation de l'autre, sa nature, et la valeur d'un seul fait anatomique constaté à l'autopsie en sera considérablement augmentée. Ainsi, lorsque l'aphasie, accompagnée d'une monoplégie et d'une hémiplégie du côté droit, est contemporaine d'une hémianopsie droite, comme cela se rencontre dans quelques observations, la détermination de la région atteinte devient facile ; la lésion est un ramollissement (c'est-à-dire une lésion qui a peu de chances de comprimer à distance le tractus optique) : on est donc en droit de soupçonner que, dans ce cas, l'hémianopsie est déterminée par une lésion de l'écorce cérébrale siégeant aux environs du centre de la face et des membres, au voisinage de la région dite psycho-motrice de l'écorce. Signalons toutefois une cause d'erreur : les vaisseaux qui nourrissent la partie antérieure de la bandelette optique et la troisième circonvolution ont les mêmes sources.

D'après nos souvenirs, ces lésions concomitantes de la bandelette ne sont pas rares. Nous nous demandons même si cette partie des tractus optiques ne doit pas, presque constamment, être mise en cause, et si l'hypothèse d'un centre complémentaire ou accessoire de la vision, situé dans les régions antérieures des hémisphères, doit être définitivement adoptée. D'ailleurs, M. Féré se garde de toute affirmation. Il dit seulement : « Il nous paraît probable que la région, dont les lésions déterminent l'hémianopsie, est comprise entre le pli courbe et le sillon de Rolando, c'est-à-dire confinant en arrière à la région motrice. Nous convenons que ce n'est pas sur des bases anatomiques solides que nous établissons cette localisation; mais, c'est elle qui concorde le mieux avec les faits cliniques, dans lesquels on trouve si souvent l'hémianopsie liée à

Digitized by Google

l'aphasie, et c'est encore elle qui peut le mieux expliquer les associations symptomatiques de la migraine ophtalmique. »

Une autre localisation, bien établie par M. Féré, est celle de l'emblyopie d'origine cérébrale. Là, les faits cliniques et anatomo-pathologiques concordent. Elle reconnaît pour cause une lésion de cette région dont les troubles ont été étudiés par M. Ballet, le *carrefour sensitif*. Cette amblyopie s'accompagne toujours de troubles au moins limités de la sensibilité cutanée. L'anesthésie ou la dysesthésie peut être limitée aux segments de l'œil. M. Féré insiste avec raison sur la nécessité de l'*examen campimétrique* qui, seul, permet de trancher les questions. C'est grâce à cet examen qu'il a pu reconnaître une forme mixte de défaut visuel, une combinaison du rétrécissement concentrique et de l'hémianopsie. Ce rétrécissement hémianopsique, qui s'accompagne toujours de troubles de la sensibilité générale, paraît aussi reconnaître pour cause une lésion du carrefour sensitif.

Tels sont les résultats pincipaux du consciencieux et remarquable travail de M. Féré : il élucide bien des points obscurs et ne s'égare pas au sein des difficultés si grandes que présentait le sujet. Toutefois, nous regrettons presque de l'avoir défloré, car nous savons qu'il sera prochainement l'objet d'une synthèse magistrale et ce travail mérite cet honneur.

(*Progrès médical*). H. Duret.

Le Propriétaire-Gérant, Dr Armaignac.

Bordeaux. — Imprimerie Nouvelle A. Bellier et Cie, 16, rue Cabirol.

Officiellement adoptées dans les hôpitaux de Paris

Peptones Catillon

Solution contenant 3 parties de viande.

Lavement nutritif : 2 *cuillerées*, 125 *eau*, 3 *gouttes laudanum*, 0,30 *bicarbonate de soude*.

Poudre : Peptone pure à l'état sec, — pas de dilution, contrôle facile, plus d'équivoque dans le dosage. 1 cuillerée à café représente 45 gr. de viande.

Cachets contenant 1 gr. et 2 gr. de poudre.

Sirop : agréable au goût, préféré pour la bouche. 1 cuillerée contient 30 gr. de viande.

Vin : utile complément de nutrition. 1 verre à madère contient 30 gr. de viande.

Élixir, très agréable. Dose, 1 verre à liqueur.

Chocolat, en croquettes, contenant 8 gr. de viande et 0gr,25 *phosphate de chaux*; en tablettes contenant 20 gr. de viande pour 1 déjeuner.

Rue Fontaine-St-Georges, 1, Paris, et pharmacies.

Elixir de pepsine à la Glycérine
DE CATILLON

Plus actif que la pepsine ordinaire, représente le suc gastrique dans son intégrité, avec son action puissante et rapide et opère une digestion en deux heures. La Glycérine conserve la pepsine, l'alcool la paralysie.

Vin de Catillon à la Glycérine
ET AU QUINQUINA

Puissant tonique reconstituant, agréable au goût, produit les effets de l'huile de foie de morue et ceux des meilleurs quinquinas.

Le même additionné de fer :

Vin ferrugineux de Catillon

offre, en outre, le *fer* à haute dose sans constipation, et le fait tolérer par les estomacs incapables de supporter les ferrugineux ordinaires.

Digitized by Google

3e année — No 9 Septembre 1882

REVUE CLINIQUE D'OCULISTIQUE DU SUD-OUEST

SOMMAIRE : **Travaux originaux.** — Au sujet de la cure possible de la conjonctivite granuleuse chronique par l'inoculation purulente, par le docteur Sédan. — Une Société d'Ophtalmologistes de langue française : son opportunité ; voies et moyens de constitution, par le Dr Chibret. — L'ophtalmie purulente factice, provoquée par l'emploi du jequirity, appliquée au traitement des granulations conjonctivales et des ulcères de la cornée ; observations, par MM. L. De Wecker et Réal. — **Sociétés Savantes.** — Association française pour l'avancement des sciences. Session de la Rochelle. Août 1882. — **Revue de la Presse.** — Opération de cataracte chez une diabétique, succès. — Du contraste chromatique, sa raison physiologique, son siège cérébral. — De l'exagération des réflexes pupillaires. — Un cas de cécité à la suite de l'administration de la quinine.

TRAVAUX ORIGINAUX

Au sujet de la cure possible de la conjonctivite granuleuse chronique par l'inoculation purulente.

Par le Dr Sédan.

Parmi les sujets d'étude qu'un séjour consécutif de près de onze années en Afrique m'a permis d'envisager sous toutes leurs faces, il n'en est pas de plus complexe et de plus intéressant à la fois que la thérapeutique des affections granuleuses de l'œil.

Une Société d'Ophtalmologistes de langue française

SON OPPORTUNITÉ. — VOIES ET MOYENS DE CONSTITUTION

En 1879, lors du Congrès d'Amsterdam, dans la séance du 13 septembre, la section d'ophtalmologie fut saisie par M. le docteur Martin (de Cognac, actuellement à Bordeaux), d'une proposition de constitution d'une Société d'ophtalmologie de langue française.

Un Comité fut nommé séance tenante pour préparer l'exécution. MM. Giraud-Teulon, Panas, Gayet, pour la France; Landolt, pour la Suisse; Warlomont, pour la Belgique, acceptèrent la mission qui leur fut confiée.

Ces honorables maîtres hésitèrent devant des difficultés d'exécution, et trois années se sont écoulées sans que la proposition de M. le docteur Martin ait été renouvelée.

L'opportunité reconnue en 1879 existe *à fortiori* en 1882. Depuis cette époque, peu éloignée, l'ophtalmologie a reçu en France une très vive impulsion qu'atteste suffisamment la création de trois journaux d'ophtalmologie: les *Archives d'Ophtalmologie;* la *Revue Générale d'Oph-*

Digitized by Google

Les médicaments abondent, les moyens de guérison proposés sont multiples, signe certain d'une impuissance relative, qui, dans le cas particulier, est réellement plus vraie qu'on ne voudrait l'avouer. Dès lors, c'est une raison de plus pour s'appliquer à la recherche du moyen curatif si ardemment désiré.

Entre bien d'autres, on a proposé, comme pratique utile, l'inoculation purulente; pour être ancien, le procédé n'a pas fait son chemin, en Afrique en particulier. Le but à atteindre, la destruction par une suppuration violente des productions hypertrophiées et des néo-tissus est pourtant réalisable en théorie; il faut donc, dans ce cas, imputer aux difficultés de la mise en œuvre la réserve qui en entoure la tentative.

Un récent article publié dans les *Annales d'Oculistique* (mai-juin 1882),sous la signature du docteur Abadie, contient des aperçus nouveaux sur ce sujet, et l'appel qui y est fait aux médecins d'Algérie ne restera pas sans écho.

Il ne saurait être question, dans cette note, de recherches nouvelles, puisqu'il y a à peine quelques jours que nous avons connaissance des propositions de notre éminent confrère; leur lecture nous a toutefois engagé à rechercher dans les notes laborieusement réunies s'il ne se trouverait pas des arguments pour

---

talmologie et la *Revue* dans laquelle parait cet article. Les chaires spéciales de province ont été définitivement constituées et outillées; en un mot, l'ophtalmologie française est, d'ores et déjà, digne d'une grande nation civilisée.

Pourquoi, après avoir emprunté à l'Allemagne ses institutions militaires et scientifiques, hésitons-nous à créer une Société à l'imitation de celle d'Heidelberg? Cette question, on se la pose tout haut et l'on y répond tout bas. Je pense plus digne de l'aborder franchement en ayant soin d'éviter tout ce qui pourrait ressembler à une personnalité.

L'ophtalmologie est actuellement représentée en France par deux écoles : l'école Française qui se meurt et l'école Néerlando-Allemande qui compte non-seulement les étrangers qui l'ont importée chez nous, il y a une quinzaine d'années, mais encore la presque généralité des jeunes ophtalmologistes français. Les étrangers, qui ont importé en France la bonne semence, ont fait pour la plupart de notre pays leur patrie d'adoption, et c'est le moins que nous considérions comme nos compatriotes les hommes qui nous ont tenu sur les fonds baptismaux de l'ophtalmologie. En agir autrement serait ingratitude et petitesse d'esprit, deux défauts qui ne sont pas français.

Ainsi donc, en France, il n'y a que des ophtalmologistes de même famille.

Digitized by Google

ou contre la thèse défendue, et, dans tous les cas, ce qu'on en pourrait penser *à priori*.

Ces recherches ont été entreprises avec d'autant plus de plaisir que les échecs sont nombreux par les moyens ordinaires, et si M. le docteur Abadie répond, dans la plupart des cas, de juguler avec le nitrate d'argent l'inflammation conjonctivale avant qu'elle ait pu atteindre la cornée, j'ai une foi absolue pour obtenir ce résultat avec l'iodure d'argent naissant.

Dans son ouvrage, Cuignet, notre maître à tous, raconte avoir employé ce système chez les granuleux à cornées surchargées de végétations granuleuses, repoussant d'ailleurs le pus blénnorrhagique comme matière à inoculation, ce dernier point en opposition avec ce qu'avance le docteur Abadie. Il approuve d'ailleurs l'emploi *in extremis* de ce moyen en se servant du pus d'une ophtalmie purulente d'un nouveau-né.

Les Recueils périodiques algériens, ceux du moins que nous avons pu consulter, ne contiennent *aucun* document qui prouve que ce conseil ait été suivi.

Parmi les centaines de granuleux qui ont passé entre nos mains, il est maintes fois arrivé que des accidents d'ophtalmie purulente soient venus compliquer la période atonique de la granulation; il serait facile même de relever un certain nombre d'observations

---

D'un autre côté, depuis la reconnaissance officielle de l'ophtalmologie, nous avons deux classes de praticiens : les professeurs titrés et les professeurs ou praticiens libres. Une pointe de jalousie anime quelquefois ces derniers contre leurs confrères privilégiés; ceux-ci y répondent souvent par un peu de dédain. Et, cependant, les uns comme les autres ont pour juges le public et leurs chances sont égales pour réussir à conquérir la clientèle.

L'indépendance est un levier aussi puissant que le titre. L'indépendance permet de s'adonner plus entièrement à la clinique, le titre entraîne certaines obligations purement scientifiques qui la font négliger. Les rivalités de professeurs à praticiens libres peuvent avoir encore une autre cause : plusieurs ophtalmologistes ont été déçus dans leurs espérances lors de la création des chaires officielles. Je ne doute pas qu'une association, où tous se réuniraient sur le terrain de la science ou de la clinique, serait une œuvre d'appaisement. On s'estimerait en se connaissant mieux. Chacun, en outre, prendrait dans la réunion une influence légitimée exclusivement par l'importance ou l'originalité de ses travaux. La libre discussion fournirait en outre un moyen de juger sérieusement la valeur des communications. Combien de travaux restent lettre morte faute d'explication et d'éclaircissement. Combien de théories trop absolues, quoique séduisantes,

Digitized by Google

dans lesquelles il est dit : 2e, 3e, 4e, récidive d'état purulent aigu, sans que la suite ait pu démontrer qu'une influence heureuse se soit fait sentir sur la marche générale de l'affection; pourtant, trois cas paraissent avoir été plus ou moins influencés par des ophtalmies intercurrentes; voici, en résumé, leur histoire :

I. — Le 20 décembre 1880 se présente à ma visite la nommée Kika Ci...pi, âgée de vingt-cinq ans, domestique, résidant à Castiglione; elle est inscrite sous le n° 179. Cette femme, qui a mal aux yeux depuis dix ans, raconte qu'il y a six jours, son fils, âgé d'un an, a été pris d'un écoulement purulent des deux yeux; le diagnostic du médecin qui a vu l'enfant a été : ophtalmie purulente; le traitement : le nitrate d'argent. L'enfant, couché près de sa mère qui l'allaite, lui a inoculé sa maladie, et, depuis vingt-quatre heures, la malade n'a pu ouvrir les yeux : chemosis, gonflement externe des paupières, crythème périorbitaire, douleurs vives et générales, et, finalement, écoulement purulent franc, tels sont les symptômes relevés au premier examen.

Le traitement à l'iodure d'argent naissant est appliqué dans toute sa rigueur; on y joint des pulvérisations de décoction chaude de pavots; on fait de larges applications derrière les

---

seraient ramenées à leur juste valeur par la présentation des objections que l'on n'émet pas dans la presse de peur d'être taxé de polémiste et d'amener les échanges d'arguments qui perdent tout intérêt quand, paraissant dans un journal, ils ne sont lus qu'à plusieurs mois d'intervalle.

Le journal est l'organe de la présentation, la réunion est le lieu de la discussion et des éclaircissements.

J'ai entendu émettre une objection contre les Sociétés en général. Elles suscitent la discussion, mais on arrive toujours à ne pas s'entendre.

Cette objection tendrait vers la suppression de l'Institut, de l'Académie de médecine, des Sociétés de Chirurgie, de Biologie, etc., etc. Elle s'applique d'autant moins à une réunion de spécialistes que, la compétence de chacun des membres existant, ils peuvent arriver à s'entendre souvent ou tout au moins à se comprendre et à tirer profit de toutes les communications et de tous les débats.

L'opportunité et l'utilité étant admises, comment créer une association des ophtalmologistes de langue française ?

Deux procédés se présentent : nommer une Commission *ad hoc* et attendre le résultat de ses efforts. La chose a été tentée par le Comité élu au Congrès d'Amsterdam; ses efforts n'ont malheureusement pas

Digitized by Google

oreilles avec le crayon de croton Limousin. Ce dernier ingrédient mérite une mention spéciale, et nous reviendrons un jour ou l'autre sur les utiles résultats qu'il permet d'obtenir.

La solution fut favorable; deux mois environ après son départ de Coléah, Kika revint nous voir, guérie de son affection aiguë et de son ancienne maladie, puisquelle sortait à l'air, au soleil, et vaquait à ses occupations, ce qu'elle n'avait pu faire librement depuis des années. Deux ans se sont écoulés depuis, et la guérison ne s'est pas démentie.

A tout prendre, il n'est pas possible de trouver une plus éclatante confirmation des idées du docteur Abadie que dans ce fait, étant donné surtout que le sujet avait la cornée relativement intacte, il convient néanmoins de noter que les leucômes qui préexistaient n'ont pas été modifiés ni comme étendue, ni comme impénétrabilité.

II. — Lo...et (Hippolyte), trente-sept ans, propriétaire à Varmer, près Orléansville.

Ce malade vient à Coléah le 14 septembre 1881, et est inscrit sous le n° 396; il expose qu'étant atteint d'une ophtalmie purulente très grave, il a dû séjourner dans les hôpitaux de Médéah, Blidah, Orléansville, à plusieurs reprises et pendant de longues périodes. Il a été traité successivement avec le plomb, le nitrate

---

abouti. Cherchons donc une solution dans l'initiative privée, ce puissant levier trop peu employé chez nous qui attendons tout volontiers d'en haut.

Voici la solution qui, après mûre réflexion, m'a semblé la meilleure et que je proposerais à l'approbation de mes confrères. Si quelqu'un d'entre eux trouve mieux, je suis tout disposé à retirer mon projet et à accepter le sien :

1° L'Association des ophtalmologistes de langue française est ouverte à tous, et convie plus spécialement les ophtalmologistes de langue latine;

2° Elle se réunit annuellement à Paris, dans la dernière semaine de janvier;

3° Elle adopte provisoirement les statuts de la Société d'Heidelberg, qu'elle pourra modifier après sa constitution;

4° Les adhésions peuvent être adressées dès à présent, au bureau de ce journal qui en fera paraître la liste;

5° La Société sera constituée et l'époque de la réunion fixée dès qu'il sera parvenu 25 adhésions;

6° Le chiffre de la cotisation annuelle sera établi lors de la première réunion.

Digitized by Google

d'argent au 1/5 ou au 1/10, le sulfate de cuivre, le sulfate de cadmium, le crayon mitigé, etc., etc.

Désespéré de l'insuccès constant de ses tentatives successives pour arriver à la guérison, et surtout de l'aggravation qui s'était produite depuis juin 1880, il avait formé le projet d'aller trouver à Saoula un empirique, cordonnier de son état, qui jouit dans le pays d'une grande réputation comme oculiste. Est-ce auprès de lui, et l'inoculation a-t-elle été faite par les doigts contaminés du praticien, toujours est-il que M. Lo..et, arrivé les yeux à peu près ouverts, mais ne se dirigeant toutefois pas, repartit deux heures après de Saoula, les yeux purulents et déjà gonflés.

Son état prit immédiatement une telle gravité qu'un médecin de B... crut devoir cautériser ses conjonctives palpébrales avec le crayon de nitrate d'argent et lui appliquer 12 sangsues. Sur ces entrefaites, il me fut adressé. Réserves faites sur l'issue du traitement d'une ophtalmie sur le compte de laquelle j'avais de si tristes renseignements, je le soignai à l'iodure d'argent pendant cinq jours, et, l'état aigu ayant singulièrement diminué, je pus entreprendre les autres moyens usités en pareil cas. Vingt jours après, notre sujet se conduisait en portant des lunettes fumées (teinte n° 3).

Le 17 octobre, il partit pour rejoindre sa famille, se condui-

---

Il me reste à prendre un à un chacun des articles et à en justifier la teneur.

La société doit être ouverte à tous, cela s'impose. D'honorables confrères m'ont dit: Vous allez vous exposer à vous rencontrer avec des personnalités tapageuses et peu scientifiques pour ne pas dire d'avantage; votre société ouverte va exclure les plus honnêtes et les plus sérieux. Mais, ai-je répondu, vous avez l'exemple de l'association Française pour l'avancement des sciences; elle est largement ouverte à tous, même aux intrus; qui y trouve à redire? on taxerait de pruderie le savant qui hésiterait à y entrer sous le futile prétexte que tout le monde peut en être. Et qui niera le rôle essentiellement scientifique et moralisateur même, de cette association.?

Le temps n'est plus où l'on faisait des associations fermées. Les jeunes et les plus vivaces en même temps sont largement ouvertes. Que nous importe d'ailleurs que le docteur X., qui est un homme de talent, soit accusé de charlatanisme?

Nous ne sommes pas tenus de l'imiter. Nous lisons ses écrits. Pourquoi n'entendrions-nous pas ses communications, pourquoi ne lui ferions-nous pas à haute voix les objections que nous faisons *in petto*.

Une Société d'ophtalmologie, cette jeune branche de la médecine, ne peut être qu'ouverte largement à tous.

Digitized by Google

sant, lisant, écrivant, ayant récupéré l'usage de ses paupières ankylosées naguère par l'infarctus granuleux.

Aujourd'hui, près d'un an nous sépare de l'accident aigu et la granulation n'a pas reparu. On peut à bon droit espérer avec quelque apparence de raison que la cure se maintiendra définitivement.

III. — Henri Ro.....cy, manœuvre à Douaouda, dix-huit ans. Ophtalmie purulente greffée sur une ophtalmie granuleuse chronique datant de quinze ans, inscrit sous le n° 488, 18 décembre 1881.

Ce jeune homme est atteint depuis deux mois environ d'une ophtalmie purulente aiguë pour laquelle il a été soigné à l'hôpital de C... Sorti avec la mention : cécité, ce brave garçon a subi comme traitement : les scarifications, instillations de nitrate d'argent, purgatifs, etc., etc.

L'œil gauche est perforé et perdu, plus de chambre antérieure; le gauche qui était naguère le plus atteint, à ce point que le malade avait pris l'habitude de fermer presque ses paupières pour faire son travail, disant qu'il gênait la vision de l'œil droit, le gauche, dis je, est traité à l'iodure d'argent.

La suppuration tarie, la cornée est devenue assez nette pour permettre de faire une pupille optique qui a suffisamment réussi pour qu'il ait pu reprendre sans interruption un emploi que l'état

---

La réunion annuelle n'a pas besoin d'être défendue; toutes les associations qui réunissent des membres éloignés les uns des autres, sont annuelles. Quant au siège de la Société et à l'époque de ses réunions, je choisis de préférence la fin de janvier, parce que l'hiver est le Dieu qui nous crée des loisirs : en janvier, nous pouvons tous abandonner pour quelques jours les malades, car les malades nous abandonnent, ou peu s'en faut. Les affections, et surtout les opérations des yeux, font relâche. Nos confrères de Paris pourront facilement assister à nos séances. Ceux de la province quitteront volontiers leur résidence pour venir passer quelques jours à Paris, qui leur offre, en dehors du côté scientifique, des ressources de toutes sortes pour leurs achats ou réparations d'instruments, pour leurs emplètes de librairie, pour les distractions intelligentes. Tout ophtalmologiste provincial est moralement et matériellement tenu à un voyage annuel à Paris.

Choisir l'été, ce serait gêner les membres français de la Société de Heidelberg; ceux qui font partie de l'Association française ; et puis l'été est l'époque des saisons thermales des villégiatures, de la chasse, autant de causes d'empêchement qui n'existent point en hiver.

L'adoption provisoire des Statuts de la Société d'Heidelberg, est

Digitized by Google

de ses yeux le forçait antérieurement à abandonner cinq à six jours au moins par mois.

Certes si la proportion des faits probants qui précèdent était supérieure, on serait tenté d'inoculer à tous une affection aiguë, mais il ne faut pas perdre de vue que ces trois observations (dont la dernière est loin d'être favorable, puisqu'il y a perte d'un œil), sont tout à fait exceptionnelles ; elles représentent le dépouillement de 671 cas *inscrits* et de plus de 2,000 consultants assez peu atteints pour ne pas motiver une inscription spéciale. Il ne semble pas, d'autre part, inutile de présenter les considérations suivantes : l'inoculation perfore souvent les yeux quand elle est faite avec du bon pus; la cornée étant saine, le danger augmente surtout, puisque pour résorber, détruire et faire disparaitre les formations nouvelles et hypertrophiques, il faut que l'inoculation soit tentée avec du pus virulent.

Cuignet rapporte, ainsi que je l'ai dit, avoir, sans succès, fait usage de pus blennorrhagique et de pus d'une ophtalmie ancienne; celui qui provient d'une ophtalmie de nouveau-né lui a paru seul réunir l'excessive activité nécessaire pour anéantir le produit granuleux.

Ainsi tomberait la donnée théorique exprimée sous forme de vœu par M. le docteur Abadie et qui tendrait à l'affaiblissement

---

cuter sans retard ce projet, à émettre le leur s'ils trouvent une une garantie de succès qui n'engage en rien l'avenir, puisque la porte est ouverte à la révision.

Les adhésions seront envoyées au bureau du journal : je n'ai pas l'honneur de connaitre personnellement M. le docteur Armaignac, c'est dire que je ne défends pas un intérêt de clocher. Notre honorable confrère m'a demandé par lettre ma collaboration; je la lui ai donnée pour ce qu'elle vaut, peu de chose; mais en y mettant comme condition qu'il publierait cet appel. Il est tout naturel que l'organe qui prend l'initiative reçoive les adhésions.

Le nombre de 25 adhérents me semble suffisant pour la constitution de notre Société. S'il est atteint d'emblée, il ne tardera pas à être dépassé. J'estime à 80 le nombre des ophtalmologistes, sans sortir de France. En ajoutant la Suisse, la Belgique, quelques confrères Italiens et Espagnols, nous pouvons estimer à 100 le nombre des membres que comptera plus tard l'Association.

Quant au chiffre de la cotisation, il ne saurait être fixé à l'avance. Il appartient à la réunion de l'établir. Il sera, du reste, comme à l'Association française, rendu pour ainsi dire en une brochure de comptes-rendus. Ce chiffre ne saurait être élevé.

Pour terminer d'une façon pratique, j'invite nos confrères à dis-

Digitized by Google

successif de la virulence de la matière inoculable. Dans ces conditions, en y ajoutant qu'il nous est obsolument difficile de surveiller nos malades, comme on le peut en France, peu de praticiens algériens tenteront, je le crois, un moyen qui, dégagé des atténuations qui pouvaient le faire admettre, devient d'une application laborieuse, étant donnée la résistance des patients. Cela est si vrai, que malgré l'autorité de tous les maîtres dont nous suivons avec admiration les travaux, aucun de nous, à ma connaissance, n'a tenté l'inoculation dans sa pratique de la ville. Ainsi cette question n'est pas vidée, et ce ne sont pas des arguments à priori qui pourront réduire à néant et faire repousser les honorables tentatives du docteur Abadie et des oculistes philanthropes.

Ces sujets ne manquent pas, et dans une période à laquelle il serait aussi téméraire d'assigner une limite que de la promettre prochaine, nous dirons ce que les faits nouveaux ont pu nous apprendre à ce sujet.

Les expériences seront faites du consentement des malades préalablement avertis, dans les meilleures conditions possibles, et avec du pus de nouveau-né dont la source n'est malheureusement pas près de tarir dans notre région.

---

solution meilleure, et, dans le cas où ils approuveraient le nôtre, à envoyer immédiatement leur adhésion.

Nous aurions ainsi la double satisfaction de nous trouver bientôt réunis, et d'avoir rempli un devoir vis-à-vis de notre chère ophtalmologie. (*)

Clermont, 26 septembre 1882.

Dr Chibret.

(*) La *Revue Clinique d'Oculistique* est, dès à présent, entièrement à la disposition des confrères qui voudront bien s'intéresser à l'œuvre scientifique commencée par le Dr Chibret, et donnera à leurs travaux la plus grande publicité. La Rédaction accueillera avec le plus vif plaisir toutes les communications qui lui seront adressées à cet égard. (*La Rédaction*).

Digitized by Google

L'ophtalmie purulente factice, provoquée par l'emploi du jequirity appliquée au traitement des granulations conjonctivales et des ulcères de la cornée. Observations.

Par le Dr L. de Wecker.

A la séance du 7 août 1882 de l'Académie des sciences, M. le docteur de Wecker a fait présenter, par M. le professeur Wurtz, une note sur l'emploi du jequirity en thérapeutique oculaire pour guérir les granulations conjonctivales.

Cette note a été publiée, avec quelques développements, dans le dernier numéro des *Annales d'Oculistique* et, enfin aujourd'hui, la *Revue Clinique d'Oculistique* a la bonne fortune de pouvoir indiquer quelques applications nouvelles du jequirity, et donner *in-extenso* les premières observations touchant l'emploi de ce nouveau remède. Ces observations ont été recueillies à la clinique de notre ancien maître, M. de Wecker par le docteur Réal.

Pour les lecteurs qui ne seraient pas au courant de la question, nous ne croyons pouvoir mieux faire que de reproduire intégralement l'article des *Annales d'Oculistique* auquel nous ajouterons quelques remarques qui nous ont été faites depuis par l'auteur, et les trois observations que ce dernier a bien voulu nous faire communiquer. Ce travail formera une suite naturelle ou un complément à celui qui est placé au commencement de ce numéro et qui est dû à la plume si autorisée de notre savant collaborateur, M. Sédan.

Le traitement des granulations anciennes et du pannus invétéré, par l'inoculation du pus de l'ophtalmie purulente, a pris une place de plus en plus importante dans la thérapeutique oculaire. Incontestablement aussi, il se confirme que la phase purulente que parcourt un œil granuleux inoculé a d'autant plus d'action qu'elle revêt un caractère plus franc d'acuité.

Tout en ne mettant pas le moins du monde en doute la valeur des faits rapportés par des confrères tels que MM. Warlomont, Brière, Abadie, etc., il m'a toujours répugné de recourir à ces inoculations ; d'une part, parce qu'un vaste matériel favorable pour ce genre d'observations n'est guère à ma disposition,

Digitized by Google

d'autre part, parce que l'idée de combattre une maladie contagieuse par une affection non moins grave n'a jamais eu un grand attrait pour moi, et ne m'a guère paru engageante pour devenir un sujet d'expérimentation dans une clinique particulièrement consacrée à la chirurgie oculaire.

J'avais tenté à plusieurs reprises de remplacer l'état de purulence que donne l'inoculation par un emploi énergique de compresses chaudes avec des infusions aromatiques, mais il m'a fallu y renoncer, attendu que la purulence lentement développée qu'on obtient ainsi n'a ni l'intensité, ni la durée suffisantes pour produire un puissant effet éliminateur sur les granulations.

C'est avec beaucoup d'empressement, par contre, que j'ai expérimenté récemment le jequirity (1) qu'on m'avait adressé du Brésil. L'infusion des graines de cet arbuste jouit dans ce pays depuis des siècles, comme remède populaire, d'une très grande réputation pour le traitement des affections oculaires. L'importante maison de produits chimiques Rigaud et Dusart, de Paris, m'avait fait parvenir, il y a quelque temps, avec prière de l'expérimenter, une sorte d'alcaloïde qu'on avait extrait des graines du jequirity. Il s'agissait de savoir quelle action l'on obtiendrait dans les ophtalmies de ce produit venant d'un végétal si réputé au Brésil. Eh bien! ni les instillations, ni les injections sous-cutanées ne provoquèrent la moindre action. Aussi, avais-je cru devoir renoncer à toute autre expérimentation, lorsque peu de temps après, je reçus du Brésil un échantillon de graines semblables qui me venait cette fois, d'un de mes anciens malades traité autrefois à Paris pendant quelques mois pour des granulations avec fortes opacités cornéennes à gauche. Ce malade me faisait savoir qu'il venait d'avoir une poussée de granulations, dont il s'était débarrasssé d'une façon remarquablement prompte par l'emploi du jequirity (2), et il m'indiquait

(1) Le jequirity ou liane à réglisse (Abrus Precatorius) appartient à la famille des légumineuses; c'est un arbrisseau de l'Afrique et de l'Asie tropicale, qui a été transplanté en Amérique. Sa racine est employée dans tous ces pays au même usage que la réglisse et ses graines rouges corail, à hale noir, très-luisantes et très-dures servent à faire des chapelets et des colliers que l'on vend beaucoup en Orient.

(2) Voici du reste la lettre datée de Pianby Phérisina dans toute sa simplicité d'exposition : « Mon but et de vous faire savoir qu'étant arrivé dans

Digitized by Google

d'une manière précise, dans les termes qui suivent, comment il fallait se servir de ces graines :

« Faire triturer 32 graines bien pulvérisées (1) et macérer le produit dans 500 grammes d'eau froide pendant 24 heures, puis ajouter, le jour suivant 500 grammes d'eau chaude. Filtrer ce liquide une seule fois immédiatement après refroidissement.

» Le malade pourra aussitôt s'en servir pour se baigner les yeux trois fois dans la journée Si l'irritation produite par ces trois bains devient d'une grande intensité, cela sera suffisant. Dans le cas contraire, le malade devra recommencer la même opération le second jour, et au besoin le troisième, jusqu'à ce que l'ophtalmie ait atteint son summun d'intensité, en se servant toujours du même liquide qu'on laissera exposé à l'air dans une cuvette.

» Le malade doit garder la chambre noire pendant quinze jours.

» Les symptômes observés sont les suivants : Quelques heures après le premier bain, il se produit une grande irritation sur la conjonctive, soit oculaire, soit palpébrale. Le jour suivant, il survient une plus grande inflammation; le malade ne peut plus ouvrir les yeux et un œdème se produit sur les paupières. L'on observe alors, sur les angles palpébraux une sécrétion assez abondante pour s'écouler goutte à goutte si le malade baisse la tête, ce qui l'oblige à la conserver constamment levée.

» Cette période d'irritation est de trois jours. Le malade se

cette ville du Brésil le 10 novembre dernier, le lendemain mon œil droit a été atteint du même mal que l'autre au point que je cessai de pouvoir lire. Vivement impressionné de me voir presque aveugle, je résolus de faire usage d'un remède assez connu dans cette région du Brésil, et qui m'a permis de recouvrer la vue et de me guérir complètement. J'ai jugé alors que je ne pouvais faire autrement que de venir vous mettre au courant de cette merveilleuse découverte, et de vous faire parvenir quelques doses de ce prodigieux remède avec une instruction sur son mode d'emploi, afin que vous puissiez faire vos expériences. J'ai tout lieu de croire que l'application du jequirity (c'est le nom indigène du remède) aux malades atteints de granulations sera couronnée du plus grand succès; jusqu'ici il n'y a pas un exemple contraire.

» Agréez, etc. J. da Cruz i Santos. »

(1) Une infusion préparée par erreur avec 32 *grammes* s'est montrée sensiblement moins active, 32 graines pèsent 3 gr. 20 cent.

Digitized by Google

ressent le 1er jour de fièvre, d'insomnie, de céphalalgie avec constipation, qui persistent trois jours. Après le troisième jour, commence la période de suppuration, dont la durée est de cinq jours. A partir du 5e jour, le pus diminue graduellement et le malade commence à éprouver une amélioration sensible jusqu'au 15e jour, où il se trouve enfin débarrassé de toute inflammation et délivré des granulations.

» Les opacités de la cornée disparaissent de jour en jour, s'il en existe, comme il arrive le plus souvent à la suite de l'irritation que produisent sur cette membrane les granulations elles-mêmes lorsqu'elles sont chroniques, ainsi qu'on l'a vu dans les cas observés ici. »

Je n'hésitai pas alors à faire entrer plusieurs granuleux dans ma clinique, afin de pouvoir surveiller et contrôler l'action de l'infusion de la liane à réglisse, que je fis préparer par M. Robinet avec un soin scrupuleux.

Ces expériences nous ont rapidement appris :

1° Que l'infusion de jequirity est un moyen sûr de provoquer promptement une ophtalmie purulente, ou mieux croupale, d'une intensité d'autant plus grande qu'on use de l'infusion, non pas comme simple lotion, mais en badigeonnant les paupières renversées et en appliquant des compresses, imbibées avec cette infusion, pendant quelques minutes. Chez la plupart des malades, la conjonctive turgescente se recouvre d'une membrane croupale analogue à celle qu'on rencontre parfois chez les nouveau-nés, lorsque leur ophtalmie présente cette tendance à laisser échapper une sécrétion coagulable au contact de l'air.

2° Que l'emploi de l'infusion de ces graines, nullement douloureux, fournit un moyen de provoquer aussi promptement la purulence de la conjonctive que le fait l'inoculation, et avec l'avantage de ne pas nécessiter l'usage d'une matière empruntée à un individu sur la constitution duquel on n'est jamais complètement renseigné.

3° Que la plus ou moins grande modération que l'on met dans l'emploi du jequirity permet beaucoup mieux de doser le degré de purulence que l'on veut provoquer, que si l'on a recours à l'inoculation où, ni la quantité, ni la qualité de la matière à inoculer ne peuvent fournir un dosage quelconque. Aussi, tandis qu'une action incomplète de la purulence factice produite par le

Digitized by Google

jequirity peut aisément être amplifiée par un nouvel emploi plus énergique du remède, il est douteux qu'il y ait beaucoup de malades qui se prêteraient à des inoculations plusieurs fois répétées.

Il m'a paru utile de signaler ce nouveau remède (1) surtout aux confrères qui ont de nombreux cas de granulations à soigner, et qui sauront rapidement discerner, après avoir antérieurement expérimenté l'inoculation, jusqu'à quel point l'ophtalmie factice du jequirity pourra avantageusement la remplacer, en fournissant une rapide guérison des granulations. Chez nos malades, du moins, le résultat a été des plus surprenants.

Je dois ajouter que pour obtenir un résultat favorable il faut se conformer exactement aux prescriptions qui ont été données précédemment. Les lotions pourront, avec avantage, être remplacées par le badigeonnage des conjonctives au moyen d'un pinceau.

A part l'inoculation, je ne connais pas, en ophtalmologie, d'autre moyen de provoquer promptement une véritable purulence de la conjonctive. L'inoculation étant un procédé dont beaucoup redoutent la trop grande énergie et auquel on n'a recours qu'à la dernière extrémité, je ne doute pas qu'on n'accueille avec empressement ce nouveau moyen propre à amener promptement la purulence de la conjonctive, ainsi que le réclament la diphtérie conjonctivale, les granulations, le pannus granuleux invétéré, etc.

Une expérience prolongée pourra seule indiqner dans quelle mesure la purulence fournie par le jequirity sera susceptible d'être préjudiciable ou utile dans les affections ulcéreuses de la cornée. Toutefois, l'ophtalmie jequirityque nous a paru influencer très-favorablement même les affections ulcéreuses que présentent les yeux granuleux et n'offrir nullement le danger qu'on redoute tant de l'ophtalmie purulente inoculée.

(1) On peut se procurer les graines de jequirity en s'adressant à la maison Rigaud et Dusart, 8, rue Vivienne, ou à la pharmacie François, 84, rue du Pas-Saint-Georges à Bordeaux. Ces graines sont d'une très grande dureté et leur broiement réclame un soin particulier.

Digitized by Google

Obs. I. — **Granulations conjonctivales anciennes avec pannus.**

M. A... trente-trois ans, sculpteur, est atteint depuis plus d'une année de granulations et se présente à la fin d'avril 1882 à la clinique du docteur de Wecker; le travail lui était devenu impossible dans les derniers temps, à cause de l'extrême sensibilité de ses yeux à la lumière. En renversant les paupières supérieures, on constate, en effet, de nombreuses granulations; la conjonctive bulbaire est aussi injectée et un réseau de fins vaisseaux se prolonge sur la partie supérieure des deux cornées, particulièrement à droite.

Le malade est soumis aux lotions avec l'infusion de jequirity qui sont simultanément pratiquées sur les deux yeux. A la fin du troisième jour, c'est-à-dire après la neuvième lotion, les paupières sont tuméfiées, luisantes et ne peuvent être retournées qu'avec une extrême difficulté; on observe alors que les granulations sont comme infiltrées de pus. Un liquide légèrement trouble s'échappe constamment des yeux, et les éléments purulents qu'il contient s'amassent dans les cils. En même temps, le malade accuse un certain malaise de l'inappétence et de la fièvre.

Après quinze jours passés dans l'obscurité, la sécrétion a peu à peu disparu, un calme complet s'est fait du côté des yeux et les conjonctives ne montrent plus la moindre trace de granulations. Le malade est guéri.

Obs. II. — **Granulations anciennes avec pannus sur les deux yeux. Ulcère de la cornée gauche.**

M. L..., 21 ans, guillocheur à Paris, est atteint de granulations conjonctivales depuis plusieurs années.

Il a déjà fait divers traitements sans soulagement marqué et au commencement d'avril 1882, il présente l'état suivant : le malade ne peut pas se conduire, les paupières œdématiées se laissent renverser avec peine et montrent une conjonctive épaissie et toute hérissée de granulations; les cornées sont, dans leur moitié supérieure, recouvertes par un pannus avec ulcération cornéenne à gauche; photophobie, larmoiement abondant mélangé de pus.

Digitized by Google

Neuf lavages avec l'infusion de jequirity (trois par jour) sont alors pratiquées. Dès le second jour, le gonflement des paupières se montre et un écoulement séro-purulent s'échappe des paupières dont la conjonctive se recouvre d'un enduit croupal. Après s'être accrus le troisième et le quatrième jour, ces symptômes rétrogradent; au bout de huit jours, toute purulence a disparu, les yeux s'ouvrent librement et les cornées se sont éclaircies à ce point que l'on ne distingue plus que quelques rares vaisseaux dans la partie supérieure de cette membrane. A gauche, dans le point occupé par l'ulcération cornénne, il ne subsiste qu'une facette. Quant aux granulations, elles se sont affaissées de telle façon qu'il faut regarder avec attention pour en reconnaître encore quelques-unes.

Le malade, tout en n'étant pas complètement guéri, se trouvait si soulagé qu'il reprenait alors son travail sans autorisation, au lieu d'attendre que quinze jours passés dans l'obscurité se fussent écoulés; aussi le voyons-nous revenir au commencement de septembre avec une vive irritation de l'œil gauche provoquée par une ulcération assez étendue de la cornée dans le point primitivement malade. Le malade réclame lui-même de nouveaux lavages qui, cette fois, font disparaître les quelques granulations qui avaient persisté et déterminent une prompte et complète guérison de l'ulcère cornéen. Il ne reste qu'une légère opacité.

Obs. III. — Ulcères de la cornée consécutifs à une kératite pustuleuse marginale à forme maligne.

X..., jeune homme de dix-sept ans, cordonnier, présente, depuis son jeune âge, des manifestations variées de la scrofule; à onze ans, il fut atteint d'un abcès ganglionnaire du cou, et depuis quelques mois il est affecté d'une enflure des lèvres et des narines, avec croûtes d'impétigo. Vers la moitié d'avril 1882, il presente, à gauche consécutivement à une kératite pustuleuse marginale à forme maligne siégeant à la partie inférieure de la cornée, deux profondes ulcérations très voisines, mesurant chacune 2 millim. 1/2. Les bords sont taillés presque à pic et le fond est transparent. La perforation semble imminente. Avec cela, vive injection du globe de l'œil, fortes douleurs de tête à maximum d'intensité dans la région sus-orbitaire gauche, larmoie-

Digitized by Google

ment très abondant et enflure de la paupière supérieure qui se tient fermée.

Considérant l'heureuse influence exercée sur la réparation de la cornée, par les lotions de jéquirity, dans les cas de granulations conjonctivales où la cornée se trouvait en outre ulcérée, M. de Wecker soumet ce malade au même traitement que les granuleux.

Après le neuvième lavage, une secrétion séro-purulente abondante, avec production fibrineuse à la surface de la conjonctive, s'est établie comme chez les autres malades traités par l'infusion de jequirity. Les douleurs très vives, d'abord, s'apaisent graduellement, et les ulcérations deviennent légèrement opalines, en même temps que l'on voit apparaître, sur leurs bords, de fines ramifications vasculaires. Six jours ne se sont pas écoulés que le malade ouvre déjà les paupières sans craindre la lumière; les ulcérations sont en voie de réparation et se comblent insensiblement. Après quinze jours passés dans l'obscurité, la guérison est à peu près complète et les ulcérations ne se reconnaissent plus qu'à une légère opacité cornéenne; la réparation s'étant faite, chose remarquable, par un tissu presque transparent.

SOCIÉTÉS SAVANTES.

Association française pour l'avancement des sciences.
Session de La Rochelle. Août 1882.

Section des Sciences médicales.
Président : M. le professeur Azam.

Dans la section des Sciences médicales du Congrès de La Rochelle, les questions intéressant l'ophtalmologie ont été peu nombreuses cependant nous croyons utile de les signaler, d'autant plus que la plupart présentent un assez grand intérêt.

Les nystagmus et l'héméralopie chez les mineurs. — M. le docteur Dransart, directeur de l'Institut ophtalmologique des mines d'Anzin et, par conséquent, parfaitement à même d'étudier ces maladies, présente au Congrès une intéressante étude sur le nystagmus des mineurs reposant sur 99 observations. Déjà au Havre, en 1877, et à Amsterdam, en 1879, M. Dransart avait traité cette question, mais il ne possédait pas alors un nombre

Digitized by Google

d'observations suffisant pour se former une opinion absolue. Aujourd'hui il n'en est plus de même et il tire de ses nouvelles études les conclusions suivantes :

1° Le nystagmus des mineurs est une parésie des muscles élévateurs de l'œil (muscles et nerfs tout à la fois), parésie produite par la fatigue des élévateurs qu'occasionne le travail dans les veines peu élevées et les galeries basses. Cette parésie est indépendante d'une lésion centrale du système nerveux ainsi que de tout vice de réfraction. L'atonie générale, l'anémie et le défaut d'éclairage sont des facteurs secondaires importants mais non essentiels à la production du nystagmus des mineurs. 2° Il existe chez les mineurs une héméralopie intimément liée au nystagmus, mais qui peut exister indépendamment de cette affection. 3° Le nystagmus des mineurs est une affection curable; il ne peut et ne doit être considéré comme un cas d'exemption absolue du service militaire, ainsi que l'auteur en a vu un exemple il y a peu de temps encore.

M. Gayet, de Lyon, partage sur le nystagmus des mineurs la manière de voir de M. Dransart.

Expérience de Scheiner envisagée dans ses rapports avec la théorie de l'accommodation. — M. Prompt fait à ce sujet une communication qu'on peut résumer de la façon suivante : les preuves empruntées à Scheiner pour établir l'existence de l'accommodation reposent sur une observation incomplète. Les doubles images observées de près quand l'œil s'accommode pour l'épingle la plus éloignée tiennent à la dilatation de la pupille ; celles qu'on observe dans le cas opposé tiennent à la polyopie occasionnée par la décomposition des rayons lumineux à travers la couche mince de liquide formant prisme qui se répand sur la cornée pendant les efforts de fixation. Pour M. Prompt, lorsque l'œil fixe un objet rapproché, la pupille se contracte et remplace l'accommodation. La vision distincte est ainsi obtenue.

L'auteur dit avoir démontré que ni la belladone ni la jusquiane ne paralysent réellement l'accommodation, et que c'est seulement la dilatation de la pupille qui produit un effet attribué, à tort, à la paralysie. Si l'on détermine les limites de l'accommodation avec les lignes de radiation, avec ou sans atropine, on arrive exactement au même résultat.

M. Armaignac proteste contre les assertions de M. Prompt qui viennent en contre de ce que l'on sait sur l'action des mydriatiques. Il est reconnu, en effet, que le premier effet de la belladone est de dilater la pupille et que la paralysie de l'accommodation ne survient que quelque temps après et peut même se faire attendre plusieurs jours avant d'être complète, comme cela s'observe souvent chez les hypermétropes. De plus, on sait que les dimensions de la pupille varient considérablement avec les individus, avec l'âge, l'état de réfraction de l'œil, l'éclairage, etc., sans avoir aucune influence sur la netteté de la vision. Chez les personnes âgées emmétropes ou hypermétropes où l'accommodation est plus ou moins diminuée, on observe toujours un rétrécissement notable de la pupille, ce qui ne les empêche pas d'être privés complètement de la

Digitized by Google

vision de près. M. Armaignac a observé des sujets atteints d'absence congénitale de l'iris, et cependant, chez eux l'accommodation était conservée et l'atropine la paralysait.

Plusieurs orateurs, parmi lesquels MM. Boucheron, Dransart, Gayet, etc., prennent la parole dans le même sens que M. Armaignac.

Sur la distribution de la cataracte dans la région lyonnaise. — M. le professeur Gayet, de Lyon, ayant voulu s'assurer si la cataracte avait un rapport quelconque avec certaines conditions telluriques ou climatériques a relevé sur les registres de l'Hôtel-Dieu de Lyon tous les cas de cataracte qui y étaient mentionnés pendant une période de dix ans et qui atteignent le chiffre de 3183.

Comparant alors le nombre de malades atteints dans chaque localité avec le chiffre de la population totale il a vu que, sauf dans le bassin houiller de la Loire, la maladie est en rapport constant avec le chiffre de la population. On compte à peu près deux cataractes, en dix ans pour 1,000 habitants que ce soit dans la plaine ou dans la montagne.

Les citadins sont un peu moins exposés que les campagnards : 1 pour 1000 au lieu de 2. Dans le bassin houiller de la Loire, où se trouvent un grand nombre de verreries et d'établissements métallurgiques, la proportion est de 3 pour 1000; il atteint même près de 4 à Givors.

Relativement aux professions, M. Gayet pense d'après sa statistique que l'exercice de l'accommodation n'a aucune influence sur la production de la cataracte, et que la prédominance de la maladie chez les campagnards pourrait bien tenir à la chaleur rayonnante à laquelle leurs yeux sont constamment exposés comme cela a lieu également dans les usines du bassin houiller de la Loire. On sait, du reste, que le cristallin est diathermane et arrête environ 13 pour 100 des rayons calorifiques qui le traversent; on pourrait donc facilement voir là une cause de cataracte.

M. Rochard croit que c'est plutôt la lumière que la chaleur qui occasionne la cataracte; dans les pays chauds la cataracte n'est pas plus fréquente que dans les pays froids où le sol rayonne beaucoup de lumière.

M. Verneuil est d'avis que les causes cosmiques sont pour très peu de chose dans le développement de la cataracte et que c'est plutôt dans l'hérédité et la constitution du sujet (arthritisme, diabète, etc.) qu'il faut rechercher cette cause. Toutefois il y a un fait remarquable : c'est que les scrofuleux paraissent jouir d'une immunité presque complète à l'égard de cette maladie.

M. Boucheron dit que le cristallin étant une production épidermique il arrive pour cet organe ce qui arrive pour les poils et les cheveux dont la nutrition est souvent troublée, dans la fièvre typhoïde par exemple, au point d'en amener la chute; ici c'est la cataracte que l'on observe. De même que les ongles et les poils sont des phanères les fibres cristalliniennes peuvent leur être assimilées et il ne répugne pas d'admettre qu'elles ont chacune une cellule trophique, dont l'altération entraîne la régression graisseuse de la fibre.

En terminant, M. Gayet sollicite de tous ses collègues des documents

Digitized by Google

capables d'éclairer ce sujet important en lui fournissant les divers éléments d'une rigoureuse statistique.

Considérations sur la cause la plus fréquente de cécité chez les agriculteurs. — En l'absence de l'auteur de cette communication, M. Georges Martin, de Bordeaux, un des secrétaires, donne lecture des conclusions et qui sont les suivantes :

La kératite à hypopyon aurait à son actif dans les pays agricoles 67 p. 100 des cas de cécité, tandis que dans les villes la proportion ne serait que de 8 à 10 p. 100.

La fréquence de la kératite grave résiderait dans la multiplicité des traumatismes et principalement dans le grand nombre des maladies des voies lacrymales.

Les causes génératrices de la maladie étant du nombre de celles qu'on peut éviter ou qu'on guérit, l'auteur pense que cette infirmité fera peu à peu moins de victimes parmi les villageois.

Tout d'abord, pour prévenir l'apparition des maladies lacrymales, on conseillera l'usage de verres coquilles et de chapeaux à bords fortement rabattus en forme de cloche. On évitera ainsi les effets nuisibles des vents, de la poussière et de la réverbération du sol, causes premières de la plupart de ces maladies chez les agriculteurs. Ce seront en même temps d'excellents moyens pour protéger les yeux contre le traumatisme. L'attitude du travailleur devra être moins inclinée vers le sol. Il évitera ainsi la congestion des organes visuels et sera également moins exposé à l'action de la plupart des agents vulnérants qui atteignent les yeux lorsque le corps est courbé vers le sol. Dans ce but il devra se servir d'outils à longs manches.

Une affection des voies lacrymales est-elle déclarée et le malade se refuse-t-il à l'opération de Bowman, on lui signalera les dangers du moindre traumatisme oculaire, surtout pendant la période des chaleurs, de manière qu'il prenne les précautions nécessaires pour les éviter. On formulera un collyre antiseptique dont il sera fait usage particulièrement dans le cas de contusion ou de blessure en attendant les soins du médecin. Le collyre ordinairement prescrit par l'auteur est le suivant :

Acide salicylique.....	10	centigrammes.
Acide phénique.....	20	—
Acide borique.....	4	grammes.
Eau distillée	100	—

Filtrez; pour bains oculaires d'une durée de quelques minutes.

Enfin, la kératite qu'on a voulu éviter a-t-elle fait son apparition, sur le champ elle devra être traitée de manière à combattre sa marche si rapidement envahissante. Appelé à temps le médecin pourra souvent enrayer le mal et éviter la perte de l'œil.

Digitized by Google

REVUE DE LA PRESSE

Cataracte diabétique; opération; succès — Par M. Leviste. — Le nombre de cararactes opérés avec succès chez les diabétiques est déjà considérable, cependant pour lever tous les doutes qui pourraient exister encore sur l'inocuité de l'opération chez cette classe de malades nous croyons devoir citer le cas suivant provenant de la clinique du docteur Coursserant et publié dans la Gazette des Hôpitaux (n° 97) L'année dernière M. Coursserant avait fait à cette malade une iridectomie avec un plein succès; cette année il a fait l'extraction du cristallin avec non moins de réussite. Voici l'observation :

Mme B...., de Pacy-sur-Eure, revient à la clinique le 18 avril 1882. L'opacification du cristallin est complète. La projection rétinienne est normale; la malade distingue nettement le jour de la nuit et, dans la chambre noire, elle perçoit assez nettement la flamme d'une lampe qu'on place dans différentes positions, l'œil restant fixe. L'examen des urines montre que la quantité de sucre est considérable.

Le lendemain, 19 avril, M. Coursserant pratique l'extraction de la cataracte. Le cristallin sort facilement; mais il n'en est pas de même des débris capsulaires, la partie externe de la plaie ayant donné lieu à un épanchement sanguin dans la chambre antérieure. On instille deux gouttes d'un collyre à l'ésérine : eau distillée, 30 grammes ; sulfate neutre d'ésérine 10 centigrammes; puis on fait un pansement antiseptique avec le salicol.

A partir de ce moment, les urines sont recueillies pendant vingt-quatre heures; la quantité est de deux litres; nous les faisons analyser et le résultat est de 42 gr. 50 de sucre par litre.

Le 20 avril, le pansement est renouvelé. Aucune trace de pus ou de muco-pus sur les linges. La chambre antérieure n'est pas encore reformée car la cicatrisation n'est commencée qu'en deux points. L'épanchement sanguin est résorbé en grande partie, ce qui permet de voir nettement les débris capsulaires. On instille deux gouttes de collyre à l'ésérine et on réapplique un pansement antiseptique.

Le 21 avril, c'est-à-dire quarante-huit heures après l'opération, quand on lève le second pansement, il se produit une petite hémorrhagie dans la chambre antérieure, qui tranche par sa couleur rutilante sur le sang épanché l'avant-veille. La cicatrisation, quoique incomplète, est cependant plus avancée qu'hier. La malade compte facilement les doits. Pansements antiseptique.

Le 22 avril, par conséquent le troisième jour, la cicatrisation est complète pour la lèvre interne de la plaie; la chambre antérieure est reformée ; le sang épanché la veille est presque entièrement disparu. Il existe bien une toile capsulaire, mais celle-ci n'occupe que la moitié du champ pupillaire. Après avoir instillé quatre gouttes d'un collyre à l'atropine, on refait un pansement antiseptique.

Le 23 avril, quatrième jour, quatre gouttes d'atropine et pansement. La malade compte très bien les doigts.

Digitized by Google

Nous avons fait de nouveau recueillir les urines de vingt-quatre heures et nous les portons à M. le docteur Henninger, professeur agrégé. Nous le prions en même temps de rechercher s'il y a du sucre dans le cristallin. Voici la note qu'il nous a remise :

« Quantité par vingt-quatre heures : 1,970 centimètres cubes. Réaction faiblement acide.

Densité = 1,730.

Glucose, 56 gr. 5 par litre ; ce qui fait 110 gr. 3 par vingt-quatre heures.

Pas d'autres éléments anomaux.

Dans le cristallin, il n'a pas été possible de déceler avec certitude la présence de la glucose. »

Le 24 avril, cinquième jour, plus de sang dans la chambre antérieure. Même traitement.

Le sixième jour, la lèvre externe de la plaie est cicatrisée. La toile est un peu moins épaisse. On laisse l'œil débandé.

Le 26 avril, c'est-à-dire sept jours après l'opération, la malade quitte la clinique avec une vision très satisfaisante.

Du contraste chromatique ; sa raison physiologique, son siège cérébral, par H. Parinaud. — On connaît assez bien, depuis les remarquables travaux de Chevreul, les conditions physiques qui produisent le contraste des couleurs, mais on est moins bien renseigné sur les causes réelles du phénomène, c'est-à-dire sur les propriétés de l'appareil visuel qui lui donnent naissance et sur la nature de la modification sensorielle qui y correspond. En ce qui concerne le contraste simultané, par exemple, plusieurs physiologistes soutiennent, avec Helmholtz, que la couleur de constraste est l'effet d'une erreur de jugement, tandis que d'autres pensent qu'elle correspond à une sensation réelle.

D'après M. Parinaud, tous les phénomènes de contraste consécutif ou simultané résultent d'une sensation subjective réelle que modifient les impressions venues du dehors. Ils sont intimement liés à la production des images ou sensations consécutives, et c'est dans les caractères de ces sensations qu'il faut chercher les lois qui les régissent. Ils relèvent des deux propriétés suivantes de l'appareil visuel, déduites de plusieurs expériences :

1° Toute impression d'une couleur sur la rétine détermine dans les éléments nerveux une modification qui se traduit par une sensation persistante, positive ou négative. Cette sensation consécutive, surtout la négative, ajoute ses effets à ceux des impressions nouvelles, qui portent sur les mêmes parties de la rétine (contraste consécutif) ;

2° A cette modification des parties directement impressionnées correspond, dans les parties qui n'ont pas reçu l'impression, l'état contraire qui donne la sensation de la couleur complémentaire. (Cette nouvelle sensation induite modifie comme la première les impressions nouvelles (contraste simultané).

Dans une communication antérieure (voyez *Gaz. des Hôp.*, mai 1882), M. Parinaud a fait connaître des expériences qui démontrent le siège cérébral des images consécutives. On est donc autorisé à conclure que le

Digitized by Google

processus qui donne lieu au contraste des couleurs siège dans le cerveau. L'auteur donne en outre la démonstration directe de ce fait en ce qui concerne le contraste simultané.

Tout phénomène de contraste implique deux impressions, dont l'une réagit sur l'autre. Lorsque ces deux impressions se produisent dans le même œil, on peut supposer que la réaction se passe dans la rétine ; mais si chacune d'elles est reçue par un œil différent, on est bien forcé d'admettre qu'elle a lieu dans le cerveau. Or, il est facile de modifier les expériences relatives au contraste simultané, de telle sorte que la couleur inductrice agissant sur un œil, la couleur induite se développe dans l'autre.

De l'exagération des réflexes pupillaires, par H. Parinaud. — La pupille, dans l'état normal, se contracte par deux influences : l'excitation lumineuse et le mouvement de convergence auquel s'associe l'effort d'accommodation. Dans les affections cérébro-spinales, dans l'ataxie en particulier, il arrive fréquemment, ainsi que l'a signalé ArgylRobertson, que la pupille ne réagisse plus par l'excitation lumineuse, alors qu'elle se contracte par la convergence. Cette roideur de l'iris s'accompagne quelquefois d'une dilatatfon modifiée de la pupille, mais elle est plus fréquemment associé au myosis. Quand le myosis tabétique est très prononcée, la pupille est d'ordinaire complètement immobile; elle ne réagit ni par l'excitation lumineuse, ni par la convergence.

Dans certaines affections, les réflexes, au lieu d'être abolis, sont exagérés, et cette exagération s'accompagne elle aussi de myosis. Il est remarquable que ces deux états opposés coïncident souvent avec l'abolition ou l'exagération des réflexes tendineux.

Les deux formes de myosis sont faciles à distinguer. Dans le myosis avec abolition des réflexes, la pupille ne se modifie ni par les changements d'éclairage ni, le plus souvent, par la convergence. Dans la seconde forme, la contraction de la pupille s'exagère encore par l'excitation de la lumière, et si l'on y joint l'influence de la convergence, on la réduit à l'état punctiforme. Par contre, elle se dilate dans un lieu facilement éclairé, non pas aussi complètement que celle d'un œil normal, surtout si l'affection est ancienne, mais d'une manière assez notable cependant pour former un contraste remarquable avec la pupille tabétique.

Chez ces mêmes malades, on observe parfois de l'inégalité pupillaire qui parait tenir à l'exagération inégale des réflexes dans les deux yeux. Il peut arriver dans ce cas que l'on fasse contracter plus fortement la pupille d'un œil en agissant sur l'œil opposé, qu'en excitant l'œil lui-même.

Sur sept malades atteints de sclérose en plaques, que M. Parinaud a observés dans le service de M. Charcot, il a trouvé l'exagération des réflexes très prononcée dans trois cas. Deux fois elle coïncidait avec l'exagération des réflexes rotuliens, une fois avec leur abolition.

M. Parinaud signale une autre particularité des réflexes pupillaires dont il no peut préciser la signification clinique, mais qui mérite d'être connue des physiologistes : il arrive parfois qu'une forte excitation lumineuse, au lieu de contracter la pupille, la dilate. *(Gazette des Hôpitaux).*

Digitized by Google

Un cas de cécité à la suite de l'administration de la quinine, par E. Grüning. — A la suite d'un avortement, une femme de trente-cinq ans présenta les signes d'une endométrite et fut traitée par le sulfate de quinine dont elle prit 80 *grains* dans l'espace de 30 heures. A ce moment, éclata une attaque convulsive, au sortir de laquelle la femme était entièrement sourde et aveugle. L'ouïe revint dès le lendemain ; il n'en fut pas de même de la vue, et voici ce que l'on constatait du côté des yeux; les pupilles étaient dilatées à leur maximum, mais réagissaient encore un peu. Les milieux réfringents étaient d'une transparence parfaite, la papille d'une grande pâleur. Les vaisseaux du fond de l'œil, artères et veines, étaient tellement rétrécis qu'on avait de la peine à les découvrir. De chaque côté la *macula* était occupée par une tache rouge entourée d'une zone opaque d'un bleu grisâtre. Cette tache avait disparu au bout de huit jours, alors que la rétine et les vaisseaux du fond de l'œil étaient encore dans le même état. Quinze jours plus tard, la malade percevait de nouveau des sensations lumineuses. La vue s'améliora peu à peu, mais il y avait cécité complète des couleurs. Ce n'est que trois mois après le début des accidents, que la perception distincte des objets était rétablie. L'achromatopsie mit trois autres mois à disparaître mais il persista un rétrécissement concentrique du champ visuel.

Le Propriétaire-Gérant, Dr Armaignac.

Bordeaux. — Imprimerie Nouvelle A. Bellier et Cie, 16, rue Cabirol.

Officiellement adoptées dans les hôpitaux de Paris

Peptones Catillon

Solution contenant 3 parties de viande.

Lavement nutritif : 2 *cuillerées*, 125 *eau*, 3 *gouttes laudanum*, 0,30 *bicarbonate de soude*.

Poudre : Peptone pure à l'état sec, — pas de dilution, contrôle facile, plus d'équivoque dans le dosage. 1 cuillerée à café représente 45 gr. de viande.

Cachets contenant 1 gr. et 2 gr. de poudre.

Sirop : agréable au goût, préféré pour la bouche. 1 cuillerée contient 30 gr. de viande.

Vin : utile complément de nutrition. 1 verre à madère contient 30 gr. de viande.

Élixir, très agréable. Dose, 1 verre à liqueur.

Chocolat, en croquettes, contenant 8 gr. de viande et 0gr,25 *phosphate de chaux*; en tablettes contenant 20 gr. de viande pour 1 déjeuner.

Rue Fontaine-St-Georges, 1, Paris, et pharmacies.

Elixir de pepsine à la Glycérine
DE CATILLON

Plus actif que la pepsine ordinaire, représente le suc gastrique dans son intégrité, avec son action puissante et rapide et opère une digestion en deux heures. La Glycérine conserve la pepsine, l'alcool la paralysie.

Vin de Catillon à la Glycérine
ET AU QUINQUINA

Puissant tonique reconstituant, agréable au goût, produit les effets de l'huile de foie de morue et ceux des meilleurs quinquinas.

Le même additionné de fer :

Vin ferrugineux de Catillon

offre, en outre, le *fer* à haute dose sans constipation, et le fait tolérer par les estomacs incapables de supporter les ferrugineux ordinaires.

Digitized by Google

3e ANNÉE — N° 10 OCTOBRE 1882

REVUE CLINIQUE

D'OCULISTIQUE

DU SUD-OUEST

SOMMAIRE : **Travaux originaux.** Les tumeurs à leptothrix des voies lacrymales, par le Dr CAMUSET. — Note sur la thérapeutique des affections des voies lacrymales, par le Dr A. DEHENNE. — Quelques mots sur le traitement de la conjonctivite granuleuse, à propos de l'article de M. le Dr Sédan, par M. le Dr Ch. ABADIE. — De l'ophtalmie purulente provoquée comme moyen thérapeutique, par le Dr DIANOUX. — **Revue de la Presse.** De l'action de la pilocarpine dans les affections oculaires, par le Dr A. DEHENNE. — Considérations nouvelles sur la rétinite albuminurique, par le Dr Ch. ABADIE. — **Bibliographie.** Van DUYSE. — ROMIÉE. — **Varia.** Société d'ophtalmologie de langue française. 1re liste des membres adhérents.

TRAVAUX ORIGINAUX

tumeurs à leptothrix des voies lacrymales.

Par le docteur CAMUSET.

L'histoire des tumeurs qui se développent dans les voies lacrymales renferme un assez grand nombre de faits. Laissant de côté les kystes des conduits excréteurs de la glande lacrymale, qui sont fort rares, et dont Dubreuil a rapporté un remarquable exemple (*Gaz. des hôp.*, 1870, p. 365), ainsi que les polypes rares également, que l'on a trouvé dans les conduits, nous appellerons l'attention sur une variété de tumeurs qui ont leur origine dans les canalicules et qui offrent un réel intérêt clinique. Elles s'entourent, en effet, d'un appareil inflammatoire qui en impose souvent au point de faire croire à une ophtalmie contre laquelle tous les remèdes sont essayés en vain, pendant des mois, des années, tandis qu'une simple incision du canalicule peut y mettre fin instantanément et d'une manière définitive.

Ces tumeurs se développent au confluent des canalicules, de manière à oblitérer au début la partie supérieure du sac qu'elles peuvent remplir tout entier. Dans leur période d'état, elles sont formées par des amas d'une matière granuleuse, facile à écraser entre les doigts, et assez semblable à la matière des stéatomes

Digitized by Google

développés dans les kystes dermoïdes. Critchett, Bowmann et Walton, ont même donné le nom *de kystes sébacés des canalicules* à de semblables tumeurs qu'ils ont observées. (*Med. Tim. et Gaz.*, 22 octobre 1853). Toutefois, cette matière prend avec le temps, une teinte grise plus ou moins foncée; elle offre ainsi de l'analogie avec la matière des comédons. C'est, en effet, un corps étranger qui lui donne cette teinte, un champignon le *leptothrix*, dont le développement s'effectue en même temps que celui de la tumeur et contribue à son accroissement.

Les *leptothrix*, végétaux parasites de l'homme et de plusieurs animaux domestiques, sont une des formes les plus avancées de l'évolution d'une même espèce cryptogamique que l'on retrouve sous les formes *micrococcus*, *vibrion*, *bactérie*, dans les épitheliums des muqueuses en voie de desquamation. L'espèce n'acquiert la forme *leptothrix* que dans les amas de produits de desquamation mélangés à d'autres matières organiques et exposés au contact de l'air, tels que le tartre qui séjourne entre les dents. Aussi ne saurait-on admettre l'idée de Græfe que « le leptothrix a dû être transporté primitivement et directement dans les canalicules par le moyen de la salive, remède anodin souvent employé pour calmer les démangeaisons qui siègent au grand angle de l'œil. »

Il existe normalement des micrococcus dans les poussières entraînées par les fluides lacrymaux et muqueux qui traversent les canalicules, et ce n'est que quand, pour une cause ou pour une autre, les squames épithéliales de la muqueuse se sont accumulées en un dépot baigné par du mucus altéré et ont formé par leur stagnation au contact de l'air une sorte de terreau propre à l'évolution des micrococcus, que ceux-ci y revêtent la forme définitive de leptothrix. « De même le mycélium des agarics peut se développer pendant deux ou plusieurs années sans produire le chapeau à stylospores (le *champignon* proprement dit), alors que dans d'autres conditions climatériques il en produit un grand nombre. (Ch.Robin). »

Si la muqueuse des canalicules est saine, les micrococcus ne s'y développent pas. Mais, fût-elle altérée, ils ne s'y développent pas nécessairement.

Il en est de même pour le muguet :

« Deux conditions sont indispensables pour que le muguet

Digitized by Google

puisse prendre naissance; il faut, d'une part, un terrain favorable, et, d'autre part, des spores de l'oïdium albicans. Et d'abord, le terrain. Le muguet, en effet, n'apparaît point chez des sujets bien portants, chez ceux dont la nutrition est satisfaisante, il ne peut se développer que chez des individus plus ou moins affaiblis sous l'influence de causes diverses, le plus souvent chez des sujets cachectiques dont la muqueuse buccale présente certaines altérations.

Lorsque l'on étudie avec soin, chez les phtisiques parvenus à la troisième période, par exemple, l'état de la bouche, on s'aperçoit fréquemment que les couches superficielles de l'épithélium, à un certain moment, semblent se détacher, se fendiller, et finalement se détachent par petites lamelles; la muqueuse rougit légèrement, et lorsque (ce qui est fréquent) c'est la langue qui est affectée, la surface en devient lisse, la saillie des papilles étant diminuée par la chute des cellules les plus superficielles, dites cornées, de l'épithélium muqueux. A ce moment, la réaction du muccus buccal commence à devenir acide, ainsi que l'avait bien montré Gubler, et cette acidité est d'autant plus marquée que la dystrophie est plus accentuée. Le terrain est alors préparé, le muguet peut évoluer, et le plus souvent, en effet, il apparaît et s'étend avec une grande rapidité. Dès que la couche superficielle de l'épiderme s'est détachée, la mucédinée, qui trouve un milieu favorable à sa germination, se développe et donne naissance aux plaques blanchâtres que vous connaissez tous.

Mais il faut, pour cela, que les spores puissent se déposer sur les muqueuses malades, sans quoi, le muguet n'apparait point.

. . . . . .

J'ai pu m'assurer cependant que cette stomatite parasitaire n'apparaît pas toujours, alors que semblent se trouver réunies toutes les circonstances qui la font naître, même quand les muqueuses présentent les caractères sur lesquels j'insistais et qui constituent ce que l'on peut nommer le *terrain du muguet*.

» C'est ce qui a lieu en ce moment dans mes salles d'hommes; quatre de mes malades offrent à un haut point cette dystrophie épithéliale avec chute partielle des couches les plus superficielles de l'épiderme et acidité des liquides de la bouche; or, aucun d'eux n'a présenté, à aucun moment, les plaques de cette

Digitized by Google

stomatite; mais je suis convaincu que, dès que l'un de ces hommes en aura été atteint, les trois autres ne tarderont pas à en être pris à leur tour. » (1)

On voit donc que, dans la tumeur à leptothrix, le cryptogame n'est qu'un accident et ne se montre qu'autant qu'il trouve un terrain propice à son développement.

Il résulte de ces combinaisons que la *muqueuse des canalicules est toujours malade avant l'apparition du leptothrix.*

Une fois le cryptogame établi sur son terrain, il s'y développe et s'y reproduit avec rapidité, tandis que les conditions nécessaires à sa vie s'y maintiennent. Son développement entretient l'état d'irritation de la muqueuse et accélère la desquamation épithéliale qui forme des amas faisant saillie sous le tégument.

Supposons maintenant que l'une des conditions nécessaires à la végétation du cryptogame vienne à manquer, soit que l'oblitération des points lacrymaux la prive du contact de l'air et du fluide lacrymal, soit que le catarrhe muqueux des canalicules ou du sac devienne purulent; la vegétation s'arrête, le cryptogame meurt et disparaît au sein de la masse des produits épithéliaux et muqueux concrétés qui durcit et devient, à la longue, semblable à un corps inorganique. Telle est l'origine des *dacryolithes*, de ces calculs que l'on a souvent rencontrés dans les voies lacrymales. Ces corps présentent les dimensions les plus variables, depuis celles d'une tête d'épingle, et dans ce cas ils ne se traduisent guère que par du larmoiement, jusqu'à la dimension d'une noisette et plus. M. Benjamin Bell, a montré à la *Medico chirurgical Society* d'Edimbourg, un calcul lacrymal long d'un pouce et demi (environ 40 mil.) provenant d'une opération faite à la campagne. On ignorait dans quelle portion de l'appareil lacrymal il avait pris naissance; mais d'après ses dimensions, (2) il est évident qu'il avait fini par l'envahir tout entier. (*Edimb. med. Jour.* 1863).

Les concrétions peuvent être *multiples* dans le même conduit. De Grœfe a extrait d'une tumeur trois concrétions, chacune du volume d'une demi-lentille (*Arch. f. oph.*, 1854), et dans un autre

(1) Damaschino. — *Société médicale des hôpitaux*, 9 juillet 1880.

(2) Longueur du conduit 7 millimètres..... }
— du sac 12 — ..... } total 46 millimètres.
— du canal 27 — ..... }

Digitized by Google

cas, six petits disques crétacés d'environ deux tiers de ligne de diamètre (Hid., 1855). Le docteur Schirmer (*Klinische Monatsblatter f. Aug.*, 1871), rapporte le cas d'une tumeur offrant l'aspect d'un orgeolet d'où la pression faisait sortir par le point lacrymal une masse jaune qui rentrait dès que la pression cessait et qui se trouva formée, après incision et extraction, de seize corpuscules d'un jaune clair ressemblant à des grains de framboise et contenant des leptothrix. Tuberville parle de la fille d'un sellier atteinte d'un apostème qui creva à l'angle d'un de ses yeux. Il en sortit environ *trente pierres* aussi grosses que des perles; après quoi elle eut une fistule dont elle guérit (1).

Cette dernière observation montre que les tumeurs à leptothrix peuvent à un moment donné jouer le rôle d'un corps étranger irritant et être expulsés spontanément après avoir déterminé un phlegmon du sac. Elles peuvent aussi être retenues dans le sac indéfiniment, même après une docryocystite aiguë suivie de fistule :

Une femme était atteinte depuis neuf mois d'une affection des organes excréteurs des larmes. Le sac était gonflé, dur, et sur la partie la plus saillante de la tumeur qui était rouge et douloureuse, existait un petit ulcère qui avait pénétré dans le sac; il s'en échappait, surtout à la pression, du pus mélangé de larmes. Le canal nasal paraissait complètement oblitéré. Lorsque, afin d'en rétablir le calibre, le docteur Krimer essaya d'y introduire une sonde aiguë, il ramena à son extrémité une concrétion du volume d'un petit pois; la sortie de ce corps rétablit complètement la liberté du canal et la fistule se trouva promptement guérie. Le calcul était gris-cendré, recouvert d'un mucus épais. (Græfe und Walther's *Journal der Ch. und Augenh*, v. X., p. 597).

La *couleur* et la *consistance* des tumeurs à leptothrix varient suivant la période de leur évolution. Au début, elles sont jaunâtres, assez semblables à des amas de semoule mouillée. Telle était une tumeur d'un volume d'un gros pois, que j'ai extraite ainsi en 1871 du canalicule inférieur gauche chez un individu de Chaussis (Jura).

Plus tard, la matière granuleuse devient grisâtre; c'est le moment où l'on y rencontre les champignons en plus grand

(1) *Philosophical Transactions*, n° 164.

Digitized by Google

nombre. C'est aussi le moment où la tumeur acquiert son volume maximum.

Madame R..,de Fresnay-sur-Sarthe, souffrait depuis deux ans à l'œil gauche, d'une conjonctivite légère dont les collyres n'avaient pu triompher. Le point lacrymal inférieur est dilaté et granuleux, la région supérieure du sac un peu distendue. Après incision du canalicule, j'extrais à l'aide de la curette une grande quantité de matière grise et molle, presque entièrement formée de leptothrix (obs. personnelle).

Un cas analogue est rapporté par le professeur Fœrster, de Breslau (*in Arch, f. Oph.*, 1869) :

Irritation conjonctivale persistante. Une sonde introduite dans le sac lacrymal avait ramené un point noir. Croyant à un corps étranger, le professeur fendit le canal lacrymal inférieur et trouva le sac distendu par une masse noirâtre, gluante et granuleuse. Après l'enlèvement de cette masse, la guérison eut lieu en dix jours. Le professeur Waldeyer trouva à l'examen microscopique que cet amas noirâtre était presque entièrement composé d'éléments analogues au *leptotrix buccalis* de la carie dentaire.

Enfin, dans sa période de concrétion, de dessication, cette matière prend la consistance pierreuse, l'aspect crétacé, tandis que les cryptogames disparaissent peu à peu. Une de ces concrétions, dont l'histoire détaillée et bien typique est rapportée par Desmarres (1), a été analysée par Bouchardat :

Densité = 1.14.

Consistance = beaucoup plus ferme que celle de la cire la plus dure.

Poids : 0 gr. 04. (l'examen a été fait après deux ans de conservation dans l'alcool).

Composition à l'état sec :

1° matière albumineuse concrète.....	25	parties.
2° matière muqueuse.....	18	—
3° Graisse.....		traces.
4° Carbonate de chaux.....	48	parties.
5° Phosphate de chaux et de magnésie....	9	—
6° Chlorure de sodium.....		traces.
	100	parties.

Bien que cette analyse, portant sur une si faible quantité de

(1) *Traité des maladies des yeux.* — 1851. — Vol I. p. 287.

Digitized by Google

matière, ne puisse pas avoir le caractère de rigoureuse exactitude qu'elle affecte, elle se rapproche néanmoins de l'analyse qualitative donnée par le professeur Robin pour des tumeurs semblables :

M. Desmarres m'a envoyé des concrétions blanchâtres, de la consistance d'une pâte demi-sèche, friables, du volume d'un pois, extraites du sac lacrymal. Elles étaient formées d'une substance finement grenue, se gonflant un peu dans l'eau comme du mucus concret, et se dissociant en partie sous forme de fines granulations. Elles renfermaient, en outre, quelques granulations et gouttelettes huileuses, avec des traces de carbonates, car l'acide acétique y faisait apparaître des bulles de gaz. Mais elles contenaient particulièrement une quantité considérable de *Leptothrix*, tels que ceux qui se développent dans les matières concrétées des interstices dentaires et des cavités de la surface des amygdales.

C'étaient là, par conséquent, des concrétions formées, non pas, à proprement parler, par des principes immédiats salins des larmes, mais davantage par le mucus du sac lacrymal concrété, à divers degrés d'altération, avec développement de filaments du cryptogame qui se produit presque partout où des mucus séjournent et s'altèrent (Ch. Robin. *Traité des humeurs*, 1866).

De Græfe a trouvé de nombreux cristaux de cholestérine très volumineux dans une tumeur du sac lacrymal ayant acquis la grosseur d'une noisette (*Arch. f. Oph.*, *1857)*. Ce dernier auteur, dans un travail portant sur onze cas pris dans sa pratique (*Du Leptothrix dans le canal lacrymal, in Arch. f. Oph.*, 1869. p. 324-342), trace un tableau clinique assez complet de l'affection qui nous occupe. Mais, comme nous le disions au début, il nous paraît être dans l'erreur en avançant que « le champignon se montre d'abord et entraîne à sa suite l'obstruction du conduit et comme conséquence une sécrétion purulente. » Il est bien certain que le leptothrix ne peut se développer que dans les produits sécrétés par une muqueuse malade; qu'il concourre activement au développement de la tumeur, cela n'est pas douteux; mais il n'en est pas l'origine.

Pour terminer, nous donnons ci-dessous un tableau du diagnostic différentiel entre ces tumeurs et l'orgeolet, le chalazion, la dacryocystite, qui ont le gonflement pour caractère commun. Ce qui importe surtout, c'est de ne pas les confondre avec une

Digitized by Google

DIAGNOSTIC DIFFÉRENTIEL.

TUMEUR A LEPTOTHRIX	ORGEOLET	CHALAZION	DACRYOCYSTITE CHRONIQUE
Début insidieux simulant une conjonctivite monolatérale chronique.	Début brusque, avec vive hypérémie.	Succède souvent à l'orgeolet.	Début insidieux.
Pas de douleur.	Douleur inflammatoire.	Pas de douleur.	Pas de douleur.
Larmoiement précurseur.	Pas de larmoiement.	Pas de larmoiement.	Larmoiement précurseur.
Marche très lente	Marche rapide.	Marche très lente sans catarrhe conjonctival.	Marche très lente. Quelquefois hypérémie conj. et blépharite ciliaire.
Irréductible par la pression.	Irréductible jusqu'au moment de la présence du pus.	Irréductible.	Réductible avec expulsion du mucopus.
Points lacrymaux *béants* et granuleux	P. lacry. normaux.	P. lacrym. normaux.	P. lacrym. normaux ou même rétrécis.
Guérison spontanée rare, après phlygmon local et éjection du calcul.	Guérison spontanée en quelques jours.	Quelquefois guérison spontanée par résolution ou suppuration.	Guérison spontanée très rare ; longues rémittences avec accès inflammatoires.

conjonctivite chronique, comme cela a lieu très souvent, et de ne pas se laisser aller à traiter par des collyres inutiles, pendant des mois et même des années, une affection à laquelle met fin en quelques heures la simple incision du canalicule suivie au besoin d'une légère cautérisation de la muqueuse à l'aide du crayon mitigé.

Digitized by Google

Note sur la thérapeutique des affections des voies lacrymales.

Par le Docteur A. Dehenne.

On dit et on écrit partout que l'on ne guérit pas complètement les affections des voies lacrymales.

Les rétrécissements simples avec larmoiement sont surtout considérés comme incurables; quoi que l'on fasse, dit-on, on n'empêche pas un œil de larmoyer. C'est là une première erreur contre laquelle nous protestons de toutes nos forces, et cette conviction, nous nous efforçons de la faire partager, à l'aide de nombreux exemples, aux auditeurs qui nous font l'honneur de suivre notre clinique. Les larmoiements peuvent être complètement guéris.

Un autre point sur lequel les auteurs insistent, est la longueur du traitement. Or, le temps très long pendant lequel on cathétérise les malades, nous croyons pouvoir l'attribuer au mode de traitement généralement employé, traitement *dur* et *pénible*, auquel nous voulons substituer le traitement doux, suivant l'expression que nous employons constamment dans nos conférences sur ce sujet.

Il a été recueilli, à la clinique de la rue Monsieur-le-Prince, plus de deux cents observations d'affections des voies lacrymales, qui toutes se sont terminées par la guérison; rétrécissements simples avec larmoiement, dacryocystites aiguës et dacryocystites chroniques, avec ou sans fistule, avec ou sans altérations des parois osseuses du sac lacrymal et du canal nasal.

Dans *tous les cas*, la guérison a été rapide ; les moyens les plus simples ont été employés, et c'est justement à cette simplicité de traitement que j'attribue la rapidité de la guérison. Pas de grosses sondes, pas de caustiques violents (beurre d'antimoine, pâte de Canquoin), pas de cautère actuel ni de destruction du sac. Pour le rétrécissement sans dacryocystite, deux ou trois cathétérismes faits avec ménagement; le n° 2 de la série de Bowmann est le seul cathéter employé. Aussitôt que l'injection d'eau fraîche passe librement, elle est et reste le seul mode de traitement employé. Après huit ou dix séances, le malade s'en va guéri et satisfait. Il a relativement très peu souffert, et ne pleure plus, sans avoir subi des cinq ou six mois de sonde qu'on

Digitized by Google

lui avait annoncés; ce sont là les cas les plus favorables. Quelquefois l'injection ne passe librement qu'après huit ou dix cathétérismes; mais qu'est-ce que cela auprès de 80 et 100 sondages que nous avons vus quelquefois pratiquer, et avec de grosses sondes, qui ne peuvent qu'irriter la muqueuse des voies lacrymales, et entretenir le larmoiement, bien heureux quand elles n'amènent pas d'inflammations violentes avec suppuration du sac ! Quoiqu'il en soit, dès que l'injection d'eau passe, on peut considérer le malade comme en voie de guérison, et lui annoncer sa libération prochaine, ce qui ne laisse pas que de lui être fort agréable. Les grosses sondes exaspèrent le larmoiement, et le malade, dans ces cas-là, n'a de chances de guérir que s'il renonce de lui-même au traitement.

Pour les dacryocystes très-anciennes, et sans accidents inflammatoires actuels, le débridement du point lacrymal, avec cathétérisme et injections d'eau fraîche, suffit souvent. Nous en avons vu trois exemples très-probants la semaine qui vient de s'écouler. Quelquefois, lorsque le sac est très dilaté, ce moyen est insuffisant; alors une simple incision du sac, l'introduction de mèches phéniquées destinées à modifier les parois du sac et à tarir la suppuration, en même temps qu'elles permettent la cicatrisation du fond à la superficie, produisent un excellent effet, et si l'on prend la précaution d'introduire pendant quelques jours par le point lacrymal inférieur une sonde n° 2, on permet à la perméabilité du canal de se rétablir, et au bout de quinze jours à trois semaines au maximum, le traitement peut être cessé.

Tout au plus, doit-on encore de temps en temps faire une injection d'eau fraîche par les points lacrymaux. *Jamais* nous n'avons employé les moyens violents, brutaux, auxquels nous faisions allusion plus haut, et *toujours* les malades ont quitté la clinique, *guéris*.

Parmi les procédés de force, je citerai en première ligne la stricturotomie. Je n'ai jamais eu l'occasion de pratiquer cette espèce d'uréthrotomie interne, que l'on me passe l'expression, fort employée par quelques ophtalmologistes très-distingués, et récemment remise à la mode. Néanmoins les malades ont guéri radicalement et rapidement. Il me sera permis de supposer que sur les 200 malades dont l'observation a été prise, quelques-unes auraient été stricturotomisés par les partisans de ce

Digitized by Google

procédé. Or, ils ont guéri *tutò citò et jucundè* et sans section interne. Dans un travail qu'il prépare sur ce sujet, un de mes élèves M. Maget, examinera et critiquera tous ces procédés en insistant de préférence sur ceux qui sont en usage. Beaucoup d'entre eux, sont tombés dans l'oubli et c'était justice. Ses observations démontrent qu'ils sont inutiles, et même dangereux. Quant aux dacryocystites aiguës, que l'inflammation soit phlegmoneuse d'emblée, ou qu'elle soit consécutive à une dacryocystite chronique, le traitement est des plus simples.

On incise largement la tumeur, en donnant à l'ouverture une forme concave en haut et en dehors, et on peut sans crainte enfoncer le bistouri à une profondeur d'au moins un centimètre. Il est évident que, dans cette section, on a intéressé le tendon décrit à l'orbiculaire, ce qui n'offre aucun inconvénient, ni pour le présent, ni pour l'avenir. On lave ensuite avec de l'eau phéniquée, au 1/100 et sans la ménager, tout le cloaque ainsi mis à nu, et on introduit le plus profondément possible une mèche phéniquée que l'on enlève le lendemain. La cicatrisation se fait ainsi du fond à la superficie. Lorsqu'elle est à peu près terminée, on introduit par le point lacrymal *inférieur* légèrement débridé une petite sonde de Bowmann, et l'on ne cesse le cathétérisme que lorsque l'injection d'eau fraîche passe librement et sans difficulté, et tombe dans l'arrière-gorge ou dans les fosses nasales du malade suivant que la tête de celui-ci penche en avant ou en arrière.

Ce traitement est efficace, peu douloureux, et très-bien supporté par les malades. Jamais il n'y a eu de complications d'érésypèle, de phlegmon etc., or les partisans de cautérisations profondes et énergiques ne peuvent en dire autant. Il est vrai que le pansement antiseptique est toujours fait avec le plus grand soin, et pendant tout le temps que dure le traitement il est absolument recommandé aux malades de verser toutes les heures au moins, à l'aide d'une éponge, de l'eau phéniquée au-dessus des pièces de pansement, afin que celui-ci soit constamment humide et maintenu dans une atmosphère antiseptique.

Au moment où presque tous les journaux spéciaux consacrent de nombreux articles aux traitements multiples des affections des voies lacrymales, traitement, à mon humble avis, plus bar-

Digitized by Google

bares les uns que les autres (1), j'ai cru faire œuvre utile, en disant (et pour cela je m'appuie sur plus de 200 observations) :

1° Les maladies des voies lacrymales peuvent guérir complètement; 2° la guérison s'obtient à l'aide de moyens *doux*; 3° la longueur du traitement dépend, dans la plupart des cas, du *modus faciendi* de l'opérateur.

Quelques mots sur le traitement de la conjonctivite granuleuse, à propos de l'article de M. le Dr Sédan

Par Mr le Dr Ch. Abadie.

Je lis dans le numéro de septembre 1882 de la *Revue Clinique d'Oculistique* l'intéressant article que M. le docteur Sédan vient de consacrer au traitement de la conjonctivite granuleuse. En somme les faits qui y sont rapportés prouvent l'efficacité de l'inoculation dans les cas de granulations anciennes et sont par conséquent favorables aux idées que j'ai développées récemment dans les *Annales d'Oculistique*. Je tiens toutefois à dire qu'à l'heure actuelle on ne doit pas songer à appliquer ce mode de traitement à *tous les cas* de conjonctivite granuleuse. Il faut encore le réserver à ceux qui semblent résister quand même aux cautérisations et qui menacent de s'éterniser. A ceux où malgré tout la muqueuse conjonctivale reste épaisse, tomenteuse, charnue, etc.

Le seul point nouveau à relever dans ma communication aux *Annales* c'est que la pratique de l'inoculation réservée jusqu'ici aux cas exceptionnels où un pannus charnu, épais, recouvre la cornée, pourrait peut-être être étendue à d'autres cas où la cornée est moins protégée. Mais à la condition expresse de modérer par des cautérisations répétées toutes les douze heures, et faites dès le début, l'intensité de l'inflammatiou artificielle qu'on a provoquée.

En atttendant le jour où l'on pourra faire usage de pus à virulence atténuée, il est certainement préférable de se servir du pus

(1) Dans les nos 12, 13, 14, 15, 1881, de cette *Revue* nous avons publié sur le même sujet un long travail dans lequel nous arrivons aux mêmes conclusions qne notre savant confrère. Depuis bientôt quatre ans, nous avons adopté exclusivement la méthode de *douceur* pour le traitement des affections des voies lacrymales.

Dr Armaignac.

Digitized by Google

de l'ophthalmie purulente de nouveau-né que du pus blennorrhagique.

Il ne faut pas vouloir *encore* guérir tous les malades par une seule et même médication. Au début, personne ne songera à recourir à l'inoculation; les cautérisations avec le nitrate d'argent, quand il y a beaucoup de purulence, avec le sous-acétate de plomb liquide quand la sécrétion est moins abondante, enfin et surtout le glycérolé de cuivre dans la proportion de 1 de sulfate de cuivre pour 8 de glycérine, sont des moyens dont il ne faut pas se démunir.

Toutefois j'ai fait remarquer que la guérison obtenue par les caustiques est rarement aussi satisfaisante que celle obtenue par l'inoculation. Les caustiques finissent presque toujours par entraîner la dégénérescence fibreuse de la muqueuse et son atrophie, tandis que l'inoculation ramène la conjonctive à son état normal. C'est donc dans cette direction, que doivent être concentrés nos efforts, et nous arriverons peut-être à trouver dans les inoculations atténuées le remède *spécifique* de la conjonctivite granuleuse, comme on a trouvé celui de la conjonctivite purulente dans le nitrate d'argent.

De l'ophtalmie purulente provoquée comme moyen thérapeutique.

par le Docteur Dianoux,

Soixante-dix ans se sont déjà écoulés depuis que F. Jœger inocula, pour la première fois, le pus de la conjonctivite purulente pour combattre le pannus granuleux; plus de 400 succès ont été publiés et cependant, maintenant encore, ce traitement héroïque est loin d'être entré dans la pratique.

Sur les 404 cas analysés par mon ami M. Brière (du Hâvre) dans le *Bulletin de Thérapeutique*, 1873, sept seulement avaient été publiés en France. Depuis cette époque, M. Brière a fait connaître de nouveaux cas personnels de succès remarquables; mais, presque seul en France, il a eu le mérite de se faire le défenseur d'un mode de traitement qu'on a pu, sans exagération, qualifier de merveilleux. La thèse récente de M. Berthelot (1881) n'a fait fait qu'ajouter cinq nouveaux succès, deux, entre autres, dûs au

Digitized by Google

professeur Panas et communiqués à la Société de Chirurgie. Tous les traités d'ophthalmologie parlent de l'inoculation et de ses effets remarquables, tous la conseillent, mais comme des ventouses Junod, peu s'en servent.

Avant que de rechercher quels motifs peuvent justifier l'ostracisme dont ce traitement est frappé dans la pratique, qu'on me permette un coup d'œil rapide sur son histoire. C'est en observant la guérison complète d'un pannus granuleux, considéré comme incurable, à la suite d'une inoculation accidentelle du pus blennorrhagique que Jœger conçut l'idée d'en faire un moyen de traitement. Le succès couronna ses tentatives assurément hardies, et son autorité fit adopter rapidement un procédé que Péringer, dans un livre classique en Allemagne, considère déjà, en 1825, comme un moyen capital trop longtemps négligé ou inconnu.

En 1843, Stout, en Amérique; en 1851, Dudgeon, en Angleterre; Fallot, à Namur; Kerstn, à Utrecht, pratiquèrent avec succès l'inoculation. Henrion publia en 1846 vingt-six succès; Van Roosbroech, professeur à l'Université de Gand, ajouta l'autorité de son nom à la renommée croissante de la méthode. Après plus de 100 cas observés par lui-même, il publiait une leçon remarquable dont voici les conclusions : « Sur 100 cas où nous avons eu recours à ce moyen, en apparence si effrayant, nous n'avons pas eu un seul accident grave à déplorer. Chez la plupart des malades, la guérison a été si complète que, quoiqu'ils eussent été aveugles pendant cinq, six ans et plus, il eût été impossible à l'œil le plus exercé de découvrir dans leurs yeux aucune trace de maladie ancienne. Je regarde ces résultats comme si complets, si merveilleux et si extraordinaires, que je ne crains pas de dire qu'on ne fait rien de plus beau en ophtalmiâtrie. » Depuis cette époque parurent : le mémoire magistral de Warlomont, le plus complet publié sur cette matière; des publications italiennes, anglaises, irlandaises.

Dans ce mouvement scientifique, quelle fut la part de la France : 1° Un article de la *Gazette Hebdomadaire*, 1857, par Lenoir, où ce chirurgien, sans avoir jamais pratiqué d'inoculation, traite la méthode d'irrationnelle, d'incompréhensible, et la laisse aux « essayeurs chirurgiens. » 2° Un article de M. le docteur Legrand dans la *Revue médicale* de Cazol, où une méthode qui

Digitized by Google

rend de si inappréciables services est traitée de « arme que la morale répudie », à quoi Fallot répondait « qu'il ne fallait pas donner pour bornes à la science celles de son intelligence. »

Il faut arriver en 1857 pour rencontrer un essai pratiqué en France. Ce fut Rivaud-Landrau (de Lyon) qui eut ce mérite et qui obtint deux brillants succès dans deux cas désespérés. Il ne fit point de disciples, et le mémoire français le plus récent est celui de M. Brière, que j'aurai encore à citer. M. Brière, alors chef de clinique de Sichel, publiait les résultats heureux de l'inoculation, dont 3 accidentelles et 2 provoquées. Il analysait ensuite 404 cas, pour la plupart heureux. Depuis cette époque, M Brière a fait connaître encore plusieurs succès. M. Berthelot également, mais leur voix n'eut pas d'écho, et, dans dans son dernier Traité publié en collaboration avec Landolt, de Wecker semble plutôt vouloir éloigner ses lecteurs d'y avoir recours.

D'où vient, en France, cette répugnance générale? La chirurgie française s'est toujours signalée par sa prudence et sa circonspection; mais, dans certain cas, il faut bien l'avouer, elle a le défaut de ses qualités, au delà de certaines bornes, la circonspection devient de la timidité. Cela tiendrait-il à ce que les statistiques sont trop belles et inspirent le scepticisme? Mais, les attaques soulevées par la méthode de Jœger ont été, on a pu le voir par les quelques mots de M. Legrand que j'ai cités plus haut, si violentes que, si un nombre suffisant d'insuccès avait pu être rassemblé, on n'eut pas manqué de les jeter à la face des statisticiens, pour les accabler.

La vraie cause c'est : 1° La routine; on n'a pas l'habitude de ce mode de traitement, on ne l'a pas vu appliquer; 2° La peur; inoculer volontairement à un œil la plus terrible affection qui puisse l'atteindre semble en effet téméraire. Et puis, la méthode comporte le séjour dans un hôpital ou au moins un isolement complet, une inspection réitérée du malade, au besoin même une intervention répétée plusieurs fois par jour, des précautions de propreté infinies pour les personnes qui approchent l'inoculé comme pour le chirurgien qui le soigne, car le terrible mal est aisé à contracter. Ajoutez le poids d'une lourde responsabilité à porter dans le cas possible d'un insuccès, qui sera d'autant plus amer au malade qu'il aura plus sacrifié pour atteindre la guérison. Ajoutons qu'en France peu d'entre nous ont la connaissance clinique du processus qu'ils auraient à provoquer.

Digitized by Google

Toutes ces conditions sont cependant de peu de poids, si l'on envisage que l'ophtalmie purulente est loin d'avoir sur un œil granuleux la gravité qu'elle présente sur un œil sain; en second lieu, qu'il s'agit d'yeux dont l'état est désespéré; enfin, que le succès est presque sûrement le résultat des émotions et des ennuis que l'on aura à supporter.

Mais, mieux qu'un raisonnement, les faits emportent la persuasion; aussi, me paraît-il du devoir de tout chirurgien de faire connaître les faits qu'il a recueillis. A la longue, à force de persévérance, peut-être arriverons-nous à provoquer dans notre pays la vogue d'une intervention si réellement efficace. J'ai observé, pendant ces derniers mois, 5 inoculations provoquées ou accidentelles, toutes ont été heureuses dans leurs résultats, mais à des degrés différents, ainsi qu'il ressortira des observations qui suivent. *(Progrès médical).* *(A suivre).*

REVUE DE LA PRESSE

De l'action de la pilocarpine dans les affections oculaires, par le Dr A. Dehenne. — Depuis quelques années la pilocarpine joue un grand rôle non-seulement en médecine générale, mais encore en thérapeutique oculaire. Après avoir été exalté outre mesure par des praticiens d'une grande valeur, sans doute, mais peut-être trop enthousiastes, ce médicament a malheureusement donné beaucoup de déceptions, et s'est montré bien moins efficace qu'on ne l'avait cru tout d'abord, principalement dans certaines affections qui sont encore au-dessus des ressources de l'art, l'atrophie des nerfs optiques, par exemple, et pour lesquelles on avait cru tout d'abord qu'il était un véritable spécifique. Mais si le jaborandi, ou son alcaloïde, la pilocarpine, est impuissant à régénérer des fibres nerveuses atrophiées ou disparues, il faut dire cependant qu'il rend journellement de grands services dans plusieurs maladies de l'œil caractérisées par une *exsudation* et dans quelques autres, mal définies, où la perte plus ou moins complète de la vue ne peut s'expliquer à cause de l'absence de lésions bien apparentes du fond de l'œil.

On a pensé un instant que le décollement de la rétine ne résisterait plus désormais aux injections de pilocarpine, et les premières observations publiées, qui annonçaient presque autant de succès que d'opérations, semblaient justifier ces espérances, mais plus tard des observations contradictoires n'ont pas tardé à se produire et aujourd'hui les praticiens n'ajoutent plus qu'une confiance très médiocre à ce moyen thérapeutique prématurément trop vanté. Le temps n'est pas encore venu où une étude complète et impartiale de l'action de la pilocarpine en thérapeutique oculaire puisse être faite, toutefois on connaît déjà à ce médicament des indi-

Digitized by Google

cations spéciales très précises et nous trouvons dans un excellent travail publié dans le *Journal de médecine de Paris*, par notre collaborateur M. le docteur Dehenne, des observations pleines d'intérêt.

D'après cet auteur, la pilocarpine a toute son utilité dans les affections oculaires à forme *exsudative* dans lesquelles on peut faire rentrer également les affections du corps vitré avec migration pigmentaire, que le pigment provienne de la couche choroïdienne ou de la transformation des globules rouges. Elle a toujours été employée avec beaucoup de succès par notre confrère dans les cas de corps flottants dont l'apparition coïncide avec le développement de la myopie progressive (scléro-choroïdite postérieure à marche envahissante). Sous l'influence de ce traitement, non seulement les malades ont vu diminuer rapidement le nombre des corps flottants, mais encore ils ont constaté avec satisfaction la disparition de l'obscurcissement de la vue qui n'est trop souvent, comme on sait, que le prélude du décollement rétinien.

Chez plusieurs malades, M. Dehenne a observé, après sept ou huit injections de pilocarpine, le fractionnement des corps flottants volumineux, et bientôt après, la résorption totale des fragments et l'éclaircissement complet de la vue. Ces résultats sont d'autant plus étonnants que la maladie abandonnée à elle-même ne guérit jamais, et que les divers traitements employés jusqu'à ce jour, le sublimé, les courants continus, etc., n'ont qu'une valeur absolument hypothétique, quoi qu'on en dise.

Parlant du décollement de la rétine, M. Dehenne pense qu'on peut le prévenir, mais non le guérir. En effet, moins heureux que M. le docteur Dianoux, de Nantes, tous les malades qui ont été soumis à ce traitement ont été améliorés au début; leur champ visuel s'est agrandi, l'examen ophtalmoscopique a permis de reconnaître une diminution dans l'étendue de la portion décollée; mais chez tous, au bout de quelques jours, le champ visuel s'est rétréci de nouveau, et la rétine a repris la position qu'elle avait le premier jour de l'examen. Le traitement par la pilocarpine a, du reste, avec les autres traitements, tels que la ponction simple, la ponction avec évacuation du liquide, le drainage, etc., ceci de commun, qu'elle procure, au début, une amélioration sensible.

M. Dehenne a encore retiré de très bons résultats de la pilocarpine dans les affections spécifiques (chorio-rétinites pigmentaires, névrites et névro-rétinites, iritis et irido-choroïdites), en un mot, dans toutes les affections à forme exsudative.

La pilocarpine a été essayée aussi dans les affections rétiniennes albuminuriques et diabétiques. Elle n'a amené aucune modification appréciable dans l'état du fond de l'œil, pas plus, du reste, que dans la quantité d'albumine ou de sucre excrété par les urines.

Considérations nouvelles sur la rétinite albuminurique. — Par le Dr Ch. Abadie. — La rétinite dite albuminurique a été signalée dans le cours de certaines affections rénales, aussi bien dans la néphrite interstitielle que dans la néphrite parenchymateuse. On l'a observée également dans l'albuminurie des femmes enceintes, et dans l'albuminurie dyscrasi-

Digitized by Google

que liée à une altération du sang. De telle sorte qu'aujourd'hui, quand l'ophtalmoscope nous révèle chez un malade la présence de ces lésions rétiniennes caractéristiques, nous avons l'habitude d'en conclure que ses urines renferment de l'albumine.

L'observation successive de deux malades, qui dans l'espace de quelques mois ont passé sous mes yeux, m'a prouvé que la signification séméiologique de cette variété de rétinite doit être modifiée.

Il est certain, en effet, comme on va le voir, que ces lésions rétiennes peuvent exister sans qu'il *y ait trace d'albumine dans les urines*. Elles sont alors l'indice d'une affection rénale (néphrite interstitielle) que l'examen des urines est encore impuissant à révéler. Dans ces cas, l'exploration ophtalmoscopique du fond de l'œil acquiert une importance de premier ordre. Voici les faits :

Le 25 février 1882, le nommé C..., cocher, âgé de cinquante ans, se présente à ma clinique, se plaignant d'un trouble de la vue qui remonte à une quinzaine de jours environ. Il s'agit évidemment chez lui d'une affection du fond de l'œil, car extérieurement les globes oculaires ne présentent rien d'anormal. J'examine ce malade à l'ophtalmoscope et je découvre de chaque côté les lésions caractéristiques de la rétinite albuminurique. Plaques graisseuses, blanchâtres, disséminées sur le pourtour du nerf optique, quelques-unes affectant la forme d'un rein; çà et là des hémorrhagies rétiniennes, particulièrement sur le trajet des vaisseaux papillaires inférieurs (image renversée).

Dans la région de la macula, quelques petites plaques graisseuses, mais pas de ces points brillants, ni la figure étoilée, que l'on observe fréquemment. Sur les deux yeux, les lésions sont à peu près les mêmes. Le champ visuel est normal, sauf en haut, où il ne s'étend que jusqu'à 30° à gauche et à 40° à droite. L'acuité visuelle, à peu près la même des deux côtés, est réduite à un tiers environ.

En présence de ces altérations si typiques, j'annonce aux élèves réunis ce jour là à ma clinique que nous nous trouvons en présence d'un malado atteint de rétinite albuminurique et que nous allons très probablement trouver de l'albumine dans son urine. On l'examine séance tenante et, à mon grand étonnement, je constate qu'elle n'en contient pas trace. Elle ne renfermait pas non plus de sucre. J'interroge alors le malade sur ses antécédents et voici ce qu'il nous apprend :

Il y a de cela quatre mois, il fut pris, dans l'espace de quelques jours, d'une soif inextinguible au point qu'il était obligé de boire au seau pendant qu'il lavait sa voiture. Il urinait en quantité considérable et se levait plusieurs fois la nuit pour satisfaire ce besoin. Puis il éprouva bientôt des troubles digestifs. Presque journellement, il avait des vomissements glaireux, peu abondants, qui survenaient sans raison apparente, le plus souvent avant les repas, et qui ne semblaient nullement liés à une affection de l'estomac. En même temps, il souffrait de la tête, son caractère changeait, il devenait triste: il lui semblait que ses forces physiques et morales l'abandonnaient; il était très abattu et très découragé. Son médecin habi

Digitized by Google

tuel avait examiné ses urines à plusieurs reprises différentes, et, n'ayant trouvé ni sucre, ni albumine, avait diagnostiqué une polyurie simple.

Malgré tout, l'absence d'albumine, les lésions rétiniennnes si nettes et si caractéristiques me portaient à croire à une affection rénale. Je percutai et auscultai avec soin la région précordiale, et il me fut facile de constater une hypertrophie cardiaque avec le bruit de galop signalé par M. le professeur Potain. En outre, ces vomissements journaliers et ces céphalées tenaces devaient être mis, à mon avis, sur le compte de l'intoxication urémique dépendant d'une néphrite interstitielle.

J'engageai ce malade, qui me paraissait offrir quelque intérêt, à entrer dans le service de M. le professeur Bouchard dont je désirais beaucoup avoir l'avis. Il fut reçu à Lariboisière. mais il n'y resta que trois jours au bout desquels, pris de nostalgie, il demanda à sortir.

Pendant son court séjour dans les salles de l'hôpital, les urines furent examinées avec soin, et on constata qu'elles ne contenaient pas trace d'albumine. Sans être absolument affirmatif, le diagnostic porté fut pourtant celui de néphrite interstitielle. A partir de ce moment, j'ai cessé de voir ce malade, mais son médecin habituel, qui l'a suivi jusqu'à sa mort, a bien voulu me remettre la note suivante :

A sa sortie de l'hôpital, M. C..., soumis à la diète lactée, ne tarda pas à voir ses forces péricliter, les vomissements glaireux devinrent de plus en plus fréquents et abondants. A propos de rien il était pris de frissons violents avec soif ardente. Il finit par uriner sous lui, et une diarrhée incoercible se déclara. A ce moment seulement, c'est-à-dire huit jours avant sa mort, l'urine, qui était toujours examinée de temps à autre, *renferma des flots d'albumine*. Du côté de l'aîne apparut une tuméfaction inflammatoire énorme qui gagna le scrotum, un abcès se produisit et s'ouvrit spontanément, répandant une horrible fétidité. Enfin, trois jours avant de mourir, il fut pris d'un délire furieux suivi, le lendemain, d'une prostration complète et d'accidents pulmonaires auxquels il succomba le 5 mai.

Quant au second malade, voici en quelques mots son histoire :

Dans le commencement d'avril 1882, M..., qui occupait une position importante dans une grande compagnie de chemins de fer, se présente à mon cabinet pour me consulter au sujet d'un affaiblissement de la vue qui le préoccupe beaucoup depuis quelque temps.

A l'ophtalmoscope, je reconnais les lésions caractéristiques de la rétinite albuminurique. Chez lui, en particulier, outre les plaques graisseuses et les hémorrhagies habituelles, les stries blanchâtres, rayonnantes, caractéristiques de la région de la macula étaient très marquées. Je conseille à ce malade de faire examiner ses urines, lui disant qu'elles doivent contenir de l'albumine, et je lui remets une note pour appeler sur ce point l'attention de son médecin habituel.

Au bout de trois semaines, M... revient me voir, trouvant que sa situation ne s'est nullement améliorée, au contraire. Sa vue continue à baisser son état général devient mauvais, et il ne sait à quelle cause attribuer ce qu'il éprouve.

Digitized by Google

Conformément à mes indications, son médecin a examiné les urines, les a trouvées absolument normales, et ne peut accepter mon diagnostic. J'examine de nouveau le fond de l'œil, les lésions rétiniennes n'ont fait que s'accentuer et ne peuvent laisser aucun doute sur la certitude du diagnostic. De plus, éclairé par le cas précédent qui était resté gravé dans mon esprit, je remets à ce malade la note suivante que je recopie textuellement : « Bien que les urines de M... ne renferment actuellement ni sucre » ni albumine, le fond de l'œil présente les altérations qu'on observe dans » la néphrite interstitielle. Il importe que l'attention soit dirigée de ce » côté. »

Je reste un mois sans avoir des nouvelles de M... Après ce laps de temps, il revient me voir et me raconte que trouvant qu'il allait de mal en pis, il s'est décidé à aller consulter le docteur Vidal, médecin de l'hôpital Saint Louis, qui, ayant lu la note que je lui avais laissée, a de nouveau examiné ses urines et y a trouvé de l'albumine. Il me remet alors une ordonnance où je trouve inscrit le diagnostic suivant : *Néphrite interstitielle. Bruit de galop. Albuminurie et dyspnée symptomatique, albumine rétractile.* »

Le traitement local n'ayant désormais aucune importance, je n'ai plus revu ce malade, et j'ignore ce qu'il est devenu.

Ces observations m'ont paru dignes d'être signalées à plusieurs points de vue.

D'abord l'existence d'une rétinite albuminurique typique, alors que l'examen de l'urine répété à plusieurs reprises restait toujours négatif, prouve que la qualification de rétinite albuminurique n'est pas toujours exacte. L'expression de *rétinite brightique* ou mieux encore *rétinite d'origine rénale* est préférable.

De plus, nous ferons remarquer que dans ces cas le trouble de la vision résultant des lésions rétiniennes a permis de dépister la lésion rénale et a mis sur la voie du diagnostic de l'affection principale.

Quant à ce qui concerne la pathogénie des lésions rétiniennes, il est aussi permis de dire, d'après ce qui précède, qu'elles ne relèvent pas du simple fait de la présence de l'albumine dans les urines puisqu'elles peuvent exister quand l'albumine fait défaut.

Enfin, en raison de son apparition précoce, on peut même se demander si le processus qui frappe la rétine ne s'établit pas d'emblée dans le tissu de cette membrane d'une façon indépendante de l'état du rein.

L'on a discuté pendant longtemps pour savoir si l'hypertrophie ventriculaire et la lésion cardiaque étaient indépendantes et contemporaines de la lésion rénale, ou lui étaient subordonnées. La question paraissait difficile à résoudre par la clinique seule. L'anatomie pathologique est venue ici à son secours Les recherches de Debove, Letulle et Rigal ont montré que l'hypertrophie ventriculaire n'est pas une simple hypertrophie de compensation, portant exclusivement sur le développement et la fibre musculaire cardiaque.

Ces observateurs ont reconnu que l'hypertrophie portait aussi sur le tissu conjonctif interstitiel et que le processus était par conséquent com-

Digitized by Google

parable à celui qui intéresse le rein lui-même. Il en est probablement de même pour la rétine, et les altérations de cette membrane délicate peuvent se produire de bonne heure avant que le rein soit profondément désorganisé. Sans avoir la prétention de résoudre un difficile problème de pathologie générale, ces faits tendraient à prouver qu'il s'agit dans ces cas non pas seulement d'une simple maladie du rein, mais d'une affection plus générale dans laquelle le rein est frappé lui-même en même temps que d'autres organes. (*Communication à la Société de Médecine de Paris*, 24 juin 1882).

BIBLIOGRAPHIE

I. — **Le colobome de l'œil et le kyste séreux congénital de l'orbite** par le docteur Van Duyse (de Gand), in-8° avec planche et chromolithographie.

II. — **Bride dermoïde oculo-palpébrale et colobome partiel de la paupière, avec remarques sur la genèse de ces anomalies,** par le docteur Van Duyse, in-8° avec planches.

III. — **De l'utilité de l'ophtalmologie au point de vue de la médecine générale,** par le docteur Romiée (de Liége), in-8°, Liége 1881 *(Sera analysé.)*

IV. — **De l'amblyopie alcoolique,** par le même. *(Sera analysé).*

I. — Le kyste séreux congénital de l'orbite est une affection fort rare et dont la genèse n'est pas encore parfaitement expliquée. M. le docteur Talko (de Varsovie), est le premier, croyons-nous, qui ait décrit cliniquement les kystes séreux congénitaux situés sous la paupière et compliqués de microphtalmos ou d'anophtalmos. Six cas publiés par cet observateur ont été analysés à la suite de son intéressante observation par le docteur Van Duyse qui signale encore tous les autres cas plus ou moins analogues au sien et qui ont été publiés jusqu'à l'époque de sa communication au Congrès international des sciences médicales de Londres, en 1881.

L'observation de M. Van Duyse, relatée avec une scrupuleuse exactitude et un luxe de détails et de dessins qui en rendent l'intelligence extrêmement facile, ne se prête pas à l'analyse et nous renvoyons au mémoire original ceux qui voudront avoir une notion exacte et complète de l'anomalie qui nous occupe ici.

Nous ne pouvons, toutefois, passer sous silence les justes remarques que fait l'auteur sur le diagnostic différentiel de ces tumeurs kystiques avec l'hydropisie enkystée des méninges (hernie des vésicules cérébrales embryonnaires). L'encéphalocèle et le méningocèle sont en effet des *noli me tangere*, et il importe de ne pas les confondre avec les kystes de l'orbite dans lesquels on peut impunément plonger le trocart explorateur. La localisation de la tumeur est un facteur important dans le diagnostic de ces deux sortes de tumeurs congénitales : tandis que le kyste séreux de l'orbite est généralement situé sous la paupière inférieure et en dehors, l'encéphalocèle, au contraire, a son siège au côté interne de l'orbite dans le voisinage de l'os unguis.

Il existe encore beaucoup d'autres signes différentiels, tels que les battements ou pulsations, la coexistence de tumeurs analogues à l'occiput, etc., que l'auteur passe en revue et qui permettent de séparer le kyste séreux sous palpébral d'affections, autres que l'encéphalocèle, qui présentent avec celle-ci une certaine analogie, les tumeurs à échinocoques par exemple.

Digitized by Google

Les kystes séreux de l'orbite doivent être rattachés à la série des *kystes dermoïdes*, nés d'une *invagination du feuillet germinatif externe*, et dont le siège peut varier beaucoup. Il n'est aucun médecin, quelque peu occupé qu'il soit, qui n'ait observé dans sa pratique plusieurs cas de kystes dermoïdes au voisinage ou dans l'intérieur de l'orbite. Nous en avons nous même publié plusieurs cas dans cette *Revue*.

II. — L'étude des malformations congénitales jette souvent une grande lumière non-seulement sur les mystères de l'embryologie, mais encore sur certaines affections intra-utérines extrêmement curieuses et dont l'étiologie est encore pour beaucoup d'entre elles un sujet de controverse. Parmi ces malformations qui peuvent affecter tous les organes, les plus fréquentes sont celles des extrémités des membres, de la bouche et des yeux, et se rapportent en général à un arrêt de développement, lequel peut avoir les conséquences les plus diverses.

En effet, certains organes, sont formés de deux moitiés qui vont à la rencontre l'une de l'autre et finissent par se souder; si le développement s'arrête à un moment donné ou se fait irrégulièrement les deux moitiés resteront séparées plus ou moins totalement (bec de lièvre, spina bifida, colobomes, etc.) Certains autres organes formés primitivement d'une seule partie, subissent une résorption partielle, localisée, qui produit soit une fente, soit un simple orifice soit enfin l'isolement plus ou moins complet d'un organe; dans d'autres cas encore il y a exagération de développement ou de nombre. Ce n'est pas ici le lieu de mentionner, même d'une façon très sommaire, toutes ces anomalies, quelquefois extrêmement bizarres qui, sous les noms divers de syndactylie, de macrodactylie, de brides ou d'amputations congénitales, d'imperforation, etc., se présentent assez souvent à l'observation des médecins ou font les frais de ces exhibitions foraines dans lesquelles la crédulité du public et l'éloquence intéressée des *barnums* ne manque jamais de trouver des points de ressemblance incontestables avec des animaux plus ou moins singuliers ou monstrueux.

Dans le travail que nous analysons en ce moment, M. le Dr Wan Duyse a fait preuve d'une grande érudition et d'un talent d'observateur incontestable, dans une étude de tératologie qui ne manquait pas d'offrir, en même temps que beaucoup d'intérêt, de grandes difficultés.

Il s'agit d'une observation de bride dermoïde oculo-palpébrale dont le sujet, âgé aujourd'hui de vingt ans, a été l'objet, à un autre point de vue, d'une étude intéressante du professeur Van Bambeke, reproduite il y a vingt ans dans les annales de la Société de médecine de Gand.

L'enfant présentait, au moment de sa naissance, de nombreuses difformités parmi lesquelles un sillon circulaire profond au-dessus des malléoles du pied varus gauche, de nombreuses syndactylie aux doigts, l'absence de leurs ongles ou de leurs phalanges avec tissu cicatriciel des moignons restants, et, pour l'un des doigts, le sillon annulaire d'une extrémité digitale sur le point de se détacher.

Au moment de la naissance, ni le cordon ombilical, ni aucun autre lien pathologique n'entourait les membres de l'enfant, et un examen minutieux de l'arrière faix n'a révélé l'existence de brides ligamenteuses. Il faut ajouter qu'un cousin de cette enfant est né également avec une amputation spontanée des doigts.

L'anomalie qui fait le sujet de l'observation de M. Van Duyse consistait en une bride dermique insérée, par une de ses extrémités, sur la sclérotique de l'œil gauche, en empiétant d'un tiers environ sur la cornée, à la façon des dermoïdes épibulbaires. Libre à sa partie postérieure, la bride cutanée se dirigeait de ce point obliquement de dehors en dedans et de haut en bas, pour s'implanter au-devant de la paupière inférieure, à l'union du quart interne avec les trois quarts externes. Elle se confondait là, suivant une base ovalaire à grand axe dirigé transversalement avec la peau de la paupière.

Digitized by Google

Sur cet œil gauche, on constatait des opacités cornéennes légères, une courbure de la cornée normale, un iris sans anomalie et une myopie de douze dioptries approximativement. Il y avait, de plus, un staphylome choroïdien, mais la macula, ainsi que la périphérie de la rétine, était saine. L'œil droit était normal.

M. Van Duyse, pour remédier à la gêne considérable qu'occasionnait cette bride cutanée, fit l'abrasion de l'adhérence scléro-cornéenne, et, après avoir avivé le bord de cette bride et le bord palpébral interne qui présentait une échancrure, il fit la suture des deux surfaces avivées, avec des fils de soie fine. La réunion se fit parfaitement par première intention et sans encoche du bord libre de la paupière.

L'examen histologique de la bride, dont on put faire des coupes comprenant toute son épaisseur, démontra l'existence de tous les éléments du bord palpébral.

Plusieurs cas plus ou moins analogues à celui dont nous venons de parler ont été décrits par les auteurs, et M. Van Duyse en a trouvé, dans la littérature médicale plus d'une vingtaine dont il donne un résumé succinct. Le cas le plus remarquable et offrant le plus de ressemblance avec celui de notre auteur est celui dont M. Polaillon a présenté les pièces à la Société de chirurgie, le 24 janvier 1874, et dont la description a été publiée dans la *Gazette des Hôpitaux* nos 31 et 32 de l'année 1874.

Parlant ensuite du colobome congénital de la paupière M. Van Duyse, après une étude bibliographique aussi complète que possible, discute le processus pathologique qui peut donner naissance à cette affection et qui varie suivant les auteurs. Nous ne le suivrons pas dans cette discussion, qu'on ne peut ni abréger ni écourter et nous nous bornerons à dire, pour terminer, que c'est une étude très savante et très complète qui sera lue avec beaucoup d'intérêt par tous ceux qui s'intéressent à la tératologie oculaire.

Dr H. A.

VARIA

Société d'ophtalmologie de langue française.

Dans notre dernier numéro, nous avons publié un article de M. le docteur Chibret (de Clermont-Ferrand), relatif à la création d'une Société d'Ophtalmologie de langue française, qui se réunirait pour la première fois à Paris, au commencement du mois de janvier prochain, afin d'élaborer ses Statuts, de nommer son bureau et même de traiter quelques questions d'ophtalmologie si les adhérents avaient le temps suffisant pour constituer un programme et fixer un ordre du jour. Nous avons donné à cet article toute la publicité possible, soit par lettres spéciales, soit par l'envoi du journal, et déjà nous avons reçu un certain nombre d'adhésions parmi lesquelles nous sommes heureux de compter celles des ophtalmologistes les plus éminents de la Belgique, de Paris et de la province. La liste est encore bien restreinte, mais le petit nombre d'objections qui nous ont été faites semble nous prouver que les confrères qui n'ont pas encore répondu à notre appel ne tarderont pas à le faire. (1)

Les jalousies de clocher doivent disparaître devant une œuvre d'intérêt commun, pour laquelle la *Revue d'Oculistique* n'est et ne sera qu'un simple organe de publicité décidé à s'effacer dès que la Société sera constituée, si celle-ci n'a plus besoin de son concours. Il y a certainement en France, en Belgique et en Suisse, plus de trois cents ophthalmologistes, et si malgré tous nos efforts, nous n'arrivions pas à réunir au moins cinquante adhésions, ce serait une preuve que les Sociétés qui existent déjà en Allemagne, en Amérique, en Italie, en Angleterre et en Espagne ne sont pas possibles en France, et, dans ce cas, nous aurions le regret de n'avoir pu voir la réalisation d'un vœu auquel l'intérêt de la science et des malades est attaché d'une façon si intime

(1) Pendant le tirage du présent numéro nous avons reçu l'adhésion de MM. de Wecker et Masselon.

Digitized by Google

Deux de nos confrères nous ont manifesté le désir de voir se former une section d'ophtalmologie dans l'Association française pour l'avancement des sciences, ce qui éviterait d'avoir à créer une Société nouvelle. Mais, ainsi que l'a fort bien dit M. Chibret, il faut que nos réunions aient lieu à Paris, dans ce centre d'intelligence et de lumières où nous devons tous, au moins une fois par an, nous retremper, et où il est plus facile à chacun de nous de se rendre que dans une petite ville des confins de la France. Les touristes peuvent trouver là bien des choses charmantes sans doute, et nous continuerons d'y aller avec l'Association, si nous en avons le temps et le loisir, mais il est fort à craindre que nous soyons trop peu nombreux pour discuter avec avantage les grandes questions que soulèvent à chaque instant les découvertes de l'ophtalmologie moderne et que la section d'ophtalmologie, si tant est qu'elle soit créée, ne soit une superfétation non viable et qui ne tardera pas à mourir d'inanition.

1re *Liste des médecins français et étrangers ayant adhéré au projet de* Société d'ophtalmologie de langue française, publiée dans la *Revue d'Oculistique :*

MM. Abadie (de Paris); Armaignac (de Bordeaux); Camuset (de Dijon); Caudron (de Paris); Chevallereau (de Paris); Chibret (de Clermont-Ferrand); Coursserant (de Paris); Debierre (de Paris); Dehenne (de Paris); Dor (de Lyon); Gard (de Toulouse); Meyer (de Paris); Romiée (de Liège); Sédan (de Coléah); Warlomont (de Bruxelles).

Dans notre prochain numéro, qui paraîtra au commencement de décembre, nous publierons la liste complète des adhésions qui nous seront parvenues jusqu'à ce moment et nous fixerons l'époque de notre première réunion à Paris. Nous invitons nos confrères qui auraient des communications à faire de vouloir bien en envoyer le titre à la *Revue d'Oculistique* qui publiera à temps le programme de la réunion.

Nous profitons de l'occasion pour rappeler à nos confrères que les colonnes de notre journal sont toujours mises à leur disposition et que la rédaction acceptera avec reconnaissance les travaux originaux, ayant surtout un caractère clinique, qui lui seront envoyés. (*La Rédaction.*)

Le Propriétaire-Gérant, Dr Armaignac.

Bordeaux. — Imprimerie Nouvelle A. Bellier et Cie, 16, rue Cabirol.

Officiellement adoptées dans les hôpitaux de Paris

Peptones Catillon

Solution contenant 3 parties de viande.

Lavement nutritif : 2 *cuillerées*, 125 *eau*, 3 *gouttes laudanum*, 0,30 *bicarbonate de soude*.

Poudre : Peptone pure à l'état sec, — pas de dilution, contrôle facile, plus d'équivoque dans le dosage. 1 cuillerée à café représente 45 gr. de viande.

Cachets contenant 1 gr. et 2 gr. de poudre.

Sirop : agréable au goût, préféré pour la bouche. 1 cuillerée contient 30 gr. de viande.

Vin : utile complément de nutrition. 1 verre à madère contient 30 gr. de viande.

Élixir, très agréable. Dose, 1 verre à liqueur.

Chocolat, en croquettes, contenant 8 gr. de viande et 0gr,25 *phosphate de chaux;* en tablettes contenant 20 gr. de viande pour 1 déjeuner.

Rue Fontaine-St-Georges, 1, Paris, et pharmacies.

Elixir de pepsine à la Glycérine

DE CATILLON

Plus actif que la pepsine ordinaire, représente le suc gastrique dans son intégrité, avec son action puissante et rapide et opère une digestion en deux heures. La Glycérine conserve la pepsine, l'alcool la paralysie.

Vin de Catillon à la Glycérine

ET AU QUINQUINA

Puissant tonique reconstituant, agréable au goût, produit les effets de l'huile de foie de morue et ceux des meilleurs quinquinas.

Le même additionné de fer :

Vin ferrugineux de Catillon

offre, en outre, le *fer* à haute dose sans constipation, et le fait tolérer par les estomacs incapables de supporter les ferrugineux ordinaires.

Digitized by Google

3e ANNÉE — No 11 NOVEMBRE 1882

REVUE CLINIQUE

D'OCULISTIQUE

DU SUD-OUEST

SOMMAIRE : **Société d'Ophtalmologie de Langue Française** : Sa constitution. — Liste complète des adhésions reçues jusqu'au 4 décembre. — **Travaux originaux**. De l'emploi de la syndectomie dans la cure de la kératite pustuleuse à rechutes, par le Dr CHIBRET. — De l'Ophtalmie purulente provoquée comme moyen thérapeutique (fin), par le Dr DIANOUX. — **Revue de la Presse**. Fibro-sarcome du nerf optique; névro-rétinite et atrophie. Extirpation. Méningite consécutive Mort, Par le Dr HUC. — Sur un collyre oriental, par MM. GAYRA et GEORGES. — Des rapports entre certaines affections des yeux et les troubles sexuels, par RAMPOLDI. — **Varia**. Des lotions oculaires avec l'urine, par le Dr G. SOUS. — Congrès international d'hygiène : Programme de concours sur la prévention de la cécité. **Thèses sur l'Ophtalmologie**. — **Nécrologie**.

SOCIÉTÉ D'OPHTALMOLOGIE

DE LANGUE FRANÇAISE

SA CONSTITUTION

Il y a deux mois à peine, à cette même place, nous faisions appel à nos confrères en ophtalmologie ; nous leur demandions de se réunir en Société à l'imitation de nos voisins d'Allemagne, d'Italie et d'Angleterre.

En six semaines, plus de quarante adhésions, dont on trouvera la liste ci-après, ont été recueillies. La Société, bien que toujours ouverte, existe donc virtuellement. En attendant la prochaine réunion, nous remplirons un devoir en remerciant tous nos confrères de leur empressement et du concours bienveillant et spontané qu'ils nous ont prêté à l'envi.

On dirait qu'une bonne fée a présidé à la naissance de la jeune Société et, bien qu'elle vienne au monde avec l'année 1883, il est presque superflu de lui souhaiter de longs et heureux jours.

Le numéro prochain donnera le jour, l'heure et le lieu de la première réunion qui aura lieu à Paris dans la dernière

Digitized by Google

semaine de janvier. L'Assemblée sera dès lors maîtresse d'elle-même ; quant à nous, nous n'en resterons pas moins à sa disposition pour lui rendre tous les comptes qu'elle sera en droit d'exiger de nous, mais laissant à des mains plus autorisées et plus compétentes que les nôtres le soin de veiller à ses destinées, d'accroître son prestige, de faire bénéficier l'humanité et la profession médicale de son influence bienfaisante, nous considérerons notre mission comme terminée et nous nous retirerons à l'écart, trop heureux d'avoir pu contribuer à la réalisation d'une entreprise qui ne peut être que féconde en résultats, au triple point de vue de la science, de l'humanité et de la dignité professionnelle.

Dr ARMAIGNAC,
de Bordeaux.

Dr CHIBRET,
De Clermont-Ferrand.

LISTE complète par ordre alphabétique des adhésions parvenues aux bureaux de la REVUE *jusqu'au 4 décembre 1882.*

MM. **Abadie**, de Paris.
Armaignac, de Bordeaux.
Audibert, de Montauban.
Badal, de Bordeaux.
Barde, de Genève.
Camuset, de Dijon.
Carré, de Paris.
Carreras Arago, de Barcelonne.
Caudron, de Paris.
Chevallereau, de Paris.
Chibret, de Clermont-Ferrand.
Coursserant, de Paris.
Debierre, de Paris.
Dehenne, de Paris.
Dianoux, de Nantes.
Dor, de Lyon.
Dransart, de Somain.
Dufour, de Lauzanne.
Fieuzal, de Paris.
Galezowski, de Paris.
Gard, de Toulouse.

MM. **Hubert**, de Paris.
Javal, de Paris.
De Keersmaecker, de Bruxelles.
Landolt, de Paris.
Larrieu, de Toulouse.
Masselon, de Paris.
Meyer, de Paris.
Nicati, de Marseille.
Pannas, de Paris.
Parent, de Paris.
Pflüger, de Berne.
Poncet, de Paris.
Prouff, de Limoges.
Romiée, de Liége.
Sédan, de Coléah (Algérie).
Terson, de Toulouse.
Vallez, de Tournay, (Belgique.)
Warlomont, de Bruxelles.
De Wecker, de Paris.
Willy, de La Chaux-de-Fonds (Suisse)

Digitized by Google

TRAVAUX ORIGINAUX

De l'emploi de la syndectomie dans la cure de la kératite pustuleuse à rechutes.

Par le Dr Chibret.

Ce travail, dont les matériaux sont amassés depuis le commencement de l'année 1877, comprend 149 cas où la snydectomie a été appliquée à la cure de ces kératites pustuleuses d'origine lymphatique dont la ténacité est parfois si grande malgré un traitement local bien approprié. L'opération n'est jamais intervenue que lorsque l'affection résistait au traitement médical ou rechutait malgré son emploi réitéré.

Dans une première série de cas, l'abrasion conjonctivale était faite timidement, c'est-à-dire sans grande ampleur ni profondeur. On détachait une largeur de conjonctive de 3 à 4 millimètres autour de la cornée sans mettre soigneusement la sclérotique à nu par une dissection profonde de la conjonctive. En outre, on pratiquait volontiers l'opération, même en cas d'inflammation.

Dans cette première série comprenant 54 opérations, il y a eu 19 rechutes, toutes plus ou moins bénignes si on les compare aux atteintes antérieures. Ces rechutes ne constituent pas des insuccès, car la plupart d'entre elles n'ont été que passagères et la guérison définitive est survenue le plus souvent.

Dans les 35 autres cas, les malades, revus pour la plupart, étaient bien et dûment guéris. Je dois dire que j'ai compris dans ce nombre les opérés dont je n'ai pas eu de nouvelles, bien que je ne puisse affirmer leur guérison; mais tout me porte à penser qu'en agissant ainsi, je ne commets pas une erreur bien sensible. En somme, sur 54 cas, 35 p. 100 de rechutes.

Dans une deuxième série d'opérations, l'abrasion conjonctivale a été pratiquée avec toute la largeur et la profondeur désirables : la largeur du lambeau annulaire excisé était de 6 à 8 millimètres et la dissection mettait soigneusement la sclérotique à nu. Quelques coups de ciseaux enlevaient même, après l'abrasion, les vaisseaux qui avaient échappé pendant la dissection de la conjonctive et continuaient à ramper sur la sclérotique. Cette deuxième série comprend 95 opérations et 12 rechutes plus ou moins bénignes. En somme, 12 p. 100 de rechutes.

Digitized by Google

Si l'on compare les deux séries, la différence des résultats saute aux yeux. 35 p. 100 de rechutes dans la première série et 12 p. 100 seulement dans la seconde.

Tout me porte à croire que la différence des résultats obtenus tient à l'étendue et à la profondeur de l'abrasion.

Sans aller plus avant dans l'analyse des faits, je dois relater 2 accidents survenus à la suite de l'opération.

Dans un premier cas, l'abrasion avait été pratiquée chez un enfant très indocile et non chloroformé; l'hémorrhagie avait été abondante, la dissection difficile et peu régulière; il s'ensuivit une cicatrice vicieuse qui attirait le globe de l'œil en haut. Dans une opération secondaire, je coupai le tissu de cicatrice qui avait une consistance fibreuse et j'obtins un résultat satisfaisant.

Dans un second cas, chez une malade âgée de quarante-huit ans, après une opération irréprochable, il y eut irido-choroïdite ou glaucome et atrophie du globe consécutive que je pus constater trois mois après l'opération. L'œil, avant l'abrasion, ne portait pas de synéchies postérieures de l'iris et son acuité était très mauvaise. Je ne sais si l'accident fut déterminé par l'opération ou s'il y eut simple coïncidence. Il n'est pas toujours prudent d'appliquer le *post hoc ergo propter hoc*, surtout quand il s'agit d'exceptions se rapportant à un nombre de faits assez considérables.

L'abrasion conjonctivale imaginée par Furnari, il y a 20 ans, est restée depuis lors une opération d'exception que l'on ne pratique guère que pour les pannus invétérés, pour les cas de trachôme graves, dans le but de protéger la cornée, ou encore dans certaines kératites pustuleuses avec pinceaux vasculaires très prononcés sur la cornée.

Le nombre des cas présentés dans ce travail démontre suffisamment que j'ai fait de la syndectomie une opération courante. C'est cette pratique que je désire justifier.

La kératite pustuleuse d'oririne lymphatique sévit surtout chez les jeunes enfants de la classe pauvre. Nous pouvons lui opposer un traitement local, mais bien rarement le traitement général, ce qui impliquerait l'extinction du paupérisme. Dans ces conditions nous avons le devoir de mettre au moins les yeux hors de cause et de les sauvegarder dans les limites du possible des conséquences de la misère physiologique. Aussi, au lieu de soigner indéfi-

Digitized by Google

niment des rechutes sans cesse renaissantes et qui finissent toujours par compromettre plus ou moins la transparence de la cornée sinon l'intégrité de l'œil; au lieu de perdre la confiance des malades par notre impuissance à prévenir les retours de l'affection, j'estime que nous ne devons pas hésiter à proposer la syndectomie comme un moyen héroïque amenant presque toujours une curation définitive et au pis aller donnant une amélioration très voisine de la guérison.

Si le jequirity remplit ses brillantes promesses dans le trachôme, j'estime que l'on pourra sans crainte lui mettre en parallèle l'abrasion conjonctivale dans les kératites pustuleuses à rechute, cette autre plaie de nos cliniques.

On doit considérer l'opération comme exempte de tout danger et la seule critique que l'on puisse formuler à son endroit, c'est qu'elle est douloureuse. Cette considération, il est vrai, peut être levée par l'emploi du chloroforme ; toutefois si l'on considère que la chloroformisation elle-même n'est point absolument exempte de danger et qu'elle peut être suivie de mort, que, d'un autre côté, l'abrasion peut être exécutée en moins d'une minute, je crois que l'on devra réserver la chloroformisation pour les enfants très indociles. En agissant ainsi on lèvera les difficultés opératoires sans faire courir de risques bien sérieux à ces derniers, car chacun sait la tolérance des enfants pour le chloroforme et le peu de danger qu'il leur fait courir. En assurant la bonne exécution de l'opération on évitera, en outre, la production de ces bourgeons charnus qui surviennent sur la conjonctive, et qui nécessitent plus tard quelques coups de ciseaux.

Pour ce qui est du manuel opératoire, je ne saurais mieux faire que de le reproduire d'après de Wecker (*in* Chirurgie Oculaire) : « Après avoir placé l'écarteur, on saisit au-dessus du méridien vertical un pli conjonctival qu'on incise avec les ciseaux courbes en sens radié. Dans cette boutonnière, on fait glisser une branche des ciseaux et l'on exécute alors une circoncision tout autour de la cornée, à la distance de 6 ou 10 millimètres suivant l'effet que l'on cherche. Une bandelette péri-cornéenne se trouvant ainsi circonscrite et les pinces n'ayant pas abandonné le pli conjonctival saisi tout d'abord, on détache ensuite par de petits coups secs de ciseaux, successivement toute cette bande du limbe con-

Digitized by Google

jonctival ; ce qui sera facilité si l'on a soin de porter de temps en temps, les ciseaux sous la conjonctive pour séparer le tissu sous-conjonctival et épiscléral de la bandelette, à mesure que son dégagement du bord cornéen s'effectue. En procédant ainsi méthodiquement pour faire le tour de la cornée, vous me voyez le plus souvent enlever d'une façon continue toute la bande conjonctivale péri-cornéenne et cela très rapidement. »

Le jour de l'opération, il est bon de conseiller au patient l'application de l'eau froide *loco dolenti*. Dès le lendemain, il suffit de nettoyages à l'eau tiède. Il est bon de faire porter pendant un ou deux mois des lunettes bombées pour abriter les yeux contre les intempéries.

Il convient de ne pratiquer l'opération que sur l'œil non enflammé, la douleur est moindre; il en est de même de l'hémorrhagie, ce qui facilite l'exécution correcte et rapide de l'opération. Toutefois cette règle n'a rien d'absolu, et certaines circonstances pourraient en justifier l'infraction.

De l'ophtalmie purulente provoquée comme moyen thérapeutique. *(Fin)*.

par le Docteur Dianoux,

Observation I. — Le 15 juillet 1881, entre à la clinique ophtalmologique de l'Hôtel-Dieu de Nantes, la nommée Marie B.., âgée de quinze ans et demi. Cette jeune fille, dont la constitution est délabrée par la misère, souffre depuis longtemps d'une conjonctivite granuleuse compliquée de pannus total des deux cornées. L'année dernière, je l'avais déjà soignée pendant plusieurs mois, avec un succès relatif. Après une absence de six mois, elle revint, et c'est alors que je lui conseillai d'entrer à l'hôpital. Les conjonctives sont infiltrées par le trachome. La cornée gauche est recouverte d'un pannus assez peu riche en vaisseaux. La cornée droite est en outre infiltrée de granulations qui en doublent l'épaisseur, elle a de plus subi une déformation considérable et est devenue globuleuse, avec augmentation de tous les diamètres. La vue se borne à la distinction du jour et de la nuit. Considérant la marche implacable du mal et l'inutilité de tous les traitements successivement essayés, je me décide, après avoir obtenu le consentement des parents, à pratiquer l'inoculation blennorrhagique.

Le 20 *août*, à deux heures de l'après-midi, je dépose avec un

Digitized by Google

pinceau, dans le cul-de-sac supérieur de la conjonctive de l'œil droit, gros comme une tête d'épingle seulement, du pus blennorrhagique recueilli sur un malade non syphilitique, au huitième jour de sa maladie.

21 *août*. Au matin, légère agglutination des cils au réveil ; pas de sensation particulière, cependant, la conjonctive a déjà rougi. — La nuit du 21 au 22 est très agitée, la malade a souffert et n'a pu dormir.

22 *août*. L'ophtalmie purulente développe ses caractères propres, gonflement considérable des paupières qui sont tendues et luisantes, etc. Glace en permanence sur l'œil. Le soir, je pratique une première cautérisation avec une solution de nitrate d'argent à 3/00, après chloroformisation. Glace, lotions désinfectantes, potion au chloral.

23 *août*. La suppuration me paraissant insuffisante, je supprime la glace et la remplace par des cataplasmes chauds en permanence.

24 *août*. L'œil gauche est devenu purulent. Comme, de ce côté, le pannus était relativement peu épais, je pratiquai de suite une cautérisation avec le crayon mitigé, pour limiter la violence de la réaction; l'œil droit est abandonné à lui-même.

25 *août*. Cautérisation de l'œil gauche, répétée le matin et le soir avec la solution à 3/00. Le traitement par des cautérisations légères est continué sur les deux yeux à partir du 27 jusqu'au 5 *septembre*. Ces cautérisations se font sans grande souffrance pour la malade, dont l'état général est redevenu satisfaisant Le 16e jour de la maladie provoquée, de crainte de voir tarir trop tôt l'écoulement, j'abandonne l'affection à elle-même.

Au mois d'*octobre*, la sécrétion spécifique a complètement disparu, les conjonctives sont rouges et d'aspect velouté, les cornées bien vascularisées.

Sans autre traitement que des lotions avec la liqueur de Van Swieten comme antiseptique, nous voyons l'affection suivre une phase de régression continue, et, au commencement de *novembre*, la cornée de l'œil gauche s'était seule suffisamment éclaircie pour que la malade pût se conduire seule; de l'œil droit même elle commençait à pouvoir compter les doigts. La conjonctive n'offrait plus trace de granulations. Pour accélérer encore la marche de l'amélioration, le 14 *décembre*, je pratiquai la péritomie sur l'œil droit, suivant la méthode anglaise.

Aujourd'hui, la malade, qui a quitté l'hôpital, vient à la consultation et nous entretenons la marche continue vers la guérison par la pommade à l'oxyde jaune. La vue de l'œil gauche est supé

Digitized by Google

rieure à 1/10 et elle lit le n° 5 de Wecker. De l'œil droit, l'acuité visuelle est de 1/60. Je ne doute pas que ma jeune malade n'arrive à recouvrer une vue normale de l'œil gauche, l'avenir de l'œil droit, en raison du kérato-globe, doit être réservé.

Observation II. — Tandis que nous applaudissions de notre succès, une inoculation accidentelle, cette fois, nous permettait d'en enregistrer un autre.

La nommée Marie R..., âgée de vingt ans, triste mélange de chlorose et d'hystérie, infirme du bras droit et quelque peu de la cervelle, était entrée dans le service pour un leucome adhérent à l'œil droit et une conjonctivite granuleuse avec pannus.

Le 4 *décembre*, elle se présente à la visite avec les paupières rouges, gonflées à tel point qu'on a peine à les entr'ouvrir pour explorer la conjonctive, qui nous présente l'infiltration diphtéroïde d'une ophtalmie purulente au début. Une enquête sérieuse ne nous laissa guère de doute sur la nature blennorrhagique de l'affection.

Du 4 au 11 *décembre*, des cautérisations avec le crayon mitigé, puis la solution à 3/00 sont répétées deux fois par jour et l'indocilité absolue de la malade contraint, les premiers jours, à avoir recours au chloroforme; malgré cela, comme nous n'osions porter des chloroformisations aussi rapprochées jusqu'à la résolution complète, chaque cautérisation fut une lutte dont le chirurgien ne sortit souvent que relativement vainqueur. Inutile de dire qu'il était absolument impossible, dans les intervalles, de faire pratiquer les soins hygiéniques les plus rudimentaires. Le traitement fut donc tout à fait incomplet, mais, dans le cas particulier je m'en préoccupai médiocrement.

Dès le deuxième jour j'avais pu, en effet, constater nettement la formation de nouveaux vaisseaux sur les cornées. A ce signe, j'avais acquis la conviction qu'elles ne s'ulcéreraient pas; une cornée qui se vascularise est une cornée qui se défend et je suis de plus en plus porté à croire que, lorsque ce processus se dessine manifestement, on pourrait sans crainte de perforation abandonner la maladie à son évolution naturelle; l'indocilité exemplaire de notre malade lui servit donc dans la circonstance. L'affection se perpétua jusqu'au *24 décembre*; je fis alors avec le crayon mitigé une cautérisation énergique qui, désormais, changea la nature de la sécrétion.

Actuellement, la malade est complètement débarrassée de ses granulations. Les papilles conjonctivales hypertrophiées donnent à la muqueuse un aspect rouge velouté et tout tend vers une guérison qui complètera dans quelques semaines la disparition du pannus.

Voici donc quatre yeux se débarrassant, en quelques semaines,

Digitized by Google

d'une affection qui, depuis des années, résistait à tous les traitements. C'est dire qu'aucune autre méthode ne peut se flatter de conduire à d'aussi beaux résultats. Aucune autre n'est capable d'aller combattre le mal dans sa source comme l'ophtalmie purulente.

Toute inflammation violente tend, en effet, à ramener les éléments des tissus qu'elle atteint à l'état embryonnaire. Sous son impulsion, le tissu fibreux du pannus, les parois à demi organisées des vaisseaux qui le parcourent, la matière trachomateuse elle-même subissent des modifications intimes qui ramènent leurs éléments à cet état de « jeunes cellules », qui seul peut leur permettre d'être résorbé ultérieurement. Les cautérisations légères répétées qu'on emploie dans le traitement ordinaire des granulations n'agissent pas autrement, et suivant les sages préceptes de M. de Wecker, nous devons seulement nous proposer d'entretenir un certain degré de purulence et de vascularisation de la muqueuse, proportionné à la masse du tissu néoplastique qui doit se résorber. L'inoculation purulente agit de la sorte, mais elle fait en un mois la besogne des cautérisations en un an, et elle triomphe quand celles-ci ne peuvent plus rien.

Si l'ophtalmie purulente peut amener la résorption des tissus lamineux, logiquement, elle doit pouvoir agir contre les affections ou la substitution de ce tissu aux éléments normaux constitue le seul obstacle à la vision. Les leucomes anciens et étendus, les scléroses doivent être justiciables de sa puissance au même titre que le pannus.

Cette induction m'a amené à pratiquer l'inoculation dans un cas désespéré de sclérose cornéenne, et le résultat, s'il n'est pas encore tout ce qu'on peut souhaiter, est bien fait du moins pour encourager à suivre cette voie.

Observation III. — Marie B..., âgée de 23 ans, m'est amenée le 10 septembre 1881. Cette jeune fille, bien constituée, quoique très lymphatique et présentant un engorgement étendu des ganglions cervicaux et sous-maxillaires, est aveugle depuis trois ans.

Il est assez difficile, par ses renseignements, de reconstituer les phases de l'affection qui a fini par détruire la vision. Il est vraisemblable que l'on a affaire à une kératite parenchymateuse ayant abouti à une sclérose totale des deux cornées.

Au premier examen, il y a peu de différence d'aspect entre la

Digitized by Google

sclérotique et les cornées; celles-ci ont l'aspect de la porcelaine, et, avec une forte loupe, on distingue avec peine des points où la cornée paraît plus nettement formée de bandes de tissu conjonctif, fasciculé, et où la coloration est d'un gris moins éclatant. La forme générale, les dimensions de la membrane sont assez bien conservées. La vision se borne à la distinction du jour et de la nuit. Malgré le peu de ressonrces que présentent de pareils yeux, guidé par l'expérience des premiers faits d'inoculation que j'ai signalés, et encouragé par la constatation sur les cornées de quelques rares vaisseaux extrêmement fins, je propose à la malade et aux parents l'inoculation, en la mettant très complètement au courant de ce que je me propose de faire par ce que j'appelai l'inoculation purulente, et sans leur promettre rien de positif.

L'expérience fut acceptée et l'inoculation pratiquée sur l'œil droit, avec un pinceau largement imbibé de pus blennorrhagique, les paupières retournées. L'opération eut lieu le 23 septembre, à huit heures du matin.

Le *24 Septembre*, légère agglutination des cils au réveil et injection modérée de la conjonctive, sensation vive de démangeaison. Des douleurs apparaissent dans l'après-midi.

25 Septembre. Le matin, l'ophtalmie est en plein développement; sécrétion séro-purulente ; frisson vers neuf heures du matin, suivi de fièvre.

26 Septembre. La nuit a été agitée. Le gonflement s'est propagé à la joue. La sécrétion est devenue franchement purulente. Anesthésie avec le chloroforme. Section avec les ciseaux de la commissure externe. Cautérisation avec la solution à 3 p. 100, puis avec l'acide phénique à 5 p. 100. Lotions phéniquées fréquentes, que la malade pratique elle-même.

27 Septembre. Le gonflement des paupières a diminué; l'inspection de la cornée montre le développement d'un fin lacis vasculaire. Tranquillisé de la sorte sur l'avenir de cette membrane, j'abandonne l'affection à elle-même, me bornant à des lotions phéniquées et à des cataplasmes émollients.

28 et *29 Septembre.* A neuf heures du soir, frisson suivi de fièvre. Notons que la malade a déjà eu des fièvres intermittentes que le traumatisme semble avoir réveillées. Sulfate de quinine.

30 Septembre. Les plis des paupières reparaissent et le gonflement tombe de plus en plus.

Je renvoie la malade chez elle.

Trois semaines après l'inoculation du pus blennorhagique, la sécrétion étant devenue purement catarrhale, pour entretenir une certaine irritation de l'œil, je prescris la pommade à l'oxyde jaune. L'œil gauche avait été protégé efficacement par un appareil consistant en une rondelle de linge imbibée de vaseline

Digitized by Google

recouverte d'ouate et maintenue par une rondelle fixée au pourtour de l'orbite par du collodion. Je conseillai de maintenir cet appareil jusqu'à ce qu'il n'y eût plus de sécrétion de l'œil droit.

Vers le milieu de *décembre*, je revois ma malade. La cornée a subi des changements marqués; le léger pannus a disparu, tout le pourtour s'en est éclairci assez pour permettre de distinguer un peu l'iris, et la coloration d'un gris bleuâtre n'est plus uniforme. La malade voit ses doigts, sans pouvoir les compter sûrement, et elle se félicite du mieux acquis,

Pour accélérer encore ce mouvement de régénération, qui se continuera pendant plusieurs mois, je pratiquai, le 2 janvier, la péritomie et j'espère arriver à un degré d'éclaircissement suffisant pour pratiquer un jour une pupille artificielle. Ces jours derniers, une lettre m'annonçait que, maintenant, les doigts étaient comptés assez facilement.

Cette observation me paraît pleine d'enseignements; rarement on aura affaire à des situations plsu désespérées et je ne doute pas qu'on ne puisse arriver à des résultats brillants dans les différents cas de sclérose de la cornée.

Les cas de vastes leucomes occupant la plus grande partie de la membrane et ne permettant que la création risquée d'une pupille étroite et par trop périphérique, lorsque les traitements ordinaires auront, échoué, me paraissent devoir être traités par ce procédé, en prenant garde surtout de n'employer la péritomie qu'après l'inoculation, pour augmenter l'éclaircissement acquis.

Ce serait, à mon sens commettre une lourde faute que de pratiquer la tonsure conjonctivale, car nul moyen n'est plus propre à entraver la vascularisation normale de la cornée, et, par suite, à la désarmer au moment de la lutte pour l'existence quelle aura à soutenir contre le redoutable virus. Peut-être verra-t-on ainsi l'ophtalmie purulente chirurgicale guérir les blessures qu'aura laissées l'ophthalmie pathologique?

Lorsqu'on considère cette action si remarquable du virus blennorrhagique sur le trachome, on se prend à regretter qu'il nous soit interdit, par la prudence d'appliquer le remède au début du mal, et qu'il nous faille attendre pour rendre la vue à un œil qu'il l'ait complètement perdue. Il y a là quelque chose de choquant qui exaspère, et l'on est forcément conduit à se demander s'il n'est pas possible d'atténuer la violence d'action du virus, de façon à le rendre plus maniable.

Digitized by Google

Mon excellent maître et ami M. Abadie me disait lors du récent Congrès de Londres, qu'il se sentait tellement maître de diriger l'évolution d'une ophthalmie purulente prise au début, qu'il n'hésiterait pas à pratiquer l'inoculation chez des granuleux gravement atteints, et sans pannus. J'avoue n'avoir pas le même degré de foi robuste et je préfère chercher une autre voie. Celle-ci me paraît d'ailleurs toute tracée par M. Pasteur : cultiver le microbe de la blennorrhagie, l'atténuer par une série de cultures et arriver ainsi à un liquide virulent d'une intensité d'action définie, toujours égale à elle-même; cela fait, on possédera le vaccin des granulations et l'on pourra proportionner la violence du remède à la gravité du mal. Mais d'abord, le microbe de la blennorrhagie existe-t-il? Deux publications récentes semblent en faire foi.

L'une est de Veisser. Il décrit une bactérie spéciale, constituant une espèce à part, qu'il aurait observée dans trente-cinq cas de blennorrhagie et qui manquerait dans la balanite simple, le bubon, les chancres; elle a été retrouvée dans neuf cas d'uréthrite purulente chez la femme, dans sept cas d'ophtalmie purulente des nouveau-nés, et dans deux cas d'ophtalmie blennorrhagique de l'adulte.

Bokeis cultiva avec succès le microbe; il pratiqua l'inoculation sur des personnes de bonne volonté (des étudiants), et obtint deux fois des résultats positifs avec deux gouttes seulement du liquide de culture.

Nous avions institué à l'Ecole de médecine, grâce au concours éclairé de M. le Dr Rappin, si compétent en pareille matière une série d'expériences que j'ai vu s'interompre avec bien du regret. Du pus blennorrhagique recueilli dans l'urèthre et sur la conjontivite, cultivé dans l'humeur aqueuse avec toutes les précautions voulues, nous donna de superbes générations de microbes. Nous inoculâmes sur la conjonctive d'un lapin deux ou trois gouttes de ce liquide, après nous être assuré de la présence et de la vie des microbes; le résultat fut nul. Une seconde et une troisième tentatives restèrent également sans résultat, le microbe n'était donc pas l'agent actif de la blennorrhagie. Nous fîmes alors la contre-expérience, et, pendant plusieurs jours, nous badigeonnâmes la conjonctive d'un autre lapin avec du pus blennorrhagique pur, sans causer à notre animal autre chose que des ennuis répétés, qui n'eurent d'ailleurs ni sur ses yeux ni sur sa santé le

Digitized by Google

moindre effet fâcheux. Le lapin est donc réfractaire à la blennorrhagie.

La semaine dernière, nous répétâmes les mêmes expériences sur un chien, que, par considération pour le voisinage, nous avions rendu aphone par le procédé de M. Paul Bert, le résultat fut également nul. La ressource de l'inoculation expérimentale semble donc devoir manquer totalement et, pour ma part, je le regrette vivement, car les cas où l'inoculation est indiquée chez l'homme sont heureusement rares.

Néanmoins, quand l'indication de l'inoculation se présentera, je compte bien y procéder avec un liquide de culture en usant d'abord, qu'on me permette d'emprunter à l'homœopathie une expression, d'une dilution très étendue.

REVUE DE LA PRESSE

Fibro-sarcome du nerf optique; névro-rétinite et atrophie; extirpation. Méningite consécutive. Mort. (Observation recueillie par le Dr Huc). — Le nommé N..., âgé de sept ans, est entré le 21 février 1882, dans le service de M. le professeur Richet, salle Saint-Landry, à l'Hôtel-Dieu.

Cet enfant a reçu, il y a deux ans, un coup de bâton sur l'œil gauche; il n'y eut alors ni plaie, ni ecchymose : en octobre dernier, la marche devenait difficile et l'enfant se plaignait de troubles de la vue; on remarquait quelque temps après une saillie du globe oculaire.

Au dehors et en avant, mais surtout en haut, la paupière supérieure voilait presque la cornée, et il y avait de plus une atrophie du nerf optique avec soulèvement et œdème de la papille. La transparence des milieux de l'œil n'était nullement altérée.

Aujourd'hui, 21 février, l'enfant paraît hébété et répond difficilement aux questions qui lui sont adressées. Il n'accuse pas de douleurs, l'exophtalmie est toujours aussi considérable; l'œil a conservé sa mobilité, mais les mouvements paraissent un peu plus limités qu'à l'état normal. On peut toucher du bout du doigt en bas entre le globe oculaire et l'orbite une tumeur élastique et résistante.

Rien dans le sinus maxillaire, soit qu'on l'explore par la paroi antérieure ou par la bouche. Du côté des fosses nasales, l'inspiration et l'expiration paraissent un peu gênées, mais le malade n'a rendu aucun liquide.

Le pourtour de l'orbite et de la région temporale n'offrent aucune déformation. Les paupières, surtout la supérieure, présentent un gonflement assez considérable.

Digitized by Google

Le 4 mars, on pratique l'extirpation de l'œil après avoir préalablement ponctionné la tumeur. Cette ponction ne donne issue à aucun liquide.

Après l'ablation de l'œil, il est possible d'avoir une idée exacte de la situation du néoplasme. Il ne tient à l'orbite d'aucun côté et reste suspendu autour du nerf optique comme un battant de cloche. Le pédicule est tranché avec des ciseaux courbes.

Cette tumeur est ovalaire, allongée dans le sens antéro-postérieur, et plus grosse qu'une amande.

Elle est entourée par du tissu fibreux; à sa partie antérieure, on remarque une sorte de prolongement qui n'est autre que la section du nerf optique. Fendue d'avant en arrière, elle offre un tissu jaunâtre qui semble formé par l'épanouissement du nerf optique.

Après l'opération, l'orbite est bourré avec un tampon de charpie, et on applique un bandage compressif. Le tampon est enlevé deux jours après.

Pendant les quatre jours qui suivent l'opération, l'état du malade est assez satisfaisant, la température ne s'élève pas au-dessus de 38°, mais à partir du 9 mars, le thermomètre accuse 40,4, le soir.

Le 10. T. M. 39,8. Délire pendant une grande partie de la nuit. Cauchemar, agitation. Pas de vomissement, pas de ventre en bateau. Pouls plein et fréquent.

Le 11. T. M. 40,8. Le gonflement des paupières, qui avait persisté après l'opération, a considérablement diminué sous l'influence des cataplasmes. Convulsions pendant toute la nuit, fixité du regard. On prescrit un vésicatoire au bras et une piqûre de morphine. Injections phéniquées dans la cavité orbitaire qui suppure abondamment.

Le 12. T. M. 40,8. Plaintes continuelles, cris. T. S. 41,2. Hier soir vomissement, contracture du tronc et de la face. Le malade croit voir « un grand soleil », phénomène dû probablement à une névrite optique.

Le 13. T. M. 41,2. Le petit malade est dans le coma depuis hier soir : injections phéniquées dans l'orbite et application sur les paupières de compresses imbibées d'eau phéniquée. Mort dans la soirée.

Autopsie. — L'autopsie est faite trente-six heures après la mort. — La cavité orbitaire renferme du pus en grande quantité; ses parois ne sont pas altérées, on n'y trouve aucun débris de la tumeur. Le nerf optique avait été coupé à son entrée dans l'orbite.

Les méninges portent des traces évidentes d'inflammation, la pie-mère est fortement injectée, et la base des deux hémisphères baigne dans du pus qui se trouve en plus grande abondance sur les lobes frontaux.

En avant du chiasma, au moment où le nerf pénètre dans le trou optique, on trouve une tumeur du volume d'un haricot, placée à sa partie supérieure et située presque sur le bord de la fosse cérébrale antérieure. Cette seconde tumeur était disposée de telle façon qu'elle devait former avec la tumeur orbitaire une sorte de bissac, dont la partie antérieure était beaucoup plus volumineuse que la postérieure.

Les os du crâne avoisinant ces deux néoplasmes n'offrent pas d'altérations. Les parois de l'orbite, comme nous venons de le voir, sont intac-

Digitized by Google

tes ; il en est de même de la surface osseuse sur laquelle repose la tumeur intra-crânienne.

Les autres organes sont examinés avec soin, et l'on n'y constate aucune altération.

Examen histologique des deux tumeurs.

Dans la portion du nerf optique tenant au bulbe oculaire (grossissement 60/1), la structure du nerf est facilement reconnaissable; on y voit es faisceaux nerveux entourés de leur gaine fibreuse.

Les tubes nerveux sont infiltrés de petits éléments arrondis qui ne sont autre chose que des éléments de la névroglie, des éléments et des globules sanguins extravasés. C'est le résultat de l'infiltration, de l'œdème et du commencement d'inflammation qu'a subis le nerf.

Un grossissement 200/1 montre plus nettement les dispositions précédentes.

Sur une coupe de la tumeur intra-orbitaire qui se trouvait en arrière du bulbe, on voit une gaîne fibreuse, absolument semblable à la gaîne du nerf optique, ce qui fait bien voir que c'est dans le nerf optique que s'est développée la tumeur.

La tumeur elle-même est constituée par du tissu fibreux parsemé de nombreux éléments arrondis ou ovalaires.

La coupe de la même tumeur (grossissement de 200 diamètres) indique que la tumeur était un fibro-sarcome.

Dans la portion de la tumeur, située dans l'orbite, il était très difficile de reconnaître les traces des faisceaux du nerf optique complètement envahi par le sarcome; mais dans la portion intra-crânienne traitée par l'acide osmique, on pouvait encore distinguer des traînées noires et parallèles indiquant évidemment des débris de tubes nerveux. Cependant, en quelques endroits de la coupe, l'élément fibreux présentait une disposition de filaments parallèles dans lesquels on pouvait encore voir des traces des gaines fibreuses du nerf.

Les tumeurs du nerf optique sont le plus souvent des *myxomes*, des *myxo-sarcomes*, et des *sarcomes* ou *fibro-sarcomes*. On y a trouvé aussi des *tumeurs syphilitiques*, des *kystes à cysticerques*; des *anévrismes de l'artère centrale*, rarement des *tubercules* et des *concrétions calculeuses*.

Les *myxomes* et *myxo-sarcomes* représentent aujourd'hui ce qu'on appelait autrefois cancers et tumeurs colloïdes gélatiniformes.

Ces tumeurs sont, comme l'indiquent MM. Cornil et Ranvier, « des tumeurs gélatiniformes, tremblotantes, parcourues par des vaisseaux faciles à voir et à isoler, et donnant, par le raclage, un liquide semblable à une solution de gomme arabique, mais ne contenant pas de suc laiteux. »

A l'examen microscopique, on y trouve un tissu semblable à celui du cordon ombilical, c'est-à-dire composé de cellules dont la forme varie et qui sont tantôt isolées, tantôt anastomosées entre elles.

La substance fondamentale dans laquelle sont plongés ces éléments cellulaire est amorphe ou légèrement fibrilaire et donne de la mucine par la coction.

Digitized by Google

Le myxome présente plusieurs variétés ; il peut être remarquable par la grande quantité de vésicules graisseuses qu'il renferme ; il prend en ce cas le nom de *myxome lipomateux*. Dans d'autres circonstances, on peut y trouver des cavités pleines d'un liquide gélatineux, produit par une transformation des éléments muqueux : c'est le *myxome kystique*.

On a décrit aussi des formes mixtes qui ont été désignées sous les noms de myxomes *fibreux*, *cartilagineux*, *myxo-sarcome*. Ce ne sont que des tumeurs muqueuses dans lesquelles on a trouvé du tissu fibreux, cartilagineux ou embryonnaire.

Dans les nerfs, les tubes nerveux se dissocient de façon à s'étaler à la surface de la tumeur, mais il n'en est pas toujours ainsi, et les tubes nerveuxpeuvent se trouver au centre de la masse morbide.

Les *sarcomes* sont aujourd'hui les tumeurs fibreuses, fibro-plastiques, et fibromes d'autrefois.

Ce sont des tumeurs constituées par du tissu embryonnaire pur ou subissant une des premières modifications qu'il présente pour devenir du tissu adulte, et elles deviennent, selon leur développement ultérieur se rapprochant de la névroglie, ce qu'on appelle des *névro-gliomes* ou *gliomes* ; par l'abondance de leurs éléments cellulaires, des sarcomes encéphaloïdes; par la présence de concrétions sableuses calcaires, des sarcomes angiolithiques ou psammomes. Enfin, ces sarcomes du nerf optique sont parfois lipomateux ou mélaniques.

Les tumeurs du nerf optique ont depuis le volume d'un pois jusqu'à celui d'un œuf. Elles sont élastiques, plus ou moins dures, grisâtres, lardacées ou molles, blanc jaunâtre et rouges. Elle détruisent les éléments nerveux, amènent l'infiltration séreuse et l'inflammation du nerf. Elles compriment les tissus voisins et les os de l'orbite de façon à les détruire. Parfois, la voûte orbitaire est perforée, et ailleurs la base du crâne profondément altérée. Enfin, de *maladie locale*, elles deviennent *maladie générale* par absorption et dissémination de leurs éléments dans l'organisme. Elles produisent l'infection fibro-plastique caractérisée par la présence de tumeurs semblables dans les poumons et les viscères.

Le début de ces tumeurs est impossible à reconnaître d'une façon précise. Il y a amblyopie ou diplopie pendant plusieurs mois ou quelques années. Avec cela une névro-rétinite très caractérisée ou de l'atrophie papillaire comme on en trouve signalés des exemples dans l'*Atlas d'ophthalmoscopie médicale et de cérébroscopie* de M. Bouchut. Ce n'est qu'un peu plus tard que des douleurs périorbitaires suivies d'exophtalmie ou d'exorbitisme indiquent nettement le siège du mal. Quant à sa nature, elle n'est pas facile à indiquer; cependant, d'après De Græfe, si les mouvements des muscles de l'œil sont abolis, le mal est de nature carcinomateuse, tandis que la tumeur serait de nature bénigne si la liberté du système musculaire reste entière.

Le pronostic des tumeurs du nerf optique est toujours très grave, quelle que soit la nature de ces tumeurs, mais celles qui grossissent vite sont les plus dangereuses.

Le traitement médical n'a de chances de succès que si l'on a affaire à

Digitized by Google

une affection syphilitique, car alors on peut recourir aux préparations mercurielles ou iodurées; mais en dehors de cela il faut recourir à l'extirpation qui a donné quelques succès; toutefois, c'est là une résolution très sérieuse, car la plupart de ces opérations sont suivies d'une méningite mortelle ou d'une récidive sur place à marche rapide et promptement funeste.

Sur un collyre oriental par MM. Gayda et Georges, médecin et pharmacien en chef de l'hôpital de Ténès. — Au nombre des collyres dont se servent les Arabes pour le traitement des maladies oculaires, il s'en trouve un aussi intéressant par sa forme que par sa composition. Il est rapporté de la Mecque et on lui donne de *K'heul.*

Le pélerinage musulman donne lieu à des agglomérations d'hommes qui se trouvent dans les plus mauvaises conditions hygiéniques : absence complète de soins de propreté, alimentation insuffisante, marches forcées à travers des régions où la température est très élevée et la contagion facile. Tout concourt au développement de maladies nombreuses et, en particulier, de conjonctivites de toute nature Il est donc tout à fait naturel qu'à la Mecque, l'on ait cherché un remède au mal, et qu'à côté des pratiques religieuses exerçant une grande influence sur l'imagination des fidèles, l'on ait institué des agents thérapeutiques capables de donner une apparence de raison aux idées fanatiques de la foule. A côté de la Mosquée, les Mulsulmans s'adonnent donc à l'industrie de ce collyre, et de là, les Arabes l'apportent dans leurs tribus, où il jouit d'une réputation très exagérée.

Ce collyre est employé en pastilles circulaires, à bord atténué, non tranchant et lisse. L'une des faces est complètement plane, l'autre est légèrement déprimée à son centre. Le poids de ces tablettes varie entre 1 gr. 30 et 1 gr. 50; leur diamètre ne dépasse pas un centimètre et demi, et leur épaisseur est inférieure à deux millimètres. Les unes sont d'un bleu verdâtre, les autres sont complètement blanches. Chacune des couleurs dépend de la composition même du collyre.

Les pierres blanches sont exclusivement formées d'azotate de potasse impur. Ces impuretés varient entre 5 et 8 0/0, et sont formées de sels de chaux, de sels alcalins et de fer. Elles se dissolvent dans l'eau distillée.

Les pierres vertes ont également pour base l'azotate de potasse, mais à ce sel est ajouté de 5 à 10 0/0 de sulfate de cuivre. Peut-être en existe-t-il qui renferment des proportions beaucoup plus considérables de ce sel? Inutile de dire qu'on y trouve aussi tous les produits d'altération dûs à la façon primitive dont les matières premières sont recueillies et employées. Ces tablettes sont beaucoup moins solubles que les précédentes. Le contact direct du sulfate de cuivre et des sels de chaux donnent aisément la raison de cette insolubilité partielle.

Les renseignements recueillis sur la façon dont ces pierres sont préparées n'ont rien de bien précis. D'après l'interprète judiciaire de Ténès, informé lui-même par le Cadi, le feu et la main de l'homme suffiraient à leur complète préparation : aucun appareil particulier ne serait néces-

Digitized by Google

saire. Ce n'est pas cependant ce qui semblerait ressortir d'un examen attentif. Evidemment, la cassure, la densité aussi bien que l'analyse chimique démontrent qu'elles sont obtenues par fusion. Mais l'aspect plus brillant et plus lisse de l'une des faces, permet d'affirmer que ces pierres sont coulées dans un moule de leur forme.

Les Arabes en font usage dans toutes les maladies oculaires; ils les appliquent jusque dans les culs-de-sac conjonctivaux supérieur et inférieur. Les pierres vertes utilisées sur les malades venant à la visite du matin à l'hôpital de Ténès, et atteints de coujonctivite catarrhale, ont produit tous les effets que l'on pouvait attendre d'une médication au sulfate de cuivre mitigé.

De cette étude sommaire, il ressort que les peuples orientaux connaissent depuis longtemps les propriétés des collyres secs, astringents (1), et qu'ils ont su leur donner une forme des plus favorables. Tandis que nous nous servons de cristaux de sulfate de cuivre rendus plus ou moins aptes à l'usage, ou de crayons d'une préparation délicate ou d'une résistance médiocre, les Arabes ont recours à des corps durs, polis, résistants, faciles à guider et bien disposés pour permettre de toucher d'un seul coup un large espace. Malgré cette forme intéressante, ils ont dû, pour en répandre l'usage parmi la population fanatique, y attacher une idée religieuse. Aussi, en ont ils placé le dépôt à la Mecque sous la protection de Mahomet. *(Journal de médecine de l'Algérie.)*

Des rapports entre certaines affections des yeux et les troubles sexuels. par Rampoldi. Dans un premier groupe, l'auteur établit les relations qui existent entre l'hystérie, l'asthénopie et l'hypéresthésie rétinienne, le ptosis et l'anesthésie rétinienne. Mais pour légitimer la réalité des rapports de cause à effet, il faudrait admettre que l'hystérie est une maladie des organes sexuels et nier, par conséquent, tous les travaux modernes sur la nature de cette névrose. Parmi les désordres menstruels qui peuvent s'accompagner de conjonctivite, de kératite simple ou phycténoïde et d'iritis, le docteur Rampoldi signale, surtout, l'aménorrhée; mais les suppressions menstruelles de diverses causes peuvent aussi s'accompagner d'affections choroïdiennes, de névrite optique, de rétinite et de glaucome. Dans le cours des maladies inflammatoires des organes sexuels, on peut encore observer des iritis et des sclérites apparaissant avec des névralgies du trijumeau. Pendant la grossesse et durant la lactation, l'auteur signale encore les conjonctivites, les pannus, et parmi les affections qui se montrent pendant l'allaitement ou par la cessation de la lactation, les ulcérations cornéennes, l'hypéresthésie rétinienne, la perte de l'accommodation, la photophobie et les rétinites. Quelquefois, la grossesse exerce une heureuse influence sur l'exophtalmie. On connaît enfin des affections oculaires qui dépendent de l'albuminurie des femmes enceintes et l'amblyopie consécutive aux hémorrhagies utérines. *(Annali universali di Medicina*, oct. 1881).

(1) Voir, à ce sujet, dans le *Journal de médecine et de pharmacie de l'Algérie* 1876 nos 8, 9 et 10, notre étude sur les Koheuls arabes (Dr E. Bertherand).

Digitized by Google

VARIA

Des lotions oculaires avec l'urine.

par le Dr G. Sous.

A une époque plus ou moins rapprochée de l'origine du genre humain, les malades n'avaient à leur disposition qu'une matière médicale très restreinte Les plantes qui croissaient autour d'eux, les animaux domestiques et ceux dont ils s'emparaientpar la chasse ou par la pêche, formèrent d'abord le premier bagage thérapeutique.

L'homme s'adressa ensuite à lui-même. Il chercha des moyens de guérison dans l'emploi des éléments constitutifs de sa propre organisation : ainsi la poudre de crâne humain, le lait, la sueur, l'urine, etc., etc., trouvèrent une place et un rang dans la classe des médicaments. Des praticiens d'une haute valeur, des médecins portant des noms illustres dans notre histoire, Galien, Avicenne, etc., proclamèrent l'efficacité d'une pareille thérapeutique et conseillèrent plus d'une fois l'emploi des diverses parties du corps humain dans le traitement des maladies.

Depuis longtemps nous avons renoncé à ces errements. Le corps humain ne fait plus partie de la matière médicale ; mais le peuple conserve avec beaucoup de zèle et de soins la pratique de nos ancêtres, et il y a fréquemment recours sans le moindre scrupule. La science, dans sa marche progressive et éclairée, a laissé de côté toutes ces pratiques ridicules et surannées. Elle les a remplacées par des substances plus sûres, plus efficaces, moins dégoûtantes et surtout moins dangereuses; mais, au bas de l'échelle sociale, l'ancienne pratique a poussé de si profondes racines, qu'il ne faut pas songer à les voir bientôt disparaître.

A qui revient, je ne dirai pas l'honneur, mais la priorité, d'avoir conseillé l'urine dans le traitement des maladies oculaires? A l'oracle de Buto, suivant Hérodote; à celui de Delphes, suivant Diodore de Sicile, et voici à quelle occasion.

Phéron, fils et successeur de Sésostris sur le trône d'Egypte, était devenu aveugle, comme son père. Sa cécité durait depuis dix ans lorsqu'il reçut, de l'oracle de Delphes ou de Buto, la réponse qu'il reverrait la lumière après s'être lavé les yeux avec l'urine d'une femme qui n'aurait eu de commerce qu'avec son mari. Il commença l'expérience par sa propre femme, et, comme il ne fut pas guéri, il la continua sur un grand nombre d'autres. Ayant enfin recouvré la vue, il rassembla dans la ville d'Erythrobole toutes les femmes qu'il avait mises successivement à l'épreuve, à l'exception de celle à qui il devait le retour de la lumière, et il fit mettre le feu à la ville. Il épousa ensuite celle dont l'urine lui avait rendu la vue, et, en actions de grâces de sa guérison, il orna le temple de diverses offrandes.

Comme on le voit, l'urine entrait dans la matière médicale sous d'heureux auspices, et je doute qu'il y ait dans la thérapeutique une substance dont l'historique remonte à une époque aussi reculée et dont l'entrée en scène soit aussi solennelle. Elle avait été conseillée par un oracle et elle avait eu pour client un des personnages les plus importants de son siècle. Un Roi d'Egypte, aveugle depuis dix ans, avait recouvré la vue ; fait si important et si digne de remarque qu'Hérodote et Diodore de Sicile se crurent obligés de le mentionner dans leurs histoires. Il n'en fallait pas davantage pour assurer à l'urine une haute valeur dans la thérapeutique des affections oculaires.

Plusieurs siècles après que l'oracle a fait entendre sa voix, Pline — qui a recueilli toutes les traditions et toutes les absurdités qui avaient cours de son temps — Pline écrit que l'urine d'enfant est bonne contre les taies, les brouillards, les nuages, les éraillements, les ulcères de la cornée

Digitized by Google

et les maladies des paupières. « Salpé, dit-il, veut que l'on s'en étuve les yeux pour affermir la vue. »

Dans les livres de Dioscoride, qui valurent à son auteur une si grande réputation, et où le Corps médical puisa pendant dix-sept cents ans, toutes ses connaissances sur la botanique et sur la matière médicale, on lit que l'urine détruit les taches de la cornée.

Au quatrième siècle, Sextus Placitus, dans son *Traité de la médecine*, tient le même langage que Dioscoride.

Marcellus, qui a tant copié Pline, conseille, pour faire disparaître les douleurs oculaires, une pommade faite avec un mélange de miel et d'urine.

Aétius suit le torrent. Il reconnaît que l'urine a une propriété détersive, et cependant, tout en la conseillant, il s'élève contre son emploi. *Nos autem abominati sumus tælia facere.* La voix d'Aétius est sans écho. Médecins et malades ont encore recours à l'urine.

Au dix-septième siècle, Bruele ou Brant, médecin à Orléans, conseille les lotions oculaires, avec l'urine d'enfant contre la cataracte. « L'urine, dit-il, a une propriété siccative, desséchant les humeurs qui occasionnent la cataracte. » Il est probable que cet auteur, peu connu, n'a pas obtenu beaucoup de succès avec cette manière de traiter les cataractes.

Un ouvrage très populaire et publié sans nom d'auteur en 1741, *La médecine et la chirurgie des pauvres*, apprend aux gens du monde qu'une « goutte d'urine du malade dessèche puissamment les larmes et guérit la démangeaison des yeux. »

Guérin, dans son *Traité des maladies des yeux*, rapporte, d'après Lanzonus, qu'un homme se guérit d'une ophtalmie violente avec des fomentations de son urine. Dans les ophtalmies *à frigore*, Guérin conseillait des lotions avec de l'urine chaude.

Wenzel constate que, de son temps, quelques médecins suivaient la pratique de Guérin dans le traitement des ophtalmies.

Ces citations, malgré qu'elles soient incomplètes, sont cependant suffisantes pour démontrer que, dans le cours des siècles qui nous séparent de l'oracle de Delphes, il s'est trouvé beaucoup de médecins qui n'ont pas hésité à mentionner dans leurs ouvrages l'utilité des lotions urinaires dans le traitement des maladies des yeux. Faut-il s'étonner maintenant si l'on trouve dans le peuple des vestiges de cette antique tradition ? Aujourd'hui les gens du peuple croient que la cataracte est une toile, une peau, une membrane, comme le croyaient les médecins et les savants du Moyen-Age. Ils croient que l'urine est un excellent remède contre les maladies des yeux, et, en cela, leur croyance n'est qu'un écho des anciennes doctrines médicales.

La pratique des lotions urinaires est très répandue en Angleterre; Lawrence nous apprend que « c'est une pratique fort commune parmi le peuple, qui regarde ce topique (l'urine) comme très convenable pour les yeux chassieux. »

Pour la Belgique, voici ce que dit Cunier : « L'habitude de recueillir l'urine encore chaude dans les mains afin de s'en laver la figure et les yeux, est fort répandue parmi les gens du peuple, qui croient se préserver ainsi des maladies de la figure et surtout de celles des yeux. Dans mes *Lettres sur la thérapeutique des granulations de la conjonctive*, j'ai déjà appelé l'attention sur ce fâcheux préjugé, très répandu en Allemagne et en Angleterre et dans la partie de notre pays qui provient de race germanique. Beaucoup de personnes de la basse classe ont recours aux lotions avec l'urine dès qu'elles ressentent le moindre dérangement aux yeux. »

Van Roosbroek confirme le langage de Cunier, en signalant la pratique « qui consiste à se laver les yeux avec son urine pour se fortifier la vue ou pour se débarrasser d'une légère ophtalmie catarrhale. »

Digitized by Google

Bien des gens de notre ville suivent aussi cette pratique et ne s'en flattent pas lorsqu'ils vont consulter un médecin. Les cas malheureux qui surviennent mettent le plus souvent en évidence ce funeste système de médication. Nous y reviendrons.

Une substance que des médecins prescrivent pendant des siècles et que des malades emploient, ne saurait être considérée comme inactive. Quelle en est la valeur et quelle est son action?

Pour Paul d'Ægine, l'urine est chaude, âcre et détersive. Pour Guy de Chauliac, « l'urine est cognuë chaude et sèche avec abstertion et adustion. » Ce galimatias de l'epoque aurait besoin d'une traduction et d'un commentaire. Lieutaud, dans son *Précis de matière médicale*, dit qu'on met avec raison l'urine au nombre des médicaments résolutifs et dessicatifs externes. »

Toutes ces appréciations de l'urine ne sont presque que des mots sans valeur pour nous. Afin d'apprécier l'action de l'urine sur les yeux, il faut considérer ce liquide comme une solution, dont les bases principales sont les phosphates et l'urée.

Les phosphates sont en trop petite quantité pour avoir une action directement astringente sur les tissus. Ils n'agissent, le phosphate acide de sodium principalement, que par l'acidité qu'ils donnent à l'urine.

Par son acidité, l'urine est légèrement stimulante et astringente. Elle a pu, dans certains cas légers, qui ont contribué à sa réputation, produire des guérisons, comme celles que nous obtenons avec des caustiques largement dilués. Telles sont les solutions étendues de nitrate d'argent ou de sulfate de cuivre.

L'urée joue le principal rôle ; mais sa quantité est trop variable pour faire de l'urine un liquide à action constante. Le principal inconvénient de l'urée réside dans ses transformations chimiques.

L'urée, dont la composition chimique est $C^2 Az^2 H^4 O^2$, se transforme en carbonate d'ammoniaque sous l'influence de l'eau, ainsi que le démontre l'équation suivante :

$$C^2 Az^2 H^4 O^2 + 2 HO = 2 (AzH^3, CO^2).$$

Cette transformation de l'urée en un sel ammoniaque constitue le premier danger de l'emploi de l'urine en lotions oculaires. C'est à elle qu'il faut attribuer la tenacité de certaines ophtalmies granuleuses à marche chronique et à forme rebelle. L'individu qui, atteint d'une ophtalmie de cette nature se livre à la pratique populaire de laver ses yeux avec son urine, soumet ses yeux, sans sans douter, à l'action nuisible de l'ammoniaque. Il se trouve placé dans les conditions des égoutiers et des vidangeurs, professions où l'on rencontre souvent des ophtalmies dues aux émanations ammoniacales. Le traitement employé par le médecin est infructueux, comme l'a fait observer Cunier, parce que le malade entretient sa maladie tout en croyant la guérir.

Dans les cas de ce genre, l'action de l'urine se révèle-t-elle par des signes qui permettent de constater son emploi en l'absence des aveux du malade? Les ophtalmies granuleuses sont assez fréquentes dans notre ville et la pratique des lotions urineuses y est assez répandue. Mon attention ayant été attirée sur ce sujet par la lecture du travail de Cunier, et sur les lotions urineuses, quand je publiai mes *Etudes ophtalmologiques sur Hérodote*, je cherchais en vain des symptômes qui permissent de déceler l'existence de l'emploi de l'urine. Dans quelques cas, je constatais une odeur urineuse très appréciable quand on soulevait les paupières. Dans d'autres, je remarquais que la muqueuse palpébrale, voisine du bord libre des paupières, présentait une coloration d'un rouge clair qui contrastait avec la rougeur sombre des culs-de-sac. Tous ces symptômes faisaient si souvent défaut que, dans la généralité des cas, il fallait s'en rapporter au dire du malade.

Les lotions urineuses n'ont pas seulement l'inconvénient d'éterniser les

Digitized by Google

ophtalmies chroniques, elles ont, dans certains cas, occasionné des accidents plus graves, je veux parler de l'ophtalmie blennorrhagique. »

Les anciens élèves de l'École de Bordeaux qui ont pris l'ophtalmie blennorrhagique pour sujet de leur thèse, Labarthe, de Ludon, et M. Pénanguer, ont signalé la pratique des lotions urineuses et cité des faits d'ophtalmie purulente comme conséquence.

En 1869, quand je publiais mes *Études ophtalmologiques sur Hérodote*, je terminais mon travail par ces mots :

« De nos jours, le peuple seul a une grande confiance à ce genre de lotion ; mais les inconvénients ne sont plus les mêmes que du temps d'Hérodote. On n'est pas brûlé vif en cas d'insuccès, et, en revanche, ce que j'ai vu plus d'une fois, le patient en est quitte pour une ophtalmie blennorrhagique. »

Ce que j'écrivais à cette époque, je pourrais l'écrire aujourd'hui. Il n'y a rien de changé. Le peuple n'a pas renoncé à ses habitudes, et l'urine continue à être, dans beaucoup de cas, la cause occasionnelle d'une ophtalmie purulente.

Ce mode de production de l'ophtalmie blennorrhagique n'est pas spécial à notre ville. Il y a longtemps qu'il est connu et qu'il a été signalé, ainsi qu'on peut le voir dans beaucoup d'auteurs. Astruc, Boyer, Swiédaur, J. Sichel, Rognetta, Cunier, Van Roosbrock, Deval, etc., ont mentionné des faits d'ophtalmie blennorrhagique qui avaient eu pour point de départ des lotions urineuses sur les yeux. Les observations recueillies en différents pays sont assez nombreuses et malheureusement trop probantes pour conserver le moindre doute.

Les lotions urineuses sur les paupières constituent une pratique dangereuse. Si les médecins des siècles passés y ont eu recours, s'ils les ont conseillées, nous ne devons pas imiter leur exemple. Trop de faits malheureux sont venus éclairer la route qu'ils ont parcourue. Des ophtalmies entretenues ou aggravées, des yeux contagionnés et perdus, des malades devenus aveugles : tel est le bilan de l'emploi des lotions urineuses. Ce résultat est si déplorable qu'on ne saurait trop combattre une pratique qui produit de si graves accidents. (*Journal de Médecine de Bordeaux*, n° 27. — 26 novembre 1882).

CONGRÈS INTERNATIONAL D'HYGIÈNE

PROGRAMME DE CONCOURS

SUR LA

PRÉVENTION DE LA CÉCITÉ

Le cinquième Congrès international d'Hygiène qui doit se réunir à La Haye (Pays-Bas), en 1884, délivrera un **prix de deux mille francs**, fondé par la *Society for the Prevention of Blindness* (de Londres), à l'auteur du meilleur mémoire écrit en allemand, anglais, français ou italien, sur *les causes de la cécité et les moyens pratiques de la prévenir*. Outre ce prix, la *Société internationale pour l'amélioration du sort des aveugles* se réserve d'accorder, s'il y a lieu, un deuxième **prix de mille francs** (ou **deux de cinq cents francs**) et une **médaille en vermeil avec diplôme**, aux mémoires qui en seraient jugés dignes par le Jury du Concours. Ces derniers prix seront décernés à l'occasion du centenaire de la première institution d'aveugles fondée par Haüy, qui sera célébré à Paris en 1884.

Digitized by Google

Le cinquième Congrès international d'hygiène, réuni à Genève en septembre 1882, a adopté pour ce concours le programme suivant, proposé par les donateurs :

1. Étude des causes de la cécité :

a. Causes héréditaires. Maladies des parents, mariages consanguins, etc.
b. Maladies oculaires de l'enfance. Ophtalmies diverses.
c. Période d'école et d'apprentissage, myopie progressive, etc.
d. Maladies générales. Diathèses, fièvres diverses, intoxications, etc.
e. Influences professionnelles. Blessures et accidents. Ophtalmie sympathique.
f. Influences sociales et climatériques. Ophtalmies contagieuses. Encombrement. Logements insalubres. Eclairage défectueux, etc.
g. Absence de traitement ou traitement défectueux des affections oculaires.

2. Etudier pour chacune de ces catégories de causes les moyens de prévention les plus pratiques :

a. Législatifs.
b. Hygiéniques et professionnels.
c. Educatifs.
d. Médicaux et philanthropiques.

Le **Jury international** chargé d'examiner et de juger les mémoires des concurrents, se compose des membres suivants :

Allemagne.. M. le docteur Berlin, professeur d'ophtalmologie à Stuttgart.
— H. Cohn, professeur d'phtalmologie à Breslau.
Angleterre : M. le docteur M. Roth, secrétaire et trésorier de la *Society for the Prevention of Blindness.*
France..... M. le docteur Coursserant, médecin oculiste à Paris.
M. le docteur Fieuzal, médecin de l'hospice des Quinze-Vingts à Paris.
M. le docteur Layet, professeur d'hygiène à Bordeaux.
Italie..... M. le docteur Reymond, professeur d'ophtalmologie à Turin.
M. le docteur Sormani, professeur d'hygiène à Pavie.
Pays-Bas... M. le docteur Snellen, professeur d'ophtalmologie à Utrecht.
Suisse..... M. le docteur Dufour, médecin de l'hôpital ophtalmique à Lausanne.
M. le docteur Haltenhoff, privat-docent d'ophtalmologie à Genève, secrétaire du Jury.

La *Society for the Prevention of Blindness* ainsi que la *Société internationale pour l'amélioration du sort des aveugles* se réservent la propriété du ou des mémoires qu'elles auront couronnés et le droit de les publier soit en entier, soit par extraits, et en diverses langues, pour en faire l'usage qui leur paraîtra utile.

Les mémoires manuscrits et inédits devront être envoyés au soussigné **avant le 31 mars 1884**

Chaque mémoire portera en tête une devise, qui sera répétée sur une enveloppe cachetée, contenant les nom, prénoms, qualités et adresse de l'auteur. Les enveloppes ne seront décachetées qu'après la décision du Jury.

Genève, le 22 novembre 1882.

Dr HALTENHOFF
Secrétaire du Jury.

Digitized by Google

THÈSES SUR L'OPHTALMOLOGIE

Soutenues en France pendant le 3e trimestre de 1882.

ROBINEAU. — Quelques variétés de tumeurs malignes de la conjonctive.

FOURGUETTE. - Essai sur l'emploi thérapeutique de l'iodoforme en oculistique.

HUC. — Essai sur les tumeurs du nerf optique (2e trimestre).

BONNEMAISON. — Des différents procédés chirurgicaux pour le traitement du strabisme monolatéral excessif.

NÉCROLOGIE

Un ophtalmologiste anglais des plus distingués, Georges Critchett, est mort le 1er novembre, à l'âge de soixante-cinq ans, des suites d'une cystite compliquée d'hypertrophie de la prostate. Né à Highgate, en 1817, il devint l'élève de John Scott, chirurgien de l'hôpital de Londres, et fut nommé, en 1839, membre du Collège Royal des Chirurgiens. Peu après, il devenait démonstrateur d'anatomie et chirurgien du même hôpital. Dès le début de sa carrière, il fut attaché au *Royal London Ophtalmic Hospital*. Il fut président, pendant deux ans, de la Société Huntérienne, et il avait été élu vice-président de la Section d'ophtalmologie au Congrès international de Londres, en 1881. Il était également vice-président de la Société d'ophtalmologie du Royaume-Uni. C'était un oculiste des plus distingués doublé d'un opérateur des plus habiles. Cette mort sera une grande perte pour la science, et nous ne pouvons que nous associer aux regrets unanimes de tous les amis de la spécialité qu'il a pratiquée avec tant d'éclat pendant de longues années.

Le Propriétaire-Gérant, Dr ARMAIGNAC.

Bordeaux. — Imprimerie Nouvelle A. BELLIER et Cie, 16, rue Cabirol.

Officiellement adoptées dans les hôpitaux de Paris

Peptones Catillon

Solution contenant 3 parties de viande.

Lavement nutritif : 2 *cuillerées*, 125 *eau*, 3 *gouttes laudanum*, 0,30 *bicarbonate de soude*.

Poudre : Peptone pure à l'état sec, — pas de dilution, contrôle facile, plus d'équivoque dans le dosage. 1 cuillerée à café représente 15 gr. de viande.

Cachets contenant 1 gr. et 2 gr. de poudre.

Sirop : agréable au goût, préféré pour la bouche. 1 cuillerée contient 30 gr. de viande.

Vin : utile complément de nutrition. 1 verre à madère contient 30 gr. de viande.

Élixir, très agréable. Dose, 1 verre à liqueur.

Chocolat, en CROQUETTES, contenant 8 gr. de viande et 0gr,25 *phosphate de chaux;* en TABLETTES contenant 20 gr. de viande pour 1 déjeuner.

Rue Fontaine-St-Georges, 1, Paris, et pharmacies.

Elixir de pepsine à la Glycérine
DE CATILLON

Plus actif que la pepsine ordinaire, représente le suc gastrique dans son intégrité, avec son action puissante et rapide et opère une digestion en deux heures. La Glycérine conserve la pepsine, l'alcool la paralysie.

Vin de Catillon à la Glycérine
ET AU QUINQUINA

Puissant tonique reconstituant, agréable au goût, produit les effets de l'huile de foie de morue et ceux des meilleurs quinquinas.

Le même additionné de fer :

Vin ferrugineux de Catillon

offre, en outre, le *fer* à haute dose sans constipation, et le fait tolérer par les estomacs incapables de supporter les ferrugineux ordinaires.

Digitized by Google

3e ANNÉE — No 12 DÉCEMBRE 1882

REVUE CLINIQUE

D'OCULISTIQUE

DU SUD-OUEST

SOMMAIRE : **Société d'Ophtalmologie de Langue Française** : Sa première réunion — Liste complète des adhésions reçues jusqu'au 8 janvier. — **Travaux originaux** : De l'opération de la cataracte chez les diathésiques et les cachectiques. Observations, par le Dr ARMAIGNAC. Obs. I. Cataracte dure, complète, aux deux yeux ; albuminurie considérable et permanente ; glycosurie intermittente. Cachexie très avancée. Opération de la cataracte à l'œil gauche ; guérison rapide. Mort du malade quatre mois après. Obs. II. Cataracte sénile, dure, complète, chez une femme de 78 ans, cachectique, extrêmement affaiblie et atteinte d'une tumeur cancéreuse ulcérée du sein. Suites de l'opération normales ; restitution de la vue. Mort quatre mois après par suite de la généralisation du cancer dans l'intérieur du thorax. — Sur un cas de kératite syphilitique, par Amédée DENARIÉ. — Sur la tolérance de l'œil pour les corps étrangers. Deux observations, par le Dr SÉDAN. — **Revue de la Presse.** L'ataxie locomotrice est-elle d'origine syphilitique ? par le Dr Ch. ABADIE. — Sur un phénomène pupillaire observé dans quelques états pathologiques de la première enfance, par M. J. PARROT. — Ophtalmie destructive, par le Dr J.-C. CAMERON. — **Thèses sur l'Ophtalmologie.**

SOCIÉTÉ D'OPHTALMOLOGIE

DE LANGUE FRANÇAISE

SA PREMIÈRE RÉUNION

Dans notre dernier numéro nous annoncions à nos lecteurs l'heureux résultat que nous avions obtenu grâce à l'empressement qu'avaient mis nos confrères à répondre à notre appel. Aujourd'hui nous ne pouvons qu'adresser aux nouveaux venus les mêmes remerciements que nous avons déjà adressés aux adhérents de la première heure.

Depuis deux mois nous avons reçu de nombreuses lettres dans lesquelles nos confrères nous faisaient part de leurs observations personnelles et nous soumetttaient leurs idées relativement à l'époque de la réunion à Paris, à la constitution de la Société, à ses Statuts, etc.

N'ayant par nous-mêmes aucune autorité ni aucun mandat pour faire droit aux réclamations des uns et répondre aux objections des autres, il nous a été impossible d'ouvrir aucune discussion dans la *Revue*, mais nous avons pris bonne note de toutes les observations qui nous ont été

Digitized by Google

communiquées, et, dans le cas où les auteurs ne pourraient pas les présenter eux-mêmes lors de la première réunion, nous nous ferons un devoir de le faire à leur place.

Beaucoup de nos correspondants trouvent que l'époque de notre réunion à Paris est très mal choisie; les uns voudraient que ce fût pendant les vacances, d'autres pendant la réunion annuelle des Sociétés savantes à la Sorbonne, d'autres à une autre époque encore. L'Assemblée décidera cette question pour l'avenir, et si, pour la première réunion, nous avons choisi une époque quelconque c'est parce que la réunion de la Sorbonne, qui a toujours lieu dans la semaine de Pâques, nous paraissait un peu trop éloignée. Toutefois, sans rien préjuger de ce qui pourra être décidé plus tard, nous croyons que cette époque conviendrait parfaitement désormais et serait de beaucoup préférable à l'époque des vacances où la plupart des médecins sont aux eaux ou en villégiature, et où la capitale a tous ses établissements scientifiques fermés.

Une autre question, qu'il importe de préciser et sur laquelle nous ne nous sommes pas suffisamment expliqués, peut-être, c'est la constitution même de notre Société dont le nom provisoire pourra être modifié et qui a pu faire croire à nos confrères étrangers qu'ils étaient exclus par cela même qu'ils n'appartenaient pas aux pays où l'on parle la langue française. En relisant attentivement la lettre publiée dans cette Revue par M. Chibret il sera facile de se convaincre que notre plan est conçu sur des bases beaucoup plus larges. Bien que nous ayons convié plus spécialement les ophtalmologistes de langue française, nos discussions devant naturellement avoir lieu dans cette langue, notre appel se faisait néanmoins à tous les médecins du monde sans distinction de langue ni de nationalité. C'est du reste dans ce sens que le *Centralblatt für Praktische Augenheidelkunde* a interprété la chose lorsque, après avoir reproduit la lettre du docteur Chibret, il termine par ces mots : « Nous saluons ce franc et conciliant langage. » A la nouvelle Société, comme à l'ophtalmologie française, » nous souhaitons toute prospérité. Si les faits correspondent

Digitized by Google

» aux paroles nous croyons que les médecins dont la langue » maternelle est étrangère à la langue latine demanderont » l'hospitalité à la Société d'ophtalmologie de langue fran- » çaise. »

Bien qu'une invitation personnelle ait été adressée à tous les médecins qui avaient envoyé leur adhésion avant le 25 décembre nous croyons utile de leur rappeler, que la première réunion générale préparatoire aura lieu à Paris le lundi 29 janvier prochain à 8 heures du soir, dans la salle des séances de la Société de chirurgie, 3, rue de l'Abbaye.

Dr ARMAIGNAC. Dr CHIBRET.

LISTE complète par ordre alphabétique des adhésions parvenues aux bureaux de la REVUE *jusqu'au 4 décembre 1882.*

MM. **Abadie**, de Paris.
Armaignac, de Bordeaux.
Audibert, de Montauban.
Badal, de Bordeaux.
Barde, de Genève.
Baudon, de Nice.
Baudry, de Lille.
Boucheron, de Paris.
Bribosia, de Namur.
Brière, du Havre.
Camuset, de Dijon.
Carré, de Paris.
Carreras Arago, de Barcelonne.
Caudron, de Paris.
Chevallereau, de Paris.
Chibret, de Clermont-Ferrand.
Chavarnac d'Aix.
Coppez (J.) de Bruxelles.
Coursserant, de Paris.
Debierre, de Paris.
Dehenne, de Paris.
Dianoux, de Nantes.
Dor, de Lyon.
Dransart, de Somain.
Dufour, de Lauzanne.
Duboys de Lavigerie, de Paris.
Favre, de Lyon.
Fieuzal, de Paris.
Garcia Calderon, de Madrid.
Galezowski, de Paris.
Gard, de Toulouse.

MM. **Gayet**, de Lyon.
Gillet de Grandmont, de Paris.
Haltenhoff, de Genève.
Hubert, de Paris.
Javal, de Paris.
De Keersmaecker, de Bruxelles.
Landolt, de Paris.
Larrieu, de Toulouse.
Masselon, de Paris.
Maréchal, de Brest.
Martin (G.) de Bordeaux.
Meyer (Ed.) de Paris.
Nicati, de Marseille.
Motais, d'Angers.
Pamard, d'Avignon.
Panas, de Paris.
Parinaud, de Paris.
Parent, de Paris.
Pflüger, de Berne.
Poncet, de Paris.
Prouff, de Limoges.
Rodolfo del Castillo, de Cordoue.
Romiée, de Liége.
Sédan, de Coléah (Algérie).
Sous, de Bordeaux.
Teillais, de Nantes.
Terson, de Toulouse.
Vallex, de Tournay, (Belgique.)
Warlomont, de Bruxelles.
De Wecker, de Paris.
Willy, de La Chaux-de-Fonds (Suisse

Digitized by Google

De l'opération de la cataracte chez les diathésiques et les cachectiques. — Observations.

Par le Dr Armaignac.

Depuis plusieurs années et à différentes reprises, je n'ai cessé de m'élever contre une erreur qui a une tendance de plus en plus marquée à s'accréditer et d'après laquelle les diabétiques, les goutteux, les syphilitiques, les paludéens, les albuminuriques, les cancéreux et en général tous les diathésiques, seraient des sortes de *noli me tangere* non-seulement au point de vue des opérations ordinaires, mais encore, et surtout, au point de vue de l'opération de la cataracte. Sans doute, pour que la thèse opposée que je défends eut une réelle valeur, il faudrait réunir dans un même travail un grand nombre d'observations, et voir si parmi les diathésiques, toutes choses égales d'ailleurs, le nombre des insuccès est plus considérable que chez les autres opérés indemnes de diathèses; malheureusement les faibles ressources qu'offre la clientèle privée, ne me permet pas d'entreprendre un semblable travail. Néanmoins, en publiant tous les cas de ma pratique personnelle, aussi peu nombreux qu'ils soient, et quel qu'en soit le résultat, je fournirai d'excellents éléments pour une statistique impartiale, plus étendue et je serai reconnaissant envers mes confrères qui voudront bien m'envoyer leurs résultats personnels afin de pouvoir établir plus tard un travail d'ensemble portant sur un grand nombre d'observations.

Depuis plusieurs années que mon attention a été attirée de ce côté, j'ai examiné soigneusement tous mes opérés de cataracte au point de vue des diathèses, et j'en suis encore à attendre le premier insuccès chez un diabétique, un albuminurique, un paludéen ou un cancéreux, bien que, dans plusieurs circonstances, l'opération ait été pratiquée pour ainsi dire *in extremis*, et à la dernière période de l'affection générale, comme dans les deux cas que je vais rapporter bientôt. Il y a eu même dans presque tous les cas une particularité assez singulière, c'est que la guérison a été en général au moins aussi rapide que chez les opérés non diathésiques, et s'est accomplie sans réaction inflammatoire, ni complication opératoire d'aucune sorte.

Digitized by Google

Obs. I. — Cataracte dure, complète, aux deux yeux ; albuminurie considérable et permanente ; glycosurie intermittente. Cachexie très avancée. Opération de la cataracte à l'œil gauche. Guérison rapide. Mort subite du malade quatre mois après.

M. A. de F. âgé de cinquante ans, est traité depuis longtemps pour le diabète qui a été reconnu depuis plusieurs années; cependant, les diverses analyses qu'il a fait faire, ne concordent pas entre elles attendu que les unes accusent la présence du glycose tandis que d'autres sont négatives sur ce point. Ayant fait moi-même l'analyse à plusieurs reprises j'ai constaté tantôt un peu de sucre, tantôt une absence presque complète de ce corps; cette différence provenait incontestablement de la façon irrégulière dont ce malade suivait le régime qui lui avait été prescrit par son médecin.

Mais si la quantité de sucre était relativement faible, ou même nulle, la quantité d'albumine était toujours énorme, car après repos et refroidissement des tubes d'essai traités par la chaleur, le dépôt d'albumine coagulée atteignait la moitié de la hauteur du liquide. L'examen microscopique de l'urine et l'étude des symptômes fonctionnels permettaient cependant d'écarter toute affection rénale.

M. de F. avait commencé à maigrir depuis plusieurs mois et était sujet de temps en temps à des attaques de dyspnée et à de violentes palpitations. Sa vue qui avait commencé à baisser depuis trois ans au moins, était restée suffisante jusqu'à il y a trois mois pour permettre au malade de lire les caractères ordinaires et même pour écrire, mais presque subitement l'amblyopie avait fait de tels progrès que bientôt le malade avait de la peine à se conduire seul. Ses deux cornées présentaient quelques taies et il avait existé de tout temps une myopie très forte.

N'ayant rien à perdre en cas d'insuccès, et le malade réclamant avec instances l'opération, je me décidai le 21 juin dernier à opérer l'œil gauche, qui était le plus atteint, et avec lequel les doigts avaient de la peine à pouvoir être comptés à 20 centimètres.

Je transcris ici littéralement les notes quotidiennes de mon cahier d'observations.

Digitized by Google

21 Juin. — Opération par extraction. Kératotomie supérieure avec lambeau de 3 millim. de hauteur. Petite iridectomie. Déchirure de la capsule avec le cystitome. Extraction facile du cristallin avec la pelle de Weber appuyée sur la lèvre postérieure de l'incision pendant que la partie inférieure de la cornée est déprimée avec le dos de la curette de caoutchouc. Expulsion de quelques masses corticales du cristallin au moyen de légères pressions exercées sur le globe à travers les paupières. — Essai de vision très satisfaisant. — Deux gouttes d'une solution de sulfate d'ésérine à 1 pour 200; bandeau légèrement compressif. Décubitus dorsal.

22 Juin. — J'enlève le bandeau. Le malade ne souffre pas et il n'existe aucune trace extérieure d'inflammation. En entr'ouvrant les paupières, je puis constater que l'iris est fortement contracté et que la chambre antérieure est en grande partie reformée. Je remets le bandeau.

23. — Même état. Lavage extérieur de l'œil avec une solution de Phénol. Bandeau.

24. — Même état; même pansement. Le malade pourra se lever dans la journée.

26. — Pendant le nuit le malade a beaucoup souffert des reins et a eu de fréquents besoins d'uriner. La miction est très douloureuse. L'œil va toujours très bien. Lavage à l'eau simple; bandeau d'ouate. Grand bain; tisane de graine de lin; pilules de camphre (30 centigr. par jour).

26. 27. — Rien à noter du côté de l'œil.

28. — La guérison est absolument complète; le malade fait à pied une assez longue promenade en ville et voit très bien de loin sans lunettes, sa myopie ayant nécessairement disparu avec l'opération de la cataracte.

29 et jours suivants. — Le malade se promène dehors tous les jours puis, part pour la campagne.

25 Juillet. — M. de F. étant revenu à Bordeaux, j'examine à l'ophtalmoscope l'œil opéré et je puis constater une transparence absolue des milieux de l'œil, à part les taies de la cornée dont j'ai déjà parlé, et la présence d'un staphylome postérieur assez étendu. Il existe + 4 ᴰ d'hypermétropie seulement.

Avec ce verre la vision de loin est très bonne et avec + 9 ᴰ le malade lit couramment le n° 1 de Snellen à 25 centim.

Digitized by Google

Pendant les mois de septembre et octobre, le malade a continué de maigrir bien que sa santé ne paraisse pas trop mauvaise et qu'il ait bon appétit. En 15 jours il a perdu 19 livres. A différentes reprises, il a eu des accès d'oppression et de dyspnée et des palpitations; les extrémités inférieures présentent de l'œdème. Tout cela semble avoir été provoqué par un bain de mer froid, que M. de F... a eu l'imprudence de prendre au mois d'août.

Grâce à l'emploi de la digitale, de la poudre de Dover et de quelques purgatifs, l'enflure des jambes disparait en même temps que les accidents du côté du cœur et de l'appareil respiratoire.

L'analyse de l'urine faite par moi à plusieurs reprises, m'a toujours donné une très grande quantité d'albumine mais peu ou point de sucre.

Bien que sa santé parût en quelque sorte assez satisfaisante, M. de F... dépérissait à vue d'œil et avait un pressentiment de sa fin prochaine, bien qu'il cherchât à le dissimuler sous les apparences du calme et parfois même de la gaîté. Enfin, au commencement de novembre dernier, arrivé à un degré extrême de maigreur et d'épuisement, le malade est mort presque subitement et sans avoir été alité un seul instant.

Cataracte sénile, dure, complète, chez une femme de 78 ans, cachectique, extrêmement affaiblie et atteinte d'une tumeur cancéreuse ulcérée du sein. Suites de l'opération normales; restitution de la vue. Mort quatre mois après par suite de la généralisation du cancer dans l'intérieur du thorax.

Le 3 mai dernier je fus appelé par un de mes confrères à pratiquer l'opération de la cataracte chez une dame de 78 ans, extrêmement affaiblie par l'âge, les maladies et une tumeur cancéreuse ulcérée du sein. Depuis longtemps elle avait perdu l'appétit et ne prenait chaque jour qu'une quantité insignifiante d'aliments. Ayant perdu complètement la vue depuis plusieurs mois et ayant eu, à diverses reprises, des troubles intestinaux graves, elle vivait pour ainsi dire sequestrée dans son appartement et assise sur un fauteuil.

Digitized by Google

Malgré l'état général de la malade qu'il ne fallait pas songer à améliorer, je me décidai à lui faire l'opération espérant que la restitution de la vue lui permettrait de sortir et de profiter de la belle saison pour se remettre un peu.

Le 3 mai au matin je fis l'opération, et voici les notes textuelles que je trouve à ce sujet sur mon cahier d'observations :

Kératotomie supérieure avec lambeau de 3 millimètres de hauteur. Iridectomie très petite. Extraction du cristallin avec la curette pelle de Weber, appliquée contre la lèvre postérieure de la plaie pendant qu'avec le dos de la curette de caoutchouc, j'exerce une légère pression sur la partie inférieure de la cornée. Le cristallin dur, volumineux, dépourvu de masses corticales molles, sort difficilement, néanmoins il ne se produit pas de rupture de la zonule, ni d'issue du corps vitré. Rentrée des angles de l'iris dans la chambre antérieure avec la spatule d'écaille. Deux gouttes d'ésérine. Essai de vision très satisfaisant. Bandeau légèrement compressif.

4 Mai. — Etat de l'œil on ne peut plus satisfaisant ; il n'existe pas la moindre inflammation ; la chambre antérieure n'est pas encore reformée. Esérine. Bandeau.

5. — Même état. La chambre antérieure commence à se reformer. Esérine. Bandeau.

6-7. — Même état. Même pansement.

8. — La chambre antérieure est reformée. Bandeau. La malade pourra se lever.

9. — La chambre antérieure est complètement reformée. L'iris présente, dans le voisinage de la section, quelques adhérences avec la cristalloïde restée dans l'œil. Atropine trois fois par jour. Suppression du bandeau.

10, 11. — La pupille s'est largement dilatée; la plupart des synéchies sont rompues; la vision est très satisfaisante. Deux gouttes d'atropine dans la journée.

12. — La malade s'étant promenée dans son appartement a dû s'exposer à quelque courant d'air car l'œil est rouge et le siège d'une sécrétion catarrhale peu abondante, il est vrai, mais néanmoins symptomatique d'une conjonctivite aiguë bénigne. Lotions d'eau blanche chaude.

13, 14, 15. — Même traitement. Amélioration sensible.

Digitized by Google

16. — La sécrétion a disparu; il ne reste plus qu'un peu de rougeur de la conjonctive. Collyre au tannin.

20. — La guérison est complète. La malade se promène dans son jardin et distingue assez bien toutes les fleurs, bien qu'elle ne porte que des lunettes coquilles fumées.

5 Juin. — La conjonctivite a complètement disparu. Je prescris les verres suivants : + 9D pour voir de loin, et + 12D pour lire et écrire. Avec ces lunettes, la malade voit parfaitement et peut lire et écrire.

La vue est restée très bonne jusqu'à sa mort, survenue au mois de septembre dernier, environ quatre mois après l'opération, et occasionnée, comme je l'ai déjà dit, par la généralisation de l'affection cancéreuse dans les organes intra-thoraciques et probablement aussi, intra-abdominaux.

Sur un cas de kératite syphilitique.

Par M. Amédée Denarié, interne des hôpitaux de Lyon.

La kératite parenchymateuse est extrêmement fréquente chez les enfants et on lui donne habituellement pour cause la syphilis constitutionnelle et la scrofule. Dans la plupart des cas, il est difficile de savoir exactement à laquelle de ces deux diathèses on a affaire, les manifestations de l'un et de l'autre étant à peu près les mêmes et la recherche des antécédents héréditaires étant le plus souvent impossible, mais chez l'adulte où les manifestations scrofuleuses sont infiniment plus rares et la syphilis beaucoup plus facile à constater, le diagnostic peut acquérir une très grande certitude, surtout si on note l'absence complète de scrofule et la concommittance d'autres manifestations syphilitiques.

On ne meurt jamais d'une kératite et bien rarement de la syphilis; aussi, jusqu'à ce jour, à ma connaissance, aucune autopsie de sujets atteints manifestement de kératite syphilitique n'avait été faite; par suite, l'anatomie pathologique de l'affection cornéenne était très imparfaitement connue tant au point de vue macroscopique que microscopique.

M. Denarié, interne des hôpitaux de Lyon, a pu observer

Digitized by Google

dernièrement dans le service de M. le professeur Gayet un cas typique de kératite syphilitique chez un sujet adulte non scrofuleux, qui est mort pendant le cours de sa maladie. L'autopsie, faite avec beaucoup de soin, a démontré que la mort avait été occasionnée par des gommes suppurées du cerveau. L'observation complète et très bien rédigée a été publiée par M. Denarié dans le *Lyon médical* et elle présente, à mon avis, un assez grand intérêt pour être reproduite *in extenso* dans un journal spécial.

Au mois de juillet 1882 il nous a été donné d'observer dans le service de la clinique ophtalmologique de l'Hôtel-Dieu de Lyon, un malade qui présentait les symptômes d'une irido-kératite parenchymateuse de nature syphilitique. Cet homme étant mort quelque temps après de gommes cérébrales, nous avons pu faire l'examen anatomique de l'œil malade et nous avons trouvé sur la cornée des lésions telles, que notre chef de service, M. le professeur Gayet, a cru devoir reconnaître une gomme de la cornée.

Les manifestations de la syphilis sur la membrane transparente sont encore très mal connues. Velpeau fut le premier qui mentionna l'influence probable de la syphilis sur le développement de certaines lésions cornéennes, et depuis, cette question a donné lieu à de nombreuses discussions où les auteurs se sont trouvés partagés. Stanley, Halter, Lawrence, Vatson, Taylor en Angleterre, et Callizo, Demarquay, Giraud-Teulon, Galezowski en France, admettent la syphilis comme pouvant être cause de certaines formes de kératite. D'un autre côté, Mooren, Panas, Perrin et un grand nombre d'auteurs français se sont prononcés contre cette manière de voir et repoussent l'influence de la syphilis héréditaire ou acquise sur les affections de la cornée. En présence de l'indécision et du désaccord qui règnent parmi les auteurs qui se sont le plus occupés de cette question, et suivant le conseil de notre chef de service, nous nous sommes décidé à publier l'observation de notre malade où la cause syphilitique ne peut être mise en doute.

Observation. — Le malade Jules V... entre dans la salle Saint-Charles le 9 mai 1882 ; il est âgé de trente-quatre ans et exerce la profession de cultivateur. C'est un homme fort, bien constitué qui ne présente aucun symptôme de scrofule. Il a été

Digitized by Google

atteint de la syphilis en 1870 et on peut observer sur le gland la cicatrice indélébile laissée par le chancre induré. L'affection qui l'amène à l'hôpital a débuté quatre mois environ avant son entrée; sans cause appréciable pour le malade, l'œil droit est devenu rouge; en même temps il était le siège d'un photophobie et d'une cuisson assez vive. De plus, la vue se troubla progressivement : le malade apercevait tous les objets comme à travers un brouillard. Pendant les deux premiers mois les symptômes douloureux n'étaient pas continuels : ils se montraient environ tous les deux ou trois jours et ils ne duraient que quelques heures seulement; mais depuis deux mois la vue s'est obscurcie d'une manière notable, et les autres symptômes, rougeur de l'œil, cuisson, photophobie, sont devenus persistants et ont déterminé le malade à venir se faire soigner à l'Hôtel-Dieu. Au moment de son entrée on constate ce qui suit : rougeur inflammatoire de la conjonctive palpébrale, surtout au niveau de la paupière inférieure. Le globe est vivement injecté, particulièrement dans la région périkératique; on aperçoit de nombreux vaisseaux qui se rendent à la périphérie de la cornée, et qui sont beaucoup plus abondants en dedans et en dehors; à la partie interne se trouvent quelques petites papules de coloration jaunâtre. Enfin on constate une invasion assez nette des vaisseaux de l'épisclère sur la cornée.

Cette membrane est louche; dans les trois quarts inférieurs se trouve une opacité présentant une coloration d'un gris sale et sur laquelle on remarque une légère vascularisation. Les bords de cette opacité ne sont pas nettement limités; ils se terminent au contraire d'une façon diffuse. Elle a une forme à peu près arrondie et son bord inférieur arrive jusque sur le limbe; la surface au niveau de la lésion n'est ni dépolie, ni déformée.

L'iris du coté sain est bleu; du côté droit on l'aperçoit assez difficilement à travers la portion de la cornée restée transparente. On peut constater qu'il a pris une coloration légèrement jaunâtre, louche. La pupille est petite, paresseuse, probablement par suite de synéchies postérieures. (Nous remarquerons à ce propos qu'à plusieurs reprises on s'est étonné de voir des lésions aussi peu importantes du côté de l'iris, étant données les lésions cornéennes).

L'acuité de l'œil droit n'est que de 1/60 (échelle de Monoyer); celle de l'œil gauche est normale.

En présence de ces symptômes, M. le professeur Gayet porte le diagnostic d'irido-kératite parenchymateuse de nature syphilitique, et il prescrit le traitement suivant : iodure de potassium, 1 gr., instillation d'atropine toutes les deux heures, vésicatoire à la nuque.

Du 10 au 19 mai les symptômes oculaires restent à peu près les mêmes, et l'iodure de potassium est porté progressivement jusqu'à 2 gr. 50.

Digitized by Google

Le 20 mai le malade se plaint d'être fatigué; il accuse des symptômes d'embarras gastrique : pesanteur à l'estomac, inappétence, lourdeur de tête. Il présente de plus un état d'abattement assez prononcé, rappelant celui que l'on remarque souvent dans les prodromes de la fièvre typhoïde. La fièvre et les symptômes abdominaux font complètement défaut. On attribue cet état à l'iodure de potassium, et on le supprime.

22 mai. Le malade présente les mêmes symptômes; langue très sale : on prescrit de l'ipéca.

23 mai. Même état; anorexie absolue; apyrexie. Ce qui frappe surtout, c'est l'état d'hébétude et d'abattement profond dans lequel se trouve le malade. C'est à peine si on peut obtenir de lui quelques réponses qui arrivent longtemps après la question et qui sont prononcées lentement et d'une voix éteinte. Stimulants, thé au rhum, vésicatoire à la nuque.

24 mai. Le malade est mort dans la nuit. La mort est arrivée assez rapidement sans s'accompagner d'aucun symptôme nouveau.

Autopsie. Le 25 mai on procède à l'autopsie 24 heures après la mort ; on ne trouve rien dans les viscères abdominaux; rien au cœur; un peu de congestion pulmonaire; sang très noir.

C'est du côté du cerveau que se trouvent toutes les lésions : les enveloppes cérébrales ne présentent rien de particulier à noter. Toutefois, au niveau du lobe frontal de l'hémisphère droit, on remarque sur la dure-mère une coloration légèrement grisâtre due à une gomme suppurée vue par transparence. A ce niveau se trouve une légère dépression et on perçoit par le toucher une fluctuation manifeste. La dure-mère enlevée, on voit sur la surface de l'hémisphère droit deux gommes superficielles se présentant sous la forme de bouillie visqueuse, d'un blanc sale, légèrement rosé. La plus grosse, du volume d'une noix environ, est située à l'extrémité supérieure de la première et de la deuxième circonvolution frontales; l'autre plus petite, de la grosseur d'une petite noisette, se trouve au point culminant de la pariétale ascendante. Après avoir pratiqué sur les hémisphères cérébraux et sur le cervelet des coupes parallèles, nous avons trouvé de nombreuses gommes réparties de la façon suivante :

Hémisphère droit. — Cet hémisphère présente les deux grosseurs superficielles que nous avons déjà signalées, et trois autres : l'une placée profondément vers le milieu du lobe pariétal, au-dessus de la scissure de Sylvius et deux situées à la partie postéro-inférieure du lobe occipital.

Hémisphère gauche. — On y trouve : une grosse gomme au centre du lobe frontal; une autre petite, profonde dans la pariétale ascendante; une troisième dans la pariétale inférieure.

Digitized by Google

Le *cervelet* contenait deux gommes : une médiane sur le vermis et une dans l'hémisphère droit.

Toutes ces gommes, arrivées à la période de ramollissement et présentant l'aspect décrit plus haut, étaient d'une grosseur variant entre celle d'une noix et d'une noisette.

Examen de l'œil. — L'œil malade, énucléé avec soin, est placé dans du liquide de Müller. Après deux mois de macération dans ce liquide, on pratique sur cet organe une section verticale suivant un plan passant par le milieu du nerf optique et de la cornée.

Cornée. — Examinée sur sa tranche, cette membrane présentait un épaississement blanchâtre paraissant faire saillie du côté de la chambre antérieure. Ceci a donné l'idée de la détacher de la pièce pour l'examiner immédiatement dans son ensemble : la moitié ainsi obtenue mise dans un verre de montre, la face postérieure en haut, présente un système de plicatures rayonnant de la périphérie au centre. Dans cette région apparaît un épaississement d'une teinte blanc jaunâtre, ayant un peu la forme d'un croissant et à la surface duquel les plis sont comme froissés sans direction principale ; c'est vers cette plaque que rayonnent tous les autres plis.

Iris. — L'iris est d'une teinte bleu pâle ; il est peu pigmenté et ses deux zones, centrale et périphérique, ne présentent pas de très grandes différences dans leur structure. Les faisceaux iriens se dessinent très nettement en blanc.

Quelques-uns d'entre eux, vers le limbe, semblent former des saillies prismatiques et doivent représenter quelques fibres du ligament pectiné.

Sur la tranche de la coupe totale où la cornée n'a pas été enlevée, on remarque :

1° Un envahissement notable de l'épisclère, de 2 ou 3 millimètres environ ;

2° Une soudure manifeste de l'angle irien à la face postérieure de la cornée ;

3° Au niveau de la plaque postérieure on voit le tissu cornéen gonflé par une masse blanchâtre dont le niveau dépasse celui de la face interne de la membrane, et qui s'infiltre, mais peu profondément dans son épaisseur. Une chose remarquable, c'est qu'à un grossissement de 5 diamètres environ on reconnait un soulèvement évident de la membrane vitreuse.

En face de cette région, on voit la pupille adhérente à la capsule antérieure par trois synéchies, dont une très large.

Examen microscopique. — Cet examen a été fait avec soin et contrôlé par notre chef de service. Il montre que la tache jaune qui tapisse la face postérieure de la cornée et qui la rendait opaque est formée aux dépens des lames postérieures par une

Digitized by Google

énorme invasion de leucocytes qui, cheminant à travers la couche profonde, sont venus s'accumuler là en soulevant la membrane de Descemet qui est décollée et offre un développement qui prouve que, outre les leucocytes, il devait y avoir des liquides pour la soulever. Chose remarquable, l'endothélium de revêtement de cette membrane paraît sain dans la partie décollée.

L'iris et les procès ne paraissent guère intéressés dans la lésion : ils sont semés de leucocytes migrateurs, mais en petit nombre.

La choroïde est saine, ainsi que la rétine : toutefois sur cette dernière les bâtonnets ont disparu à cause de la macération cadavérique.

La papille aussi est normale; pas d'infiltrats dans la gaine, malgré la quantité de gommes cérébrales dont le malade est mort.

Réflexions. — Les faits révélés par cette observation et par l'examen anatomique nous autorisent à penser que nous avons affaire là à une gomme de la cornée. Plusieurs raisons militent en faveur de cette opinion, raisons tirées soit de l'observation clinique, soit de l'anatomie pathologique. En effet, nous sommes en présence d'un homme qui est évidemment syphilitique : non seulement il l'avoue, mais encore nous avons pu constater la trace indélébile de son chancre; de plus cet homme était en pleine évolution de syphilis tertiaire, et c'est la syphilis qui a causé sa mort par les gommes cérébrales que nous avons pu observer à l'autopsie. Enfin il était atteint d'une affection de l'œil présentant tous les caractères cliniques d'une affection syphilitique. Or, nous trouvons sur la cornée une lésion qui ne se rattache par ses caractères anatomiques à aucune lésion cornéenne classique : ce n'est ni la kératite interstitielle avec son infiltration diffuse de leucocytes entre les lames cornéennes, ni l'abcès simple de la cornée, avec ses symptômes inflammatoires, sa marche aiguë et son retentissement inévitable sur le diaphragme irien. Nous retrouvons au contraire dans cet amas de leucocytes survenu sans symptômes inflammatoires bien vifs, au milieu d'un tissu relativement sain, tous les caractères anatomiques et cliniques d'une gomme; pourquoi ne pas admettre que nous sommes là en présence d'une gomme de la cornée ?

Cette observation nous a paru intéressante à cause du silence

Digitized by Google

dans lequel sont restés tous les auteurs relativement à cette lésion. Est-ce par sa rareté que nous devons expliquer ce silence, ou bien devons-nous penser que souvent les gommes de la cornée ont été méconnues et confondues avec la kératite interstitielle? Ces deux raisons doivent être admises, et la seconde se comprend du reste assez facilement. En effet, les lésions syphilitiques de la cornée sont curables, et il est rare que le médecin soit appelé à faire l'autopsie d'un malade qui en soit atteint et à examiner les caractères anatomiques d'une cornée syphilitique comme il nous a été permis de le faire. Nous avons été confirmés dans cette opinion par la lecture d'une thèse du docteur Lacombe, soutenue à Paris en 1879. Dans ce travail remarquable, qui a pour titre « De la kératite interstitielle dans la syphilis acquise », le docteur Lacombe, après avoir étudié successivement les différentes formes de kératites syphilitiques, arrive à une variété qu'il appelle : « Variété de kératite interstitielle avec dépôts blancs simulant un abcès. » Voici comment il décrit cette lésion : « La kératite interstitielle syphilitique ne se présente pas toujours sous la même forme, ni avec les mêmes allures; dans des cas, extrêmement rares à la vérité, l'affection semble prendre dès le début une forme aiguë; des douleurs sourdes, gravatives dans l'œil, accompagnées d'une injection périkératique interne, font soupçonner un début d'iritis; A un examen attentif, on ne tarde pas à apercevoir une infiltration opaline type dans l'épaisseur de la cornée, tandis que l'iris ne présente aucune trace d'inflammation, que la pupille est régulière et se dilate normalement. Deux ou trois jours après, on trouve au centre même de cette infiltration une tache plus opaque, un dépôt plastique blanchâtre, épais, simulant un abcès cornéen. Il faut être prévenu de l'erreur facile à commettre, parce qu'on perdrait son temps à essayer des antiphlogistiques, tandis que le traitement mixte antisyphilitique triomphera de ces dépôts comme de l'infiltration opaline qui les entoure. » Le docteur Lacombe cite à l'appui de cette description deux observations que nous nous permettons de reproduire, et dont voici la première : « M. le comte de L..., âgé de vingt-cinq ans, contracta la syphilis il y a cinq ou six ans. Il avoue avoir eu quelques mois après des accidents secondaires contre lesquels il n'a suivi qu'un traitement irrégulier et insuffisant. Il

Digitized by Google

est faible, chétif et souffre depuis plusieurs années d'une bronchite à répétition, ce qui fait supposer l'existence d'une tuberculose. C'est au commencement du mois de juillet que le comte de L..., a été pris d'une inflammation de l'œil gauche, avec une injection périkératique intense et de légères douleurs péri-orbitaires. Nous avons pu constater l'existence d'un trouble de la cornée avec un *dépôt plastique* au centre ayant une teinte opalescente. Nous avons cru devoir rattacher cette affection, qui en apparence *ressemblait à un abcès*, à la cause syphilitique et nous avons soumis le malade au traitement par les frictions hydrargyriques et par l'iodure de potassium. Au bout de trois semaines de ce traitement, un mieux sensible s'est déclaré; la tache a disparu presque complètement ainsi que la rougeur périkératique, et le malade a pu se rendre aux eaux sulfureuses des Pyrénées pour suivre une cure que réclamait l'état de ses poumons.

« Revu le 18 octobre; guérison complète. »

La seconde observation n'est pas moins intéressante : c'est celle de Mme Françoise X..., âgée de trente-cinq ans, cuisinière, femme d'une force et d'une vigueur peu communes, qui, à peine mariée (dix ans avant son affection oculaire), a contracté la syphilis. Cette malade a été à deux reprises atteinte d'accidents syphilitiques : elle a été traitée une première fois en septembre 1877 pour « une double kératite interstitielle syphilitique des plus marquées : on remarque, en effet, à la partie supérieure de la cornée gauche et à la partie externe de la droite une tache qui s'étend du bord sclérotical jusqu'à 4 à 5 millimètres vers le centre. C'est une *tache blanc grisâtre*, un peu diffuse sur les bords et déjà vascularisée sur toute son étendue dans l'œil gauche. L'injection périkératique est assez intense dans ce dernier œil. »

La malade guérit de cette première affection par un traitement mixte anti-syphilitique. Mais environ un an après, le 7 octobre 1878, elle est traitée pour une iritis gommeuse syphilitique. « Quant à la cornée, elle conserve sa transparence parfaite dans les deux yeux jusque vers le 20 octobre : à cette époque, on voit se développer une kératite interstitielle limitée au segment inférieur des deux cornées. Les douleurs péri-orbitaires, peu marquées jusque-là, atteignent une intensité considérable et sont bientôt accompagnées de larmoiement et de photophobie. » La malade est revue dans les premiers jours de novembre, et on constate alors que l'injection périkératique est des plus intenses, et « qu'au centre de l'infiltration interstitielle se trouve une tache plus opaque, plus grande à droite, *simulant parfaitement un abcès*

Digitized by Google

dans l'épaisseur du parenchyme cornéen. » La malade est d'abord soumise aux frictions mercurielles et à l'usage du sirop de Gibert; puis aux premiers jours de décembre, on substitue au sirop de Gibert l'iodure de potassium. Le traitement local a consisté dans des instillations d'atropine et de duboisine. Sous l'influence de ce traitement, un mieux sensible se produit, les dépôts blanchâtres cornéens se résorbent progressivement, et vers la fin de décembre, la malade commence à pouvoir distinguer nettement les objets.

Nous avons été frappé en lisant ces observations des nombreux points de ressemblance qu'elles présentaient avec la nôtre. Dans ces deux cas, comme pour notre malade, la lésion cornéenne se développe chez des sujets reconnus syphilitiques et dont la syphilis paraît être à la période tertiaire : celle de M. L..., date de cinq ans; celle de Mme Françoise remonte à dix ans. De plus, l'affection est précédée des mêmes symptômes d'inflammation subaiguë : douleurs péri-orbitaires, photophobie, injection périkératique; elle se montre avec les mêmes signes objectifs. Chez la malade, Françoise X. ., à sa première atteinte, c'est une tâche blanc grisâtre un peu diffuse sur les bords: la seconde fois les signes sont plus nets encore : au centre de l'infiltration interstitielle, on aperçoit une tache plus opaque, simulant parfaitement un abcès, et l'affection coïncide avec l'existence d'une iritis gommeuse. Chez le comte de L..., on constate l'existence d'un trouble léger de la cornée avec un dépôt plastique au centre, ayant une teinte opalescente et ressemblant à un abcès. Ce sont absolument les symptômes que nous avons observés et décrits chez le malade qui a fait le sujet de notre observation; du reste, le diagnostic porté de son vivant et d'après les symptômes cliniques a été à peu près le même que celui qui a été porté dans les cas cités par le docteur Lacombe. Ce n'est que lorsque l'autopsie a été faite, et d'après les caractères anatomiques rapprochés de l'observation clinique, qu'il a été permis de reconnaitre dans cette lésion une gomme. On peut supposer sans trop de présomption que les cornées des malades cités par le docteur Lacombe auraient présenté les mêmes lésions anatomiques si elles avaient pu être examinées. Aussi en présence de ces faits, rapprochés de notre sbservation, nous croyons pouvoir affirmer que souvent, dans des cas de kératite syphilitique que l'on considère comme une kératite interstitielle ou parenchymateuse, on a affaire à une gomme cornéenne. Du reste, Follin, dans son traité de pathologie externe, a pour ainsi dire entrevu cette lésion, et on peut dire que c'est la gomme de la cornée qu'il décrit dans son chapitre sur les lésions syphilitiques des yeux (page 700, t. I) lorsqu'il s'exprime ainsi : « La cornée est quelquefois atteinte, et cette forme de kératite tenace, chronique, se manifeste surtout à une

Digitized by Google

époque avancée de la syphilis par des dépôts plastiques plus ou moins épais dans le tissu de la membrane. » Quels sont ces dépôts plastiques, se manifestant à une époque avancée de la syphilis, sinon des gommes de la cornée?

En résumé, s'il nous était permis de tirer des conclusions des quelques faits que nous venons d'exposer, nous croyons que nous serions autorisé à dire ceci :

1° La syphilis acquise peut produire des lésions sur la cornée, et ces lésions peuvent se manifester sous la forme de gommes.

2° Ces gommes siégeraient de préférence près de la face postérieure de la membrane.

3° Elles se traduiraient par les signes physiques suivants : infiltration cornéenne plus ou moins étendue présentant à son centre une tache opaque formée par un dépôt plastique, blanchâtre, épais, simulant un abcès; cette lésion serait précédée et accompagnée d'une inflammation subaiguë, se traduisant par un peu de photophobie, du larmoiement, des douleurs orbitaires et péri-orbitaires sourdes et une réaction très modérée sur l'iris.

4° Les gommes de la cornée seraient curables par un traitement anti-syphilitique.

Sur la tolérance de l'œil pour les corps étrangers

par le Dr Sédan.

Quelques faits rares de tolérance de l'œil pour les corps étrangers ont été récemment publiés dans différents recueils; il m'a paru intéressant, dans ces conditions, de résumer en quelques lignes les deux observations suivantes :

I. — Le 7 juillet 1881, M. Charles O... y, est conduit chez moi par le propriétaire chez lequel il est en condition à Coléah.

Il me raconte qu'il est atteint depuis vingt-cinq jours d'une ophtalmie aiguë. Il l'attribue à ce que, pendant la nuit, alors qu'il veillait aux meules de grain, il s'est senti « frappé de frais »; le mal a été instantané et peut être exaspéré au dire du malade, par les frictions violentes auxquelles a été soumise la partie atteinte.

Ses occupations l'ayant conduit à Alger il y a consulté quel-

Digitized by Google

qu'un, qui lui a prescrit un collyre tachant le linge en noir, à la suite de l'emploi duquel il a pu ouvrir à peu près les paupières, et, en tous cas, reprendre son travail.

Néanmoins depuis dix jours l'état est stationnaire et son œil est encore tuméfié ; un suintement purulent vient sourdre à la moindre pression vers la région caronculaire Les écarteurs placés, on découvre une toute petite paillette, longue tout au plus d'un millimètre, et fixée dans un repli de la muqueuse caronculaire. Quand il s'est agi de l'enlever, ce n'est pas sans étonnement que j'ai extrait une barbille d'orge longue de 13 millimètres, large de 6 et épaisse de 3; elle s'était créée, aux dépens du cul-de-sac inférieur, une loge à peu près fermée par des végétations de la conjonctive; elle est pourtant composée de six feuillettes distinctes.

Ce corps étranger qui est joint à l'observation originale (n° 324), a pu donc, sans compromettre l'intégrité de la vue et en produisant une inflammation relativement modérée, rester vingt-six jours en place. Son extraction a amené la guérison immédiate de l'état congestif chronique préalablement signalé.

II. — Le 11 septembre 1882, M. Carr.... a, propriétaire à Chéragas, vient me consulter pour une gêne permanente qu'il éprouve dans l'œil gauche depuis des semaines, cela, malgré les nombreux traitements qu'il a cru devoir suivre. Granuleux, cachectique, il ne sait comment traduire la sensation qu'il éprouve, laquelle ne ressemble en rien à celles de ses précédentes ophtalmies; d'ailleurs depuis deux jours la scène a changé et un gonflement particulièrement douloureux s'est produit ; le malade accuse des battements qu'il compare à ceux d'un panaris. L'examen difficile auquel il est procédé, fait découvrir un point blanc qui fait saillie dans le cul-de-sac inférieur. Une petite incision permet l'écoulement d'une certaine quantité de pus à la suite de laquelle se présente, contre toute prévision, un petit copeau de bois jaunâtre, long de 11 millimètres, irrégulier de formes et d'arêtes, mais très fin et pointu. Le malade n'a pu donner au sujet de son introduction aucun éclaircissement, il convient d'ajouter qu'à la suite de cette ablation une formidable attaque de granulite aiguë est venue mettre cet œil en danger, et à l'heure où cette observation, qui porte le n° 729, est relevée, tout danger consécutif n'est pas définitivement écarté.

Digitized by Google

Ces deux faits sont instructifs par eux-mêmes et par comparaison avec la série d'éclats de poudre, verre, pierre, fer, que tout praticien a eu l'occasion d'observer bien souvent.

Les conclusions qu'ils semblent justifier sont que :

1° En matière d'ophtalmie quelconque, le plus scrupuleux examen s'impose, non tant pour les parties que l'on a le droit de supposer atteintes, que pour celles qui, à l'aspect extérieur et superficiel, paraissent saines. Si les deux malades avaient été sérieusement visités ils n'auraient pas gardé, l'un vingt-six jours, l'autre plus de soixante, leur corps étranger dans l'œil.

2° Que les accidents consécutifs à l'introduction et au séjour des corps étrangers dans les parties externes de l'œil ne sont proportionnels ni au volume de l'agent vulnérant, ni à la durée du contact. L'exiguïté des épines de cactus et des brindilles de platane, qui provoquent de si graves inflammations, viennent prouver la réalité de cette deuxième conclusion. Force nous est donc de croire, dans les cas relatés plus haut, à une tolérance spéciale que rien ne permet de rattacher à la nature du corps étranger et que le petit nombre de cas relevés et publiés ne permet pas encore de préciser d'une façon plus précise.

REVUE DE LA PRESSE

L'ataxie locomotrice est-elle d'origine syphilitique? par le Dr Ch. Abadie. — Les progrès considérables accomplis dans ces dernières années par l'anatomie pathologique, en même temps qu'ils ont jeté un jour nouveau, et tout à fait inattendu sur un grand nombre de maladies ou de lésions dont la cause ou l'origine étaient auparavant obscures, ils ont compliqué certaines questions qui, autrefois très simples, sont devenues aujourd'hui absolument embrouillées. Une de ces questions dont les oculistes ont malheureusement trop souvent l'occasion de s'occuper, est celle de l'ataxie locomotrice qui, dans un grand nombre de cas, entraîne, comme on sait, l'atrophie du nerf optique.

Cette relation d'effet à cause est même si constante, si caractéristique, que parfois il est possible de prévoir, d'une façon à peu près certaine, l'apparition d'une ataxie qui ne s'est encore manifestée par aucun autre signe important. Sans doute l'atrophie du nerf optique est imputée à la même cause que celle qui produit l'affection médullaire ; mais quelle est cette cause ?

Digitized by Google

Ici, les avis sont partagés; tandis que les uns accordent à la syphilis la principale influence, d'autres ne voient là qu'une simple coïncidence. Dans une question aussi grave, défendue contradictoirement par des savants éminents, on comprend qu'il est difficile de se prononcer, et les travaux si remarquables d'Erb, Gowers, et récemment de Fournier, sont loin d'avoir élucidé ce chapitre de pathologie générale dont l'étude présentera encore pendant longtemps, je crois, un vaste champ à l'hypothèse.

Dans un remarquable article publié dans la *Gazette Hebdomadaire de médecine*, le docteur Abadie est venu réclamer la juste part qui revient à l'ophtalmologie dans la discussion et, à ce sujet, il a fourni plusieurs arguments d'une grande importance qui me paraissent de nature à circonscrire le débat. Notre éminent confrère trouve, avec raison, qu'on multiplie trop aujourd'hui les formes et les modalités de l'ataxie locomotrice si magistralement décrite par Duchène, de Boulogne, et que les formes dites frustes occupent une trop grande place. Sans vouloir m'étendre plus qu'il ne convient et, en me plaçant au point de vue ophtalmologique seulement, je dois dire avec M. Abadie, que les névrites syphilitiques, même celles qui se terminent par l'atrophie du nerf, ont une marche et une symptomatologie tout à fait caractéristiques, différant essentiellement de ce qu'on observe chez les ataxiques vrais. Tandis que la syphilis a pour premier effet de produire une infiltration rétinienne circonvoisine, et que le traitement spécifique jouit d'une grande action, l'ataxie, au contraire, produit une atrophie lente, progressive, non inflammatoire à aucune période, et qui n'est jamais influencée en rien par le traitement anti-syphilitique ou autre.

Dans ses statistiques, il est vrai, M. le professeur Fournier a trouvé, chez le plus grand nombre d'ataxiques, des traces évidentes d'une syphilis antérieure et, pour ma part, je n'ai aucun doute sur l'influence de cette maladie dans la production de symptômes plus ou moins analogues à ceux de la véritable ataxie, attendu que j'en ai observé moi-même plusieurs cas dont je publierai plus tard les observations, mais dans tous ces cas je n'ai jamais observé d'atrophie qui ne fût consécutive à une névrite, souvent unilatérale. Les paralysies temporaires de la totalité ou d'une portion seulement des branches du nerf moteur oculaire commun et les gommes sous cutanées, principalement aux jambes, ne faisaient presque jamais défaut. Ces malades aussi étaient guéris ou assez rapidement améliorés, quant à leur affection oculaire, par le traitement spécifique ou les eaux minérales, celles de Lamalou, par exemple. Il ne s'ensuit pas de là, bien entendu, que la guérison complète et radicale des symptômes ataxiques soit la règle; sans doute, le processus inflammatoire ou exsudatif peut avoir été assez violent pour laisser à sa suite des troubles irrémédiables, mais généralement la maladie s'arrête, tandis que la marche de l'ataxie vraie est généralement progressive, continue et fatale au bout d'un laps de temps plus ou moins long.

M. Abadie signale encore les travaux de M. Gombault sur la névrite parenchymateuse, dans laquelle la myéline des tubes nerveux, d'abord

Digitized by Google

détruite, se régénère ensuite peu à peu et plus ou moins complètement. Il explique de la sorte ces paralysies passagères qu'on observe dans les intoxications, la diphtérie, etc., dont le mécanisme était resté jusqu'à ces derniers temps très obscur et qu'on considérait généralement comme de cause centrale.

La véritable atrophie ataxique, qu'elle siège dans la moelle ou dans le nerf optique, ou dans ces deux organes à la fois, doit être rattachée à ces affections dites scléreuses dont l'étiologie nous échappe encore et dont la guérison est malheureusement au-dessus des ressources de l'art.

Sur un phénomène pupillaire observé dans quelques états pathologiques de la première enfance par M. J. Parrot. — La pathologie de la première enfance est entourée de tant de nuages, présente des difficultés si considérables que nous ne devons rien perdre de tous les phénomènes qui peuvent donner au médecin quelque point de repère. A ce titre, le mémoire du savant professeur de pathologie infantile, mérite toute notre attention, bien qui ne fasse pour ainsi dire que tracer une voie, indiquer la ligne à suivre par les chercheurs de l'avenir.

« J'ai observé à diverses reprises, dans mon service de l'hospice des Enfants assistés, dit M. Parrot, un phénomène pupillaire que je crois devoir signaler. Il est vrai que, jusqu'ici, il ne m'a pas été donné de l'appliquer d'une manière précise au diagnostic et au pronostic ; mais lorsque les cliniciens auront fixé sur lui leur attention et l'auront étudié sous ses différents aspects, je ne doute pas que l'on n'en puisse tirer quelque profit pour la pratique. Dans certaines conditions morbides, si l'on pince vivement la peau, on voit les pupilles se dilater. Tel est le fait général et brut. »

Maintenant quelles sont ces conditions morbides ?

Après avoir exposé et divisé en séries les faits qui forment la base de son travail, l'auteur en tire les conclusions suivantes :

Dans certaines affections de la première enfance, avec ou sans convulsions, avec ou sans lésions appréciables de l'encéphale, durant la période de coma, qui est constante, si l'on vient à pincer la peau du creux épigastrique — le point du corps où le tégument est particulièrement sensible — on détermine un élargissement momentané de la pupille, dont le diamètre peut être doublé et même triplé.

Parmi ces affections, les unes s'accusent par une lésion manifeste des centres nerveux, ce sont : la méningite tuberculeuse, l'hémorragie pie-mérienne, quelques cas d'hydrocéphalie chronique, enfin certains états mal déterminés, dans lesquels le volume de l'encéphale l'emporte sur la capacité crânienne.

Par contre, dans d'autres faits morbides, le plus souvent sans convulsions, mais avec coma, la pupille très contractée, ne subit aucun changement, même lorsqu'on pince la peau d'une manière assez énergique pour provoquer quelques mouvements du côté de la face et des membres.

Chez ces malades il peut exister exceptionnellement de l'œdème de la pie-mère ou un état congestif très prononcé ; mais le plus souvent le cerveau est sain, et, dans tous les cas, il n'existe point de compression céré-

Digitized by Google

brale; ce qui le prouve pour l'athrepsie, c'est la dépression de la fontanelle et, lorsqu'il existe de l'œdème, le relief des circonvolutions.

Nous serons bref sur l'explication du mécanisme du symptôme pupillaire proposée par le professeur Parrot. Lorsque les vaisseaux de l'iris se désemplissent, a dit Fabrice d'Acquapendente, la pupille se dilate. D'autre part, M. Vulpian a montré que les phénomènes d'action vasomotrice réflexe, qui se montrent à une distance plus ou moins grande de l'endroit primitivement irrité, sont presque tous des effets vaso-constricteurs.

On peut donc admettre la succession suivante de phénomènes: excitation de la peau par le pincement; transport de cette irritation au centre médulaire par les nerfs sensitifs; sa réflexion sur les vaso-constricteurs. de l'iris; déplétion de ces vaisseaux; dilatation pupillaire. M. Parrot expose et discute séparément chacune de ces propositions; nous nous contentons de les énumérer.

On doit se demander, poursuit l'auteur, si les choses se passent de la même façon aux autres époques de la vie. Quoi qu'il en soit, jusqu'ici la seule application pratique qu'on puisse faire de l'ensemble des faits est la suivante:

« Un enfant atteint ou non de convulsions, qui est dans le coma et dont les pupilles ne se dilatent pas sous l'influence du pincement de la peau, n'est atteint ni de méningite ni d'hémorragie pie-mérienne; il est sous le coup d'une asphyxie avancée, et sa mort est imminente. » *(Revue de Médecine n° 10).*

Ophtalmie destructive. — Le docteur J.-C. Cameron envoie à *The Lancet* (15 juillet) des détails sur une forme d'ophtalmie rapidement destructive qu'il a vu sévir à Ceylan et qui ne lui paraît pas avoir été décrite. Cette affection se manifeste lorsque les jours très clairs et très chauds sont suivis de nuits sereines et froides, comme cela se voit en Égypte. Le matin, un homme est malade, il paraît n'avoir qu'une simple conjonctivite; le soir, ses paupières sont très tuméfiées, leur couleur rappelle celle du foie, elles sont larges, recouvrent complètement le globe de l'œil et laissent s'écouler un liquide puriforme et épais. Le globe lui-même est le siège d'une douleur *excruciante* qui empêche tout sommeil. Le lendemain, notre malade raconte qu'il a souffert vivement jusques longtemps après minuit, puis il a éprouvé tout à coup comme la rupture d'une tumeur, il a senti s'écouler un flot de liquide chaud, puis le soulagement a été immédiat et définitif; aussi il raconte sa petite histoire avec beaucoup de satisfaction et il est persuadé que son œil est en pleine voie de guérison. Plusieurs jours s'écoulent avant que la diminution du gonflement permette de voir le globe de l'œil; alors on s'aperçoit que la cornée est détruite et que la vue est à jamais perdue. Des malades perdent ainsi les deux yeux.

Jusqu'ici, dans les mains du docteur Cameron, cette maladie a défié tous les modes de traitement. Les saignées, locales ou générales, ne soulagent en rien les malades; tous les collyres, au nitrate d'argent ou autres, sont au moins inutiles, sinon nuisibles. Les fomentations et l'injection d'une

Digitized by Google

solution tiède de chlorhydrate d'ammoniaque entre les paupières procurent un peu de soulagement, mais, dans les cas réellement graves, si l'œil n'est pas totalement perdu, au moins est-il rare de le trouver ensuite utile et parfaitement sain.

Les ennuis que donne cette affection, même en temps de paix, sont énormes; ils ont dû être pis encore pendant la guerre d'Egypte. Cameron pense que de fortes doses de quinine et d'opium constitueront le meilleur mode de traitement de cette terrible ophtalmie; celle-ci lui paraît causée par les miasmes paludéens qui peuvent affecter des formes si diverses.

L'auteur ne donne pas de détails suffisamment complets sur les symptômes de cette affection et sur les modes de traitement qu'il a suivis. Quelle que soit la tuméfaction des paupières, il est bien rare qu'on ne puisse découvrir la cornée. Il paraît s'agir là d'une ophtalmie purulente à marche très rapide, analogue à celle qu'on observe parfois dans la blennorrhagie oculaire, et survenant peut-être chez des granuleux.

L'auteur ne paraît pas avoir employé le traitement qui réussit presque toujours en France en pareil cas : la cautérisation avec le crayon de nitrate d'argent mitigé et les compresses glacées, antiseptiques ou non. S'il n'a pas employé d'autre traitement que ceux qu'il indique, des collyres quelconques, des fomentations et des injections d'une solution chaude de chlorhydrate d'ammoniaque, nous sommes médiocrement surpris qu'il ait obtenu d'aussi mauvais résultats. (*France médicale.*)

THÈSES SUR L'OPHTALMOLOGIE

Soutenues en France pendant le 4e trimestre de 1882.

MAYET. — Du traitement doux du larmoiement et de la dacryocystite.
MÉTAXAS. — Des troubles oculaires dans la grossesse et l'accouchement.

Le Propriétaire-Gérant, Dr ARMAIGNAC.

Bordeaux. — Imprimerie Nouvelle A. BELLIER et Cie, 16, rue Cabirol.

Officiellement adoptées dans les hôpitaux de Paris

Peptones Catillon

Solution contenant 3 parties de viande.

Lavement nutritif : 2 *cuillerées*, 125 *eau*, 3 *gouttes laudanum*, 0,30 *bicarbonate de soude.*

Poudre : Peptone pure à l'état sec, — pas de dilution, contrôle facile, plus d'équivoque dans le dosage. 1 cuillerée à café représente 45 gr. de viande.

Cachets contenant 1 gr. et 2 gr. de poudre.

Sirop : agréable au goût, préféré pour la bouche. 1 cuillerée contient 30 gr. de viande.

Vin : utile complément de nutrition. 1 verre à madère contient 30 gr. de viande.

Élixir, très agréable. Dose, 1 verre à liqueur.

Chocolat, en CROQUETTES, contenant 8 gr. de viande et 0gr,25 *phosphate de chaux;* en TABLETTES contenant 20 gr. de viande pour 1 déjeuner.

Rue Fontaine-St-Georges, 1, Paris, et pharmacies.

Elixir de pepsine à la Glycérine
DE CATILLON

Plus actif que la pepsine ordinaire, représente le suc gastrique dans son intégrité, avec son action puissante et rapide et opère une digestion en deux heures. La Glycérine conserve la pepsine, l'alcool la paralysie.

Vin de Catillon à la Glycérine
ET AU QUINQUINA

Puissant tonique reconstituant, agréable au goût, produit les effets de l'huile de foie de morue et ceux des meilleurs quinquinas.

Le même additionné de fer :

Vin ferrugineux de Catillon

offre, en outre, le *fer* à haute dose sans constipation, et le fait tolérer par les estomacs incapables de supporter les ferrugineux ordinaires.

Digitized by Google

TABLE DES MATIÈRES

Pages

Accommodation (Rapport de l'expérience de Scheiner avec la théorie de l') 202
Achromatopsie (Des rapports de l') avec le sens des couleurs et de la température 113
Aimant (Emploi de l') pour l'extraction des fragments de fer de l'intérieur de l'œil 69
Amaurose quinique 162-163-208
Amaurose consécutive aux hémorrhagies 177
Amblyopie alcoolique 229
Ankyloblépharon (Guérison d'un) par autoplastie 49
Anomalie singulière de l'œil 156
Antiseptiques (Pansements) en chirurgie oculaire 72
Artères (Flexuosités des) de la rétine 116
Association Française pour l'avancement des sciences. Session de la Rochelle 1882. Communications relatives à l'ophtalmologie 201
Astigmatomètre de Wecker et Masselon 178
Ataxie locomotrice (Diagnostic de l') par les symptômes oculaires 29
Ataxie (L') locomotrice est-elle d'origine syphylitique ? 276
Ataxique (Etat des nerfs optiques chez un) aveugle depuis dix ans 138
Atrophie du nerf optique consécutive à un érysipèle de l'orbite 61
Atrophie simple (Trois cas d') des nerfs optiques observés sur les enfants d'une même famille 154
Avancement du tendon dans le traitement du strabisme 48
Aveugles (Les écoles d') 180

Bibliographie : Hirschberg 69
— Masselon 163
Blépharite (De la) ciliaire 48
Blessure de la cornée, de l'iris et du cristallin par un fragment de capsule. Extraction. Guérison 131
Bride dermoïde oculo-palpébrale congénitale 229

Cachectiques (Opération de la cataracte chez les) 260
Cataracte capsulo-lenticulaire consécutive à une irido-choroïdite à marche rapide chez un jeune homme 25
Cataracte (Distribution de la) dans la région lyonnaise 203
Cataracte diabétique opérée avec succès 205
Cataracte (Opération de la) chez les diathésiques et les cachectiques. 260
Cautère actuel dans le traitement de l'ulcère serpigineux de la cornée 1
Cautérisation ignée (De la) en thérapeutique oculaire 48
Cécités soudaines 33
Cécité (Société pour la prévention de la) ..... 70 et 254
— *des mots* (De la) 73
— (Cause la plus fréquente de) chez les agriculteurs 204
— à la suite de l'administration de la quinine 208
Cervical (Relations pathologiques du ganglion) supérieur avec l'iris et les artères de la tête 134
Chute sur la tête ayant occasionné une névrite optique double 62
Collyre oriental (Sur un) 249
Colobome de l'œil 229
Congrès médical international de Londres. Propositions relatives à la vision des hommes chargés des signaux sur terre et sur mer 117
Conjonctivite granuleuse (Etiologie et traitement de la) 72
Conjonctivite diphtéritique (Sur un cas de) 81
Conjonctivite (Traitement de la) granuleuse chronique par l'inoculation purulente 185

Digitized by Google

Pages

Conjonctivite (Traitement de la) granulaire..... 220
Contraste chromatique. Physiologie et siège cérébral..... 206
Contusion du cerveau ayant occasionné une névro-rétinite double... 63
Cornée (Blessure de la) de l'iris et du cristallin, par un fragment de capsule. Extraction. Guérison..... 131
Corps étrangers (Conséquences du séjour des) dans l'œil..... 95
Corps étrangers (sur la tolérance de l'œil pour les)..... 274
Couleurs (Du sens des) et de la température dans leurs rapports avec l'achromatopsie..... 113
Crin (Emploi du) pour le drainage des voies lacrymales..... 58
Cristallin (Luxation traumatique du) dans l'humeur vitrée..... 106
Cristallin (Des courants liquides dans le)..... 176
Cyanure de mercure (Injections de) dans les affections syphilitiques de lœil..... 42

Décollement de la rétine (Du) et de son traitement..... 48
Dents (Maladies des) comme cause d'affections oculaires..... 94
Diabète (Diagnostic du) par l'examen ophtalmoscopique..... 38
Diathésiques (Opération de la cataracte chez les)..... 260
Drainage des voies lacrymales..... 58
Duboisine (Empoisonnement par la)..... 114
Dyphtérie conjonctivale..... 177

Écoles (Hygiène des) au point de vue de la vision..... 84
Écoles d'aveugles..... 180
Électrique (Effet de l'éclairage) sur la vision..... 11
Ésérine (Efficacité de l') dans le glaucome et autres affections analogues..... 90
Entoptique (Nouveau phénomène) de la macula lutea..... 135

Fibro-sarcome du nerf optique et névro-rétinite. Extirpation. Méningite. Mort..... 245
Flexuosités extrêmes des veines et des artères de la rétine..... 116

Galvano-caustique (de la) en chirurgie oculaire..... 144
Ganglion cervical supérieur (Relations pathologiques du) avec l'iris et les artères de la tête..... 134
Glaucome consécutif à un hémophtalmos considérable avec luxation du cristallin dans le corps vitré..... 91
Glaucome aigu dans un œil myope..... 92
Glaucome (Traitement du) par la sclérotomie..... 72
Glaucome hémorrhagique (Contribution à l'étude du)..... 48
Goître exophtalmique (Contribution à l'étude du).. 144
Greffe cutanée (de la) et de ses applications à la chirurgie oculaire. 72

Héméralopie dans les affections du foie..... 156
— des mineurs..... 201
Hygiène des écoles au point de vue de la vision..... 84
Hyoscine (L'iodydrate d') comme mydriatique..... ... 89
Images (Du siège cérébral des)accidentelles ou consécutives..... . 110
Inoculation purulente dans le traitement de la conjonctivite granuleuse chronique..... 185
Iodoforme (De l'emploi de l') en thérapeutique oculaire .....43 et 256
Iritis sympathique survenue trente-deux jours après une énucléation de l'autre œil pratiquée pour un accident..... 116
Jequirity appliqué au traitement de la conjonctivite granuleuse et des ulcères de la cornée..... 194
Kératite phycténulaire marginale..... 72
Kératite (Sur un cas de) syphylitique..... 265
Kératite (Emploi de la syndectomie dans le traitement de la) pustuleuse à rechutes..... 235
Kératocone (Correction du) par les verres coniques..... 48
Kyste séreux congénital de l'orbite..... 229

Digitized by Google

Pages

Lecture (Localisation cérébrale de l'acte de la)..... 73
Leptothrix (Tumeurs à) des voies lacrymales..... 209
Luxation traumatique du cristallis, dans le corps vitré; passage de la lentille dans la chambre antérieure; symptômes d'ophtalmie sympathique. Extraction. Guérison..... 106

Macula lutea (Nouveau phénomème entoptique de la)..... 135
Massage dans les affections occulaires..... 19
Migraine ophtalmique (La) est une maladie des vaso-moteurs de la rétine et du centre visuel qui peut aboutir à une thrombose..... 140
Mydriatique (Sur un nouveau)..... 89

Nerfs optiques (Etat des) chez un ataxique aveugle depuis dix ans.. 138
Névrite optique double consécutive à une chute sur la tête..... 62
Névro rétinite double consécutive à une contusion du cerveau..... 63
Nystagmus des mineurs..... 201

Occlusion des paupières chez l'embryon..... 72
Ophtalmoscope (De l'emploi de l') dans les maladies de l'oreille..... 16
Ophtalmologie (Utilité de l') au point de vue de la médecine générale. 229
Ophtalmie (L') destructive..... 279
Ophtalmie purulente (Etiologie et traitement de l') des nouveau-nés et des adultes..... 121
Ophtalmie purulente provoquée comme moyen thérapeutique..... 221
Ophtalmie purulente factice produite par le jéquirity..... 194

Panophtalmite suppurée consécutive à la ligature de l'artère carotide primitive..... 62
Paupières (Occlusion des) chez l'embryon 72
Paralysie (Deux cas de) isolée du muscle droit supérieur.....53-57
Pilocarpine dans les affections oculaires..... 224
Pouls veineux de la rétine..... 135
Prisme (Propriété du) dans les hallucinations provoquées chez les hystériques..... 13
Pulsatile (Tumeur) de l'orbite..... 97
Pupillaire (sur un phénomène) observé dans quelques états pathologiques de la première enfance..... 278
Pupille (Mouvements de la) chez les hystériques..... 13
— (Mouvements volontaires de la)..... 14

Réflexes pupillaires (Exagération des)..... 207
Rétine (Etat de la) et du nerf optique chez un ataxique aveugle depuis dix ans..... 138
Rétinite double consécutive à une blessure de la tête..... 64
Rétinite albuminurique (Considérations nouvelles sur la)..... 225

Sarcomes de l'orbite (Traitement des) par l'extirpation des parties molles 72
Sclérotomie pour le traitement du glaucome 72
Sensibilité lumineuse et chromatique..... 175
Sexuels (Troubles) en rapport avec certaines affections oculaires... 250
Signaux (Projet de règlement international pour un système uniforme de) de terre et de mer 117
Société pour la prévention de la cécité..... 70
Société d'ophtalmologie de langue française.....185,233 et 256
Sourcil (Conséquences et gravité des plaies du)..... 165
Staphylome (Traitement du) pellucide..... 72
Strabotomie (Mode de cicatrisation du tendon après la)..... 66
Strabisme (Traitement chirurgical du) excessif..... 256
Strabisme (Recherches statistiques sur l'étiologie du) convergent... 162
Symblépharon (Traitement du) par la suture élastique..... 49
Sympathique (Iritis) survenue trente-deux jours après une énucléation de l'autre œil pratiquée pour un accident..... 116
Syphylitique (Sur un cas de kératite)..... 265

Digitized by Google

Digitized by Google